Lehmanns med. Atlanten

Bd. IV

Deskriptive Anatomie

von

Joh. Sobotta

III. Teil

Das Nerven- und Gefässsystem und die Sinnesorgane des Menschen

3. Auflage

J. F. Lehmanns Verlag
München

UNIVERSITY OF CALIFORNIA
MEDICAL CENTER LIBRARY
SAN FRANCISCO

Lehmanns m… in Quartformat.

Bd.

1. **Atlas und Grundriss der topogra…** in Würzburg. **3. vermehrte A…** zum grossen Teil auf Tafe… Fr. Kotzian.
2.–4. **Atlas der deskriptiven Anato…**
   I. Band: (Lehmanns … menschlichen Körp… farbigen Textfigur…
   II. Band: (Lehmanns m… 9… farb. u. 93 schwar…
   III. Band: (Lehmanns … nebst einem Anhan… ganzseit. Abbild. n…
   Grundriss der deskriptiven Anat… Anatomie mit Verweisungen…
5. **Atlas typischer Röntgenbilder v…** punkten, mit Berücksichtig… Rudolf Grashey, a. o. Un… **Auflage.** Mit 207 Tafelbildern…
6. **Atlas chirurgisch-patholog. Rönt…** München. Mit 240 autotypi…
7. **Grundriss und Atlas der Rönt…** herausg. von Dr. Frz. M. Gr… 137 Tafeln und mit zahlreic…
8. **Atlas und Lehrbuch der Hygien…** Fachmännern hgg. v. Prof. …
10. **Atlas und Grundriss der Rachit…** und 12 photogr. Tafeln und…
11. **Atlas und Lehrbuch wichtiger …** patho…ogie. Mit 1300 farb. Al… Dr. Martin Mayer.
12. **Die Fadenpilzerkrankungen des…** und 2 schwarzen Tafeln.
13. **Operationsübungen an der mens…** Abbild. auf 132 Taf. und 132…

ulтze, Professor der Anatomie … urg. Mit vielen meist farbigen, … A. Schmitson, K. Hajek und … Erscheint Mitte 1921
… Anatomie in Bonn.
…te, Regionen und **Muskeln** des … auf Tafeln, sowie 29 zum Teil … Geb. M. 52.–
…, einschl. d. Herzens. **3. Aufl.** Mit … v. Maler K. Hajek. Geb. M. 48.–
…die Sinnesorgane des Menschen, …52 meist vierfarb. u. z. gr. Teil… Geb. M. 64.–
… vorsteh. Atlas der **deskriptiven** …geh. M. 6.–, III. Bd. geh. M. 12–
…rurgisch-praktischen Gesichts… …nahmetechnik. Von Dr. med. … München. **3. bedeut. erweiterte** … 4. Aufl., erscheint 1921
…zarzt a. d. K. chir. Klinik zu … Text. 2. Aufl. erscheint 1921
…hervorragenden Fachgelehrten …utotypischen Abbildungen auf … Erscheint Frühj. 1921
… Verbindung mit 19 hervorrag. …unt. 4farb. Tafeln. Geb. M. 56.–
…warz. Abbild. auf 34 autotyp. … Geb. M. 40.–
…r Berücksichtigung der Tropen… Prof. Dr. R. O. Neumann und … Geb. M. 80.–
…78 Abbildungen auf 29 farbigen … Geb. M. 20.–
…lin. 20 Bogen Text mit 317 farb. … Geb. M. 60.–

Lehmanns mediz… …fassten Lehrbüchern.

1. **Atlas und Grundriss der Lehr…** Dr. O. Schäffer. **5. erweiter…**
4. **Die Krankheiten der Mundhöhl…** T. far…b. Abbildungen.
5. **Fr. Mracek's Atlas und Grundris…** 10… farbigen Tafeln und 96 sch…

…3 vielfarbigen Abbildungen. Von … z. Zt. vergriffen!
…fl. Mit 57 farb. Tafeln und 230 z. …uch M. 24.– II: Atlas M. 20.–). …ek in Giessen. 4. **unv. Aufl.** Mit … Geb. M. 52.–

6. **Atlas und Grundriss der Syphilis und der venerischen Krankheiten.** Von Prof. Dr. Fr. Mracek. **2. Aufl.** Mit 81 farbigen Tafeln und 265 schwarzen Text-Abbildungen. Geb. M. 32.–
8. **Atlas und Grundriss der traumatischen Frakturen und Luxationen.** Von Prof. Dr. H. Helferich. **10. neubearbeitete und vermehrte Auflage.** Mit 64 farbigen Tafeln und über 400 Abbildungen im Text. Erscheint 1921
10. **Atlas und Grundriss der Bakteriologie und Lehrbuch der spez. bakteriolog. Diagnostik.** Von Prof. Dr. K. B. Lehmann und Prof. Dr. R. O. Neumann. **6. durch einen Anhang vermehrte Auflage.** Mit ca 700 vielfarb. Originalbild. 2 Bände. Geb. M. 60.–
11/12. **Atlas und Grundriss der pathologischen Anatomie.** In 135 farbigen Tafeln und 68 Textabbildungen. Von Prof. Dr. O. v. Bollinger. 2 Bände. **3. unv. Auflage.** Geb. je M. 30.–
13. **Atlas und Grundriss der Verbandlehre.** Von Prof. Dr. A Hoffa in Berlin. Mit 167 Tafeln u. 209 Textabbild. **6. vermehrte Auflage.** Bearbeitet von Professor Dr. R. Grashey, München. Geb. M. 24.–
14. **Grundriss der Kehlkopfkrankheiten und Atlas der Laryngoskopie.** 2. Aufl. mit 112 Abbild. auf 47 farb. Tafeln und 26 Textabbildungen. Von Dr. L. Grünwald. Geb. M. 20.–
16. **Atlas und Grundriss der chirurg. Operationslehre.** Von Prof. Dr. O. Zuckerkandl. **5. vermehrte und verbesserte Auflage.** Mit 45 farbigen Tafeln und 403 Textabbildungen. Geb. M. 28.–
17. **Atlas und Grundriss der gerichtlichen Medizin** mit Benutzung von E. von Hofmanns Atlas der gerichtlich. Medizin, herausgegeben von Prof. G. Puppe in Königsberg i. Pr. Mit 70 farbigen Tafeln und 204 Textabb. 2 Bände. Geb. M. 40.–
19. **Atlas und Grundriss der Unfallheilkunde.** Von Dr. Ed. Golebiewski, Berlin. 40 farb. Tafeln. 141 Textabbildungen. Geb. M. 30.–
23. **Atlas und Grundriss der orthopäd. Chirurgie.** Von Dr. A. Lüning und Dr. W. Schulthess. Mit 16 farbigen Tafeln und 366 Textabbildungen. Geb. M. 32.–
24. **Atlas und Grundriss der Ohrenheilkunde.** Herausgegeben von Dr. G. Brühl unter Mitwirkung von Prof. Dr. A. Politzer. **3. Auflage.** Mit 270 farbigen und 187 schwarzen Abbildungen. Geb. M. 28.–
26. **Atlas und Grundriss der zahnärztlichen Orthopädie.** Von Zahnarzt E. Herbst, D. D. S., in Bremen. Mit 3 vielfarbig. lithograph. Tafeln und 438 zum Teil zweifarbigen Abbildungen. 2. Auflage erscheint 1921
30. **Lehrbuch und Atlas der Zahnheilkunde,** mit Einschluss der Mundkrankheiten von Dr. med. Gustav Preiswerk. **3. Aufl.** Mit 56 farbigen Tafeln und 141 Textabbildungen. Geb. M. 48.–
31. **Atlas und Grundriss der Lehre von den Augenoperationen.** Von Prof. Dr. O. Haab in Zürich. Mit 30 farbigen Tafeln und 154 Textabbildungen. **2. unv. Auflage.** Geb. M. 36.–
33. **Lehrbuch und Atlas der zahnärztlichen Technik** von Dr. med. G. Preiswerk. **4. Auflage.** Mit 28 Dreifarbendruck-Tafeln und 367 schwarzen und farbigen Abbildungen. Geb. M. 70.–
35. **Atlas und Grundriss der Embryologie der Wirbeltiere und des Menschen** von Professor Dr. A. Gurwitsch in St. Petersburg. Mit 143 vielfarbigen Abbildungen auf 59 Tafeln. u. 136 schwarzen Textabbildungen. Geb. M. 24.–
36. **Grundriss u. Atlas der speziellen Chirurgie.** Von Prof. Dr. G. Sultan in Berlin. Bd. I. Mit 40 vielfarbigen Tafeln und 218 zum Teil zwei- und dreifarbigen Textabbildungen. Text 29 Bogen 8°. 2. Auflage erscheint 1921.
37. — — Bd. II. Mit 40 vielfarb. Tafeln und 261 zum Teil zwei- und dreifarb. Textabb. Text 40 Bogen 8°. Geb. M. 32.–
38. **Lehrbuch u. Atlas der konservierenden Zahnheilkunde.** V. Dr. G. Preiswerk. Mit. 32 farb. Taf. u. 323 Textabb. 2. Aufl. ersch. 1921
39. **Lehrbuch und Atlas der zahnärztlich-stomatologischen Chirurgie.** Von Dr. Paul Preiswerk-Maggi, Privatdozent in Basel. Mit 35 farbigen Tafeln und 230 schwarzen Abbildungen. 2. Aufl. erscheint 1921

Lehmanns medizinische Lehrbücher. Lexikon-Oktav.

Bd.

1. **Die Erkennung der Geistesstörungen.** Von Prof. Dr. Wilhelm Weygandt, Hamburg. Mit einem serologisch-diagnostischen Teile von Privatdozent Dr. med. Viktor Kafka. 268 Seiten Lexikon-Oktav … d 318 Textabbildungen.

Die am 15. März 1921 gültigen Verlagsteuerungszuschläge sind in obig…

Gift of
E.C. Coffey, M.D.

PULMONARY VESSELS AND BRONCHI

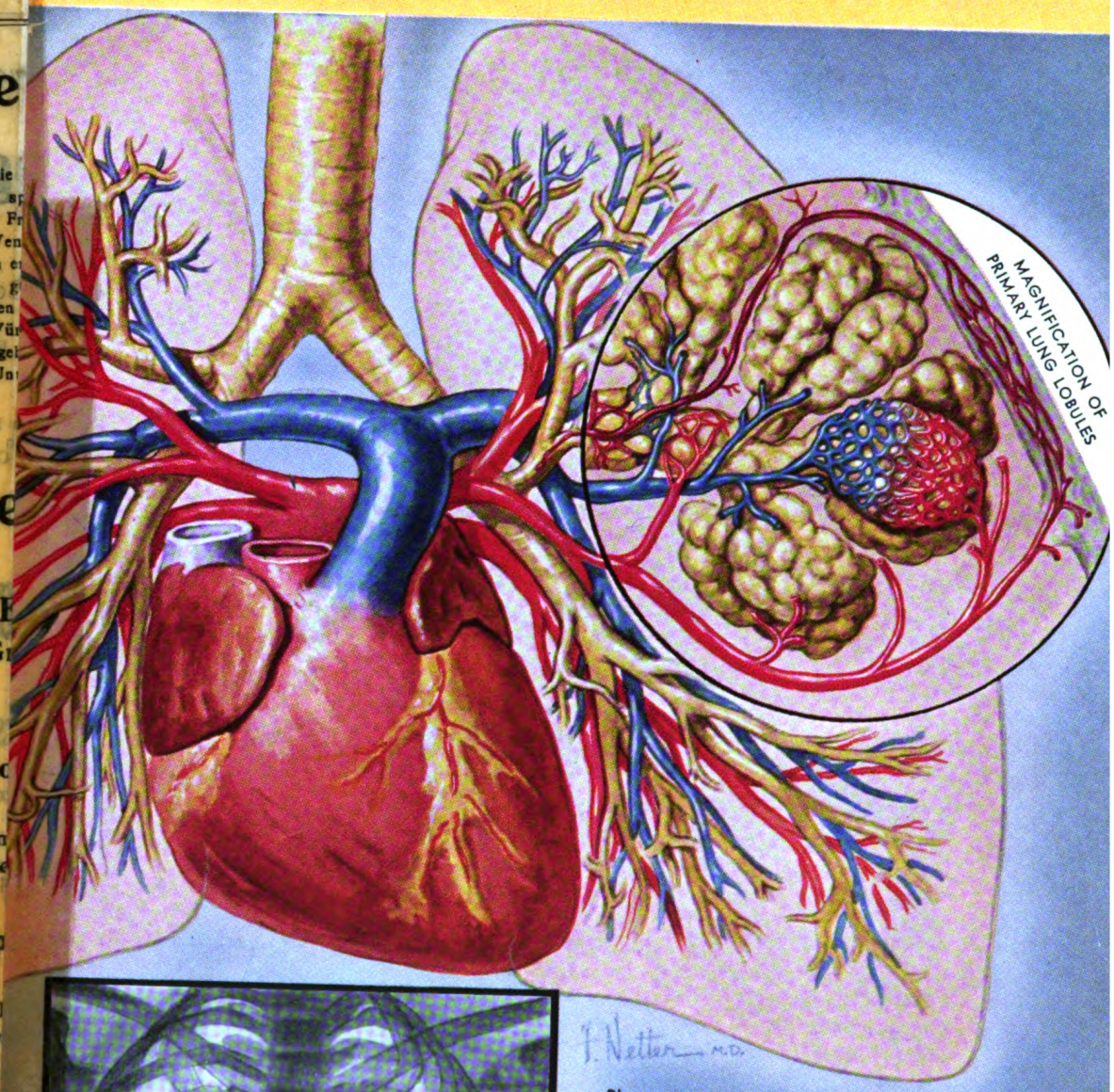

Blue represents the pulmonary arteries; light-red, the pulmonary veins; dark-red, the bronchial arteries supplying the interstitial stroma and pleura.

BRONCHOGRAM AFTER INSTILLATION OF RADIOOPAQUE MEDIUM

PULMONARY VESSELS AND BRONCHI

PULMONARY ARTERY: The pulmonary artery arises at the base of the right ventricle. It divides into two branches which follow closely the subdivisions of the bronchi reaching the terminal units of each lung. The small radicles break up into a fine capillary network and surround the alveoli. The richness of the capillary bed may be realized from an estimated presence of 750 million alveoli, an area about 100 times that of the skin surface of the body.

BRONCHIAL ARTERIES: The lungs have a bronchial blood supply, at systemic pressure, which nourishes the stroma and which, under abnormal conditions, assumes the function of the pulmonary arteries. The bronchial arteries arise from the thoracic aorta and often from the intercostals, internal mammaries and other arteries. They form a rich anastomosing plexus about the bronchi, bronchioles, lymphoid and connective tissue and, in man, supply the pleura.

The pulmonary arteries are, in health, end arteries. They do not anastomose with the bronchial vessels, the capillary bed between the two systems maintaining functional rather than anatomical continuity. The transitional zone is a favorite site of bacterial lodgment. Under abnormal conditions (occlusion, inflammation, etc.), a collateral system becomes established; the physiological screen between the lesser and greater circulations is removed and there is communication between the two channels.

VEINS: Oxygenated blood quickly returns to the left auricle by way of four veins which have no valves. They serve as tributaries for the greater part of the blood of both bronchial and pulmonary channels.

BRONCHI: Two stem bronchi arise from the trachea, at the level of the fourth dorsal vertebra. The point of division of the trachea, the carina, is a prominent ridge formed by fusion of tracheal and bronchial cartilages. Each stem branches and subdivisions permeate the lung in a tree-like fashion.

RADIOLOGY: In recent years, angiopneumography (visualization of the pulmonary artery by instillation of radioopaque substance) and bronchography have helped materially in solving certain radiographic problems. It is now well established that the major densities extending into the hilum of each lung are caused by arborizations of the pulmonary artery, not by bronchi as was formerly believed. The bronchi cannot be visualized in the healthy state without a contrast medium. In elderly individuals, in whom the bronchial cartilages may show calcium deposits, and in individuals with severe bronchitis and bronchiectasis (see Plate 22) with marked thickening of the bronchial wall and stagnation of mucopurulent material, the pattern of the bronchi and the terminal sacculations are often visible without a contrast medium.

CIBA PHARMACEUTICAL PRODUCTS, INC.
SUMMIT, NEW JERSEY

J. F. LEHMANNS Verlag in MÜNCHEN.

Chirurgie in Einzeldarstellungen.

Herausgegeben von Professor Dr. Rudolf Grashey in München.

de der „Chirurgie in Einzeldarstellungen" sollen die persönlichen Erfahrungen und Studien einzelner Chirurgen ellen Arbeitsgebieten bringen, sind also weniger als belehrende Uebersichten über bestimmte Fragen gedacht, sondern te eigener Erfahrung und eigenen Könnens enthalten, also möglichst individuell und subjektiv gefärbt sein.
emand seine technischen Methoden so veranschaulichen will, daß ihm der Leser bis in die Einzelheiten folgen kann, atomisch-physiologische Studien aus chirurgisch interessanten Gebieten erschöpfend darstellen will, so muß er möglichst Abbildungen bringen; eine gute Abbildung sagt mehr als tausend Worte, aber die großen Kosten sind den Wünschen cher Monographien im Wege. Die großzügige Arbeitsweise des Lehmannschen Verlags gibt mir die Garantien, e der Autoren, welche in der genannten Richtung die Schätze ihres Wissens der Mit- und Nachwelt überliefern wollen, ler Weise berücksichtigt werden können. Die ersten erscheinenden Bände werden am deutlichsten den Beweis liefern, ehmen in dieser Form einem tatsächlichen Bedürfnis entgegenkommt. *Der Herausgeber.*

Band I u. II.

Praxis der Gallenwege-Chirurgie

in Wort und Bild.

l Lehrbuch und Atlas für INTERNE und CHIRURGEN.

d eigener, bei 2000 Laparotomien gesammelter Erfahrungen bearbeitet von

Professor Dr. HANS KEHR, Geh. Sanitätsrat in Berlin.

Erster Band:

ereitungen zu einer Operation an den Gallenwegen und die allgemeine Technik der Gallenwege-Chirurgie.

g: 28 Bogen mit 48 farbigen und 23 schwarzen Tafeln und 116 Abbildungen im Text.
tet M. 56.—, in Leinwand gebunden M. 70.— (Friedensausstattung — Holzfreies Papier)

Zweiter Band:

ielle Technik der Gallenwege-Chirurgie mit Einschluß der Nachbehandlung und der Operationserfolge.

ng: 42 Bogen mit 9 farbigen und 46 schwarzen Tafeln und 112 Abbildungen im Text.
tet M. 56.—, in Leinwand gebunden M. 70.— (Friedensausstattung — Holzfreies Papier)

r uns liegende Werk ist ein herrliches Dokument deutschen Fleißes und deutscher Gründlichkeit! Es ist eine Darlenwege-Chirurgie von einer Ausführlichkeit und Vertiefung in jede sich möglicherweise ergebende Situation, fußend auf sorgfältigen Studium der Fachliteratur und auf einer von niemand anderem erreichten, reichen, persönlichen Erfahrung . . Das Kehrsche Werk stellt zur Stunde die umfassendste, die gründlichste und beste Bearbeitung der Gallenwege-Chirurgie der Weltliteratur existiert. Keiner, der sich praktisch mit ihr beschäftigen will, kann dasselbe vermissen! Seine Bilder t in ihrer Schönheit und Wahrhaftigkeit. Die Lehrkraft des Buches ist eine überzeugende und werbende. Für jede e enthält es den praktisch erprobten Rat. Es ist eine Fundgrube des Wissens, gleich wertvoll für den Internisten, en Arzt, den Chirurgen — ein ganzes Werk, aus einem Guß, aus einer Hand, von einem Mann!

Payr-Leipzig (in der „Münchn. mediz. Wochenschrift").

---

orbereitung befindet sich Band III der Chirurgie in Einzeldarstellungen:

Adhaesionen in der Bauchhöhle

von Geh. Medizinalrat Professor Dr. E. PAYR in Leipzig.

Mit vielen, zum Teil farbigen Tafeln und Textabbildungen.

---

i 15. März 1921 gültigen Verlagsteuerungszuschläge sind in obigen Preisen inbegriffen.

Generated on 2020-01-26 16:10 GMT / http://hdl.handle.net/2027/uc1.b4096679
Public Domain in the United States, Google-digitized / http://www.hathitrust.org/access_use#pd-google
Digitized by Google
Original from UNIVERSITY OF CALIFORNIA

Lehmanns medizinische Atlanten. *Neue Folge in Quartformat.*

Band IX.

Atlas und Lehrbuch der Histologie

und mikroskopischen Anatomie des Menschen

von **Dr. J. Sobotta,**

o. ö. Professor der Anatomie und Direktor des anatomischen Instituts in Bonn.

Dritte, unveränderte Auflage.

Mit 400 zum größten Teil mehrfarbigen Abbildungen nach Originalen von Univers.-Zeichner W. Freytag.

Preis gut gebunden M. 80.—.

Aus einer Besprechung der zweiten Auflage:

Deutsche militärärztl. Zeitschrift: Die vorliegende Auflage läßt von der alten fast nichts mehr erkennen. Das Format ist geändert, der Text, die Abbildungen, Kunstwerke ersten Ranges, alles erscheint in neuer Fassung und Gestalt. 56 Tafeln zeigen in wundervoller Färbung die Gewebsbilder, als sähen wir sie im Mikroskop. Gewöhnlich ist jedes Präparat in dreifacher Größe dargestellt. Ueber das Werk kann man nur ein Urteil fällen, es ist eben ein „Lehmannscher Atlas".

Band II—IV.

Atlas der deskriptiven Anatomie des Menschen

von Dr. J. Sobotta, o. ö. Professor der Anatomie in Bonn.

I. Abteilung (Lehmanns medizinische Atlanten in 4°, Band II):

Knochen, Bänder, Gelenke, Regionen und Muskeln des menschlichen Körpers.

Dritte Auflage.

Mit 166 farbigen und 143 schwarzen Abbildungen auf Tafeln, sowie 29 zum Teil farbigen Textfiguren nach Originalen von Maler K. Hajek. — ***Preis gut gebunden M. 52.—.***

II. Abteilung (Lehmanns medizinische Atlanten in 4°, Band III):

Die Eingeweide des Menschen einschließlich des Herzens.

Dritte Auflage.

Mit 99 farbigen und 93 schwarzen Abbildungen auf Tafeln, sowie 36 zum Teil farbigen Figuren im Text nach Originalen von Maler K. Hajek. — ***Preis gut gebunden M. 48.—.***

III. Abteilung (Lehmanns medizinische Atlanten in 4°, Band IV):

Das Nerven- und Gefäßsystem und die Sinnesorgane des Menschen

nebst einem Anhang: **Das Lymphgefäßsystem des Menschen.**

Dritte Auflage.

Mit 148 farbigen und 128 schwarzen Abbildungen auf Tafeln, sowie 64 zum Teil farbigen Figuren im Text nach Originalen von Maler K. Hajek. — ***Preis gut gebunden M. 64.—.***

Grundriß der deskriptiven Anatomie des Menschen.

Ein Handbuch zu jedem Atlas der deskriptiven Anatomie mit besonderer Berücksichtigung und Verweisungen auf Sobottas Atlas der deskriptiven Anatomie. Von Professor Dr. med. **J. Sobotta.**

I. Teil, 2. Auflage erscheint Frühj. 1921, II. Teil geheftet M. 6.—, III. Teil geheftet M. 12.—.

Vereinsblatt pfälzischer Ärzte: . . . . . Es ist nicht zuviel gesagt, wenn wir annehmen, daß eine bessere Wiedergabe der deskriptiven Anatomie, als sie Sobotta uns gibt, kaum noch je zu erreichen sein dürfte. In ein paar Jahren wird es so sein, daß man wie früher in seinem Heitzmann, Spalteholz oder Toldt, nun in seinem Sobotta nachschlägt und sich orientiert.

Im Gegensatz zu ähnlichen Werken bringt die Sobotta'sche Anatomie die Nerven und Blutgefäße stets im gleichen Bild vereint dargestellt, so, wie sie der Student bei den anatomischen Präparierübungen auszuarbeiten genötigt ist. Es fällt also bei Benutzung dieses Werkes das so außerordentlich störende, vom Lernenden sehr unangenehm empfundene mehrfache Umblättern fort

Die am 15. März 1921 gültigen Verlagsteuerungszuschläge sind in obigen Preisen inbegriffen.

Lehmanns medizinische Atlanten

Band IV.

Atlas der deskriptiven Anatomie des Menschen.

Von

Dr. med. J. Sobotta

o. ö. Professor der Anatomie und Direktor des anatom. Instituts an der Universität Bonn.

I.

Knochen, Bänder, Gelenke, Regionen u. Muskeln des menschlichen Körpers.

II.

Die Eingeweide des Menschen einschliesslich des Herzens.

III.

Das Nerven- und Gefässsystem und die Sinnesorgane des Menschen.

Emanuel Crane '27

LEHMANNS MEDIZINISCHE ATLANTEN

BAND IV.

Atlas der deskriptiven Anatomie des Menschen.

Von

Dr. med. J. Sobotta

o. ö. Professor der Anatomie und Direktor des anatom. Instituts an der Universität Bonn

III. ABTEILUNG.

Das Nerven- und Gefässsystem und die Sinnesorgane des Menschen

nebst einem Anhang:

Das Lymphgefässsystem des Menschen.

Dritte Auflage.

Mit 148 farbigen und 128 schwarzen Abbildungen auf Tafeln, sowie 64 zum Teil farbigen Figuren im Text nach Originalen von Maler Karl Hajek.

J. F. LEHMANNS VERLAG MÜNCHEN

1920.

Alle Rechte, insbesondere das der Uebersetzung in fremde Sprachen, behalten sich Urheber und Verleger vor.
Copyright 1920, *J. F. Lehmann, München.*

Druck von *Meisenbach Riffarth & Co.*, München.
Autotypien von *C. Angerer & Göschl*, Wien.
Papier von *Bohnenberger & Co.*, Niefern (Baden).
Einbände von *L. Beer*, München.

QM
25
S67a
3d ed.
V.3
1921

Vorwort zur ersten Auflage.

Langjährige Erfahrungen bei den anatomischen Präparierübungen haben den Verfasser veranlasst, bei der Darstellung des peripherischen Nervensystems und der Blutgefässe so zu verfahren, dass der Student auf den Abbildungen des Buches die betreffenden Teile derart vorgeführt erhält, wie er sie am Präparate zu sehen gewohnt ist, d. h. Gefässe und Nerven derselben Region gleichzeitig. Es wurden daher in der Mehrzahl der Fälle Arterien und Nerven oder Arterien, Venen und Nerven oder Arterien und Venen zusammen abgebildet und nur da, wo es der Deutlichkeit wegen absolut nötig war, wurde hier und da (z. B. bei den Kopfnerven) von der gemeinsamen Darstellung Abstand genommen und ergänzende Bilder mit Nerven oder Arterien allein beigefügt.

Diese Art der Anordnung des Stoffes hat den Vorzug, dass der Student beim Gebrauch des Buches während der Präparierübungen möglichst alles, was er in einer Schicht seines Präparates zu sehen hat, auf einer einzigen Seite des Atlas wiederfindet und nicht genötigt ist, ein- oder mehrmals umzuschlagen und viel Zeit mit lästigem Nachsuchen zu verschwenden. Gleichzeitig erhält der Leser des Buches auf diese Weise eine Serie topographisch-anatomischer Uebersichtsbilder.

Die gleichzeitige Darstellung von Blutgefässen und Nerven macht eine farbige Reproduktion unbedingt nötig. Behufs besonderer Unterscheidung wurden daher die Arterien durch rote (gelbrote), die Venen durch blaue, die Nerven durch hellgelbe Farbe gekennzeichnet. Für die Herstellung der Farben wurden ebenso wie für die Herstellung aller Tafelbilder des Bandes Autotypien benutzt, welche die bekannte Wiener Anstalt von Angerer & Göschl in mustergültiger Weise hergestellt hat. Die gelbe, rote und blaue Farbplatte wurde gleichzeitig zur Färbung der übrigen Gewebe der Abbildungen benutzt (Muskeln, Knochen, Fett, Haut etc.). Auf diese Weise wurden farbige Abbildungen erzielt, welche zwar nicht die absolut naturgetreue Wiedergabe des Präparates darstellen, aber doch in schematischer Weise sich der Färbung der verschiedenen Teile des Präparates anpassen und eine ganz ausserordentlich grosse Uebersichtlichkeit besitzen. Die sämtlichen Abbildungen des Atlas sind nach Originalzeichnungen von Maler K. Hajek hergestellt, dessen zeichnerisches Talent und Geschick in der Darstellung anatomischer Abbildungen sich auch diesmal vortrefflich bewährt hat

Wie schon im Vorwort zum ersten Bande des Buches erwähnt, habe ich bei Abfassung dieses Atlas in erster Linie das Bestreben gehabt, ein für den Gebrauch des Medizinstudierenden und des Arztes brauchbares Werk darzubieten, nicht einen Atlas für Fachanatomen. Wer sich in speziellen Gebieten der Anatomie näher unterrichten will, wird doch Spezialarbeiten zu Rate ziehen müssen, und ihm würde dieser Atlas, auch wenn er doppelt so viel brächte, doch nicht genügen können. Dem Studierenden und Arzte wird aber durch allzugrosse Ausdehnung eines solchen Buches und Belastung mit Spezialpräparationen, die nur für den Fachmann Interesse haben, nicht gedient; im Gegenteil es wird ihm nur erschwert,

130598

das herauszufinden, was er gebraucht. Mein Hauptbestreben war daher auch, mich auf das Notwendigste zu beschränken, dieses aber in einer Reihe möglichst übersichtlicher Bilder zu tun, die durch schichtweise Präparation eine ununterbrochene Reihenfolge darstellen. Gleichzeitig schliesst sich auch die Reihenfolge der Bilder ziemlich genau dem Gange der auf den meisten deutschen Präpariersälen üblichen Präpariermethode an.

Entsprechend dem im 1. und 2. Bande geübten Verfahren enthält der Atlas abwechselnd Text und Tafelblätter. Letztere enthalten die hauptsächlichen Figuren des Atlas, erstere ausser Hilfs- und schematischen Zeichnungen und den Tafelerklärungen einen kurzen, in tabellarischer Form gehaltenen Text zur schnellen Orientierung beim Gebrauche des Buches im Präpariersaal, der in diesem Teile des Atlas gleichzeitig auch eine Art Inhaltsverzeichnis durch Hinweise auf andere Abbildungen des Bandes ersetzt.

Würzburg, im Mai 1906.

Der Verfasser.

Vorwort zur zweiten Auflage.

Die zweite Auflage dieses Atlas unterscheidet sich von der ersten (in zwei unveränderten Drucken erschienenen) durch eine Vermehrung der Abbildungen. Besonders wurde beim Gehirn, z. T. auch bei den Sinnesorganen eine Anzahl neuer Bilder hinzugefügt. Die genannte Anordnung des Atlas ist die gleiche geblieben. Wesentlich umgestaltet wurde die Darstellung der Hauptfaserbahnen des Centralnervensystems; zu diesem Zwecke wurden einige schematische Darstellungen teils umgeändert, teils durch neue ersetzt. Ausserdem wurde eine grössere Reihe völlig neuer Schemata hinzugefügt, wobei ich mich vielfach an die vorzügliche Darstellung von Villiger angelehnt habe.

Das alphabetische Sachregister am Schlusse des Buches bezieht sich auf die Abbildungen. Im Text finden sich kurze Hinweise auf die Seitenzahl, in der Fortsetzungen, Anschlüsse usw. zu finden sind, so dass ein besonderes Register für den Text dadurch entbehrlich wird.

Würzburg, Frühjahr 1915.

Der Verfasser.

Vorwort zur dritten Auflage.

Die dritte Auflage dieses Atlas musste an der Hand vorhandenen Materials ohne nennenswerte Aenderungen herausgegeben werden. Namentlich die Tafeln sind die gleichen wie die der zweiten Auflage. Für Lesen der Korrekturen bin ich den Assistenten des Instituts Herrn Dr. Heyer und Frl. Dr. Süss verbunden.

Bonn, September 1919.

Der Verfasser.

Inhaltsangabe.

Angiologie (Forts.) und **Neurologie** p. 447—670, Fig. 531—742.

Gefässe des Herzens p. 450—451, Fig. 534, 535,

Nerven und Gefässe des Halses, der Achselhöhle, des Rückens und der Brustwand p. 452—483, Fig. 536—555.

Nerven und Gefässe der oberen Extremität p. 484—505, Fig. 556—579, 635.

Nerven und Gefässe des Kopfes und der Kopf- und Halseingeweide p. 506—531, Fig. 580—603.

Blutgefässe der Baucheingeweide p. 532—539, Fig. 604—607.

Blutgefässe und Nerven des grossen und kleinen Beckens und des Dammes p. 540—553. Fig. 608—616.

Nerven und Gefässe der unteren Extremität p. 554—575, Fig. 617—639.

Das sympathische Nervensystem p. 576—579, Fig. 640, 641.

Rückenmark p. 580—587, Fig. 642—656.

Gehirnhäute und Gehirngefässe p. 588—603, Fig. 657—669.

Gehirn p. 604, 669, Fig. 670—742.

Sinnesorgane p. 670—751, Fig. 743—755, Taf. 21.

Sehorgan p. 670—703, Fig. 743—788, Taf. 21.

Gehörorgan p. 704—743, Fig. 789—842.

Aeussere Haut p. 744—751, Fig. 843—855.

Anhang: Lymphgefässsystem p. 752—760, Fig. 856—861.

Erklärung
der in diesem Bande angewandten Abkürzungen.

ant. oder anter. = anterior, anteriores etc.
a. oder art. = arteria, arteriae etc.
ext. = externus, externa etc.
gangl. = ganglion.
gland. = glandula, glandulae etc.
int. = internus, interna etc.
lat., lateral. = lateralis, laterales etc.
med., medial. = medialis, mediales etc.
n. = nervus.
nn. = nervi.
post., poster. = posterior, posteriores etc.
prof. = profundus, profunda etc.
r., ram. = ramus, rami etc.
superf. = superficialis, superficiales etc.
tr. = truncus, trunci etc.
v. = vena, venae etc.

Die Namen der Muskeln sind durch grosse Anfangsbuchstaben gekennzeichnet.

* bedeutet, dass ein Teil durch- oder abgeschnitten ist.

Ein Name in ( ) bedeutet, dass der betreffende Teil nicht unmittelbar zutage liegt, sondern nur durchscheint etc.

Die übrigen hier und da gebrauchten Abkürzungen ergeben sich aus dem Zusammenhange. Wenn ein Teil einer Abbildung keine Bezeichnung trägt, findet sich diese bereits auf einem oder mehreren der vorhergehenden Bilder.

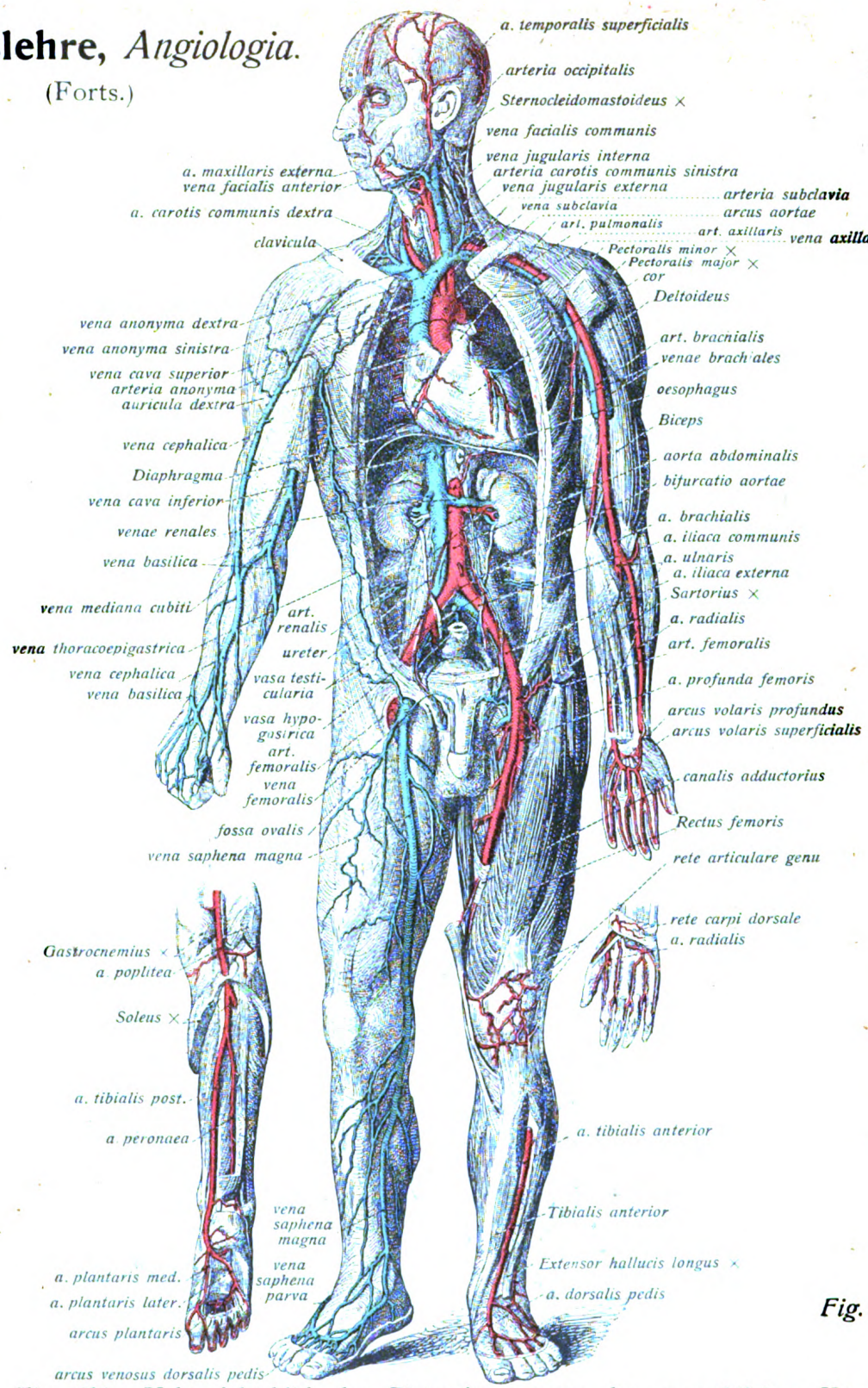

Fig. 531.

Fig. 531. Uebersichtsbild des Blutgefässsystems des menschlichen Körpers (schematisch). **Auf der rechten Seite ist das Venensystem (an den Extremitäten die oberflächlichen Venen), auf der linken das Arteriensystem dargestellt; links unten tiefe Arterien des Unterschenkels und der Fusssohle, rechts Arterien des Handrückens.**

Blutkreislauf beim Embryo.

Fig. 532. Schema des Blutkreislaufs beim Embryo.

Die Gefässe, welche sog. arterielles Blut führen, sind durch rote Farbe, die venöses führenden durch blaue, die gemischtes enthaltenden durch violetten Ton angedeutet. Die Pfeile zeigen die Richtung des Blutstromes an.

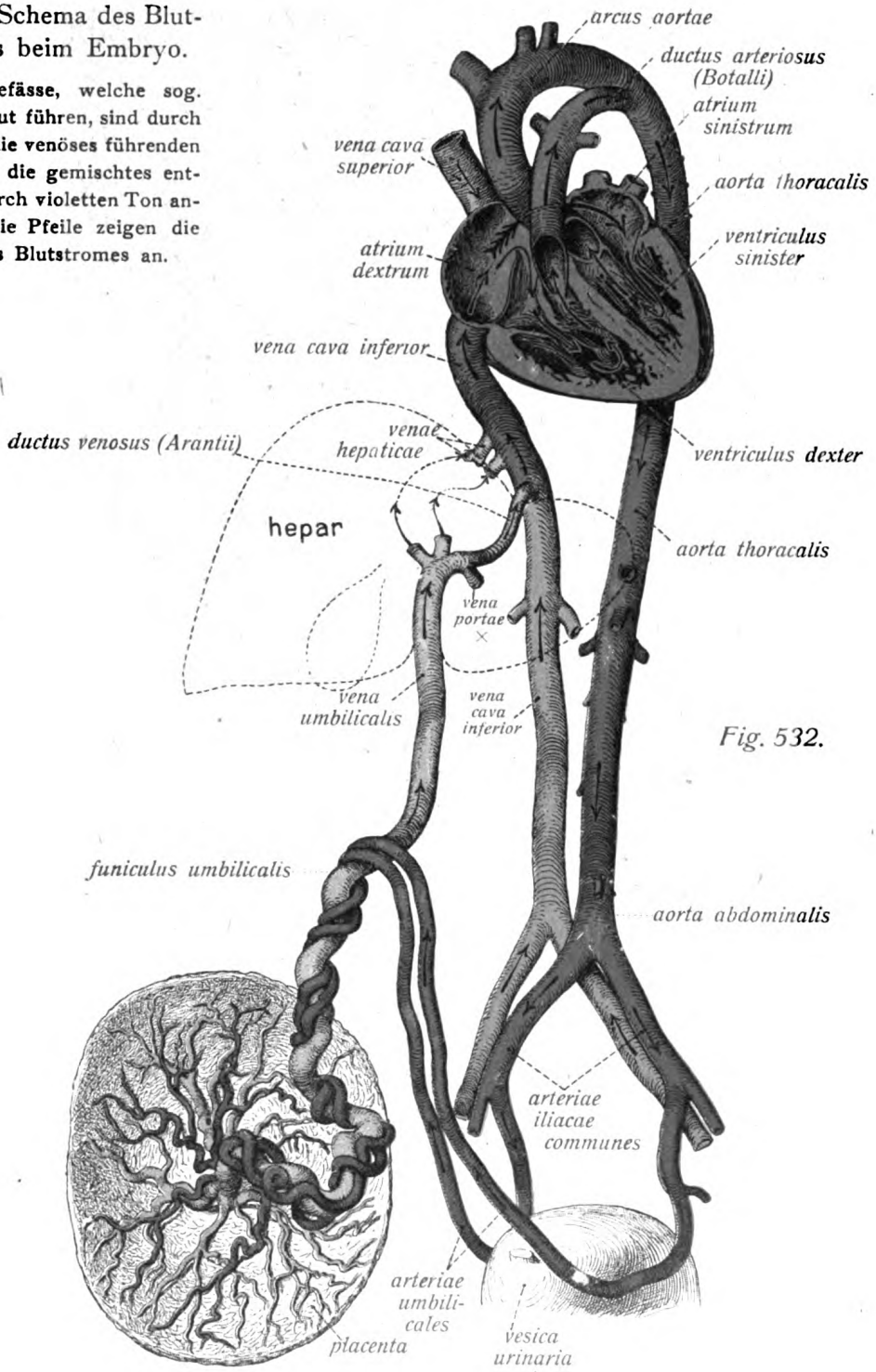

Fig. 532.

Blutkreislauf beim Embryo.

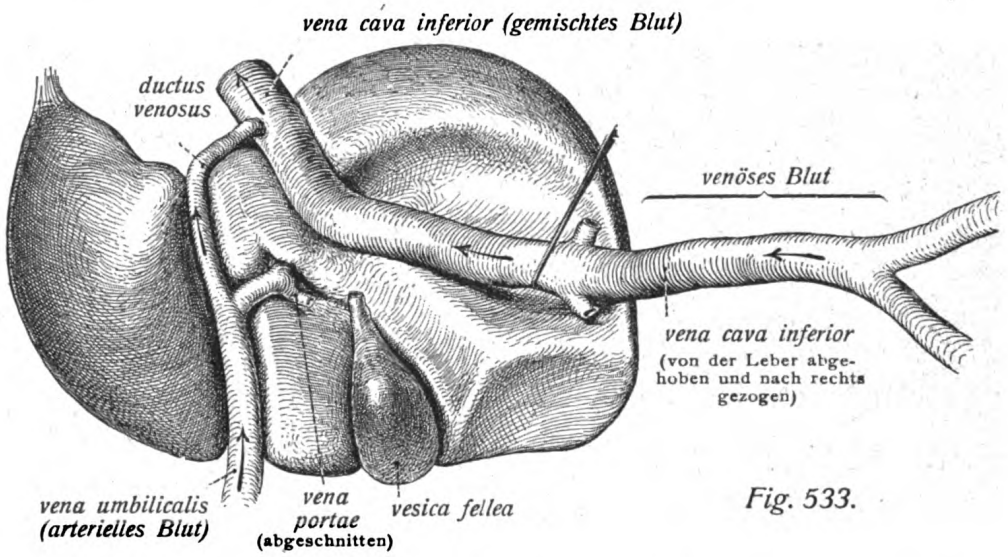

Fig. 533. Blutkreislauf an der embryonalen Leber (schematisch).

Der Blutkreislauf beim Embryo.

Der Blutkreislauf des Embryo unterscheidet sich von dem des Erwachsenen dadurch, dass der kleine oder Lungenkreislauf noch fast gänzlich fehlt; an dessen Stelle tritt der Placentarkreislauf. Beide Herzhälften stehen in Verbindung miteinander und zwar durch eine Oeffnung der Vorhofsscheidewand, das *foramen ovale*.

Die mit der mütterlichen Uteruswand verwachsene placenta ist durch den Nabelstrang, *funiculus umbilicalis*, mit dem embryonalen Körper (Nabel) verbunden. Dieser Strang enthält die Nabelgefässe, nämlich zwei *arteriae umbilicales* und eine *vena umbilicalis*. Die Arterien entsprechen den gleichnamigen des erwachsenen Körpers (s. u. p. 546), stellen aber so starke Gefässe dar, dass sie als direkte Fortsetzungen der embryonalen aorta erscheinen; sie führen ein relativ sauerstoffarmes Blut, da die embryonalen Arterien kein eigentlich „arterielles" Blut enthalten, sondern eine gleichsam gemischte Blutart. In der placenta wird dieses Blut arterialisiert und kehrt auf dem Wege der Nabelvene in den embryonalen Körper zurück; hier geht es teils auf dem Wege der späteren Pfortader (s. u. p. 537) durch die Leber, teils mittels des *ductus venosus* (ARANTII) direkt in die vena cava inferior über, wo es sich mit deren venösem Blute mischt. Im rechten Vorhof kommt noch das venöse Blut der vena cava superior hinzu und das der Herzvenen; das auf diese Weise stark gemischte Blut kann nun zweierlei Wege einschlagen, nämlich: 1) es kann durch die Oeffnung der Vorhofsscheidewand direkt in den linken Ventrikel gelangen und dann auf dem gewöhnlichen Wege in den Körperkreislauf; oder 2) das Blut des rechten Vorhofs kann auch auf dem Umwege durch das rechte Herz in den Körperkreislauf übertreten; eine gegen Ende des Embryonallebens immer mehr insuffizient werdende Klappe, die *valvula venae cavae* (EUSTACHII), hindert das ins rechte atrium einströmende Blut nur unvollkommen am Einfluss in das ostium venosum dextrum und in den rechten Ventrikel; das in diesen gelangende Blut wird, da die Verbindung der beiden Herzkammern schon in sehr früher Embryonalzeit verschwindet, in die arteria pulmonalis weitergeleitet; diese steht aber mit der embryonalen aorta durch eine weite Kommunikation, den *ductus arteriosus* (BOTALLI), in Verbindung, so dass alles Blut aus der arteria pulmonalis dennoch in die aorta, also in den Körperkreislauf gelangt, da die weiteren Verzweigungen der Lungenarterie wegen des vollkommen luftleeren Zustandes der embryonalen Lungen noch so gut wie gar kein Fassungsvermögen besitzen.

Erst wenn bei der Geburt durch die ersten Atemzüge Luft in die Lungen dringt und sich gleichzeitig das Blutgefässsystem der Lungen ausweitet, kommt der kleine Kreislauf in Aktion; das foramen ovale der Vorhofsscheidewand schliesst sich jetzt durch die valvula foraminis ovalis; die Kommunikation zwischen beiden Herzhälften hört damit auf und der ductus arteriosus obliteriert.

Gefässlehre, Angiologie. (Forts.)

Arterien des Herzens.

Die Arterien des Herzens sind die beiden Kranzarterien, *arteriae coronariae cordis,* welche aus dem linken und rechten sinus aortae ihren Ursprung nehmen.

1. *arteria coronaria cordis sinistra,* versorgt hauptsächlich den linken Ventrikel. Zerfällt in *ramus circumflexus* und *ramus descendens anterior.* Letzterer zieht im sulcus longitudinalis anterior nach abwärts gegen die Herzspitze, ersterer läuft durch die linke Hälfte des sulcus coronarius.

2. *arteria coronaria cordis dextra,* versorgt hauptsächlich den rechten Ventrikel und den rechten Vorhof. Läuft anfangs im rechten Abschnitt des sulcus coronarius bis auf die facies diaphragmatica des Herzens, geht dann mit ihrem Endabschnitt *(ramus descendens posterior)* im sulcus longitudinalis posterior bis zur incisura apicis cordis.

Venen des Herzens.

Fast alle Herzvenen fliessen zu einem grossen, gemeinsamen Stamm, dem *sinus coronarius cordis,* zusammen; dieser liegt im hintern Abschnitt des sulcus coronarius cordis und mündet in den rechten Vorhof aus. Die Hauptwurzeln des sinus coronarius sind:

1. *vena cordis magna.* Sie entsteht an der Herzspitze, läuft zunächst im sulcus longitudinalis anterior, dann durch die linke Hälfte des sulcus coronarius, um hier mit anderen Herzvenen, namentlich der folgenden, den Kranzsinus zu bilden.

2. *vena cordis media.* Sie entsteht im sulcus longitudinalis posterior, nimmt, in den sulcus circularis umbiegend, die folgende auf und mündet unmittelbar darauf in den sinus coronarius ein.

3. *vena cordis parva,* ein kleiner, im rechten Abschnitt des sulcus circularis gelegener Venenstamm. Sie mündet in der Regel in die vorige kurz vor deren Ausmündung in den Kranzsinus oder auch direkt in diesen.

4. *venae posteriores ventriculi sinistri,* meist mehrere Stämme, welche an der Hinterfläche des linken Ventrikels gelegen sind und entweder in die vena cordis magna oder direkt in den sinus coronarius einmünden.

5. *venae cordis anteriores,* an der Vorderwand der rechten Kammer, münden meist direkt ins rechte atrium.

6. *vena obliqua atrii sinistri,* eine kleine, an der Hinterfläche des linken Vorhofs gelegene Vene, welche in die vena magna oder den sinus selbst einmündet.

7. *venae cordis minimae,* münden in Gestalt der foramina venarum minimarum in den rechten Vorhof aus, gehören dessen Wand an.

Fig. 534. Arterien und Venen des Herzens in der Ansicht von vorn (facies sternocostalis). Aus dem conus arteriosus und dem Anfangsteil der Lungenarterie ist ein Stück herausgeschnitten, um den Ursprung der linken Kranzarterie zu zeigen.

Fig. 535. Arterien und Venen des Herzens in der Ansicht von hinten und unten (facies diaphragmatica). (1/1)

Generated on 2020-01-26 16:11 GMT / http://hdl.handle.net/2027/uc1.b4096679
Public Domain in the United States, Google-digitized / http://www.hathitrust.org/access_use#pd-us-google

Digitized by Google

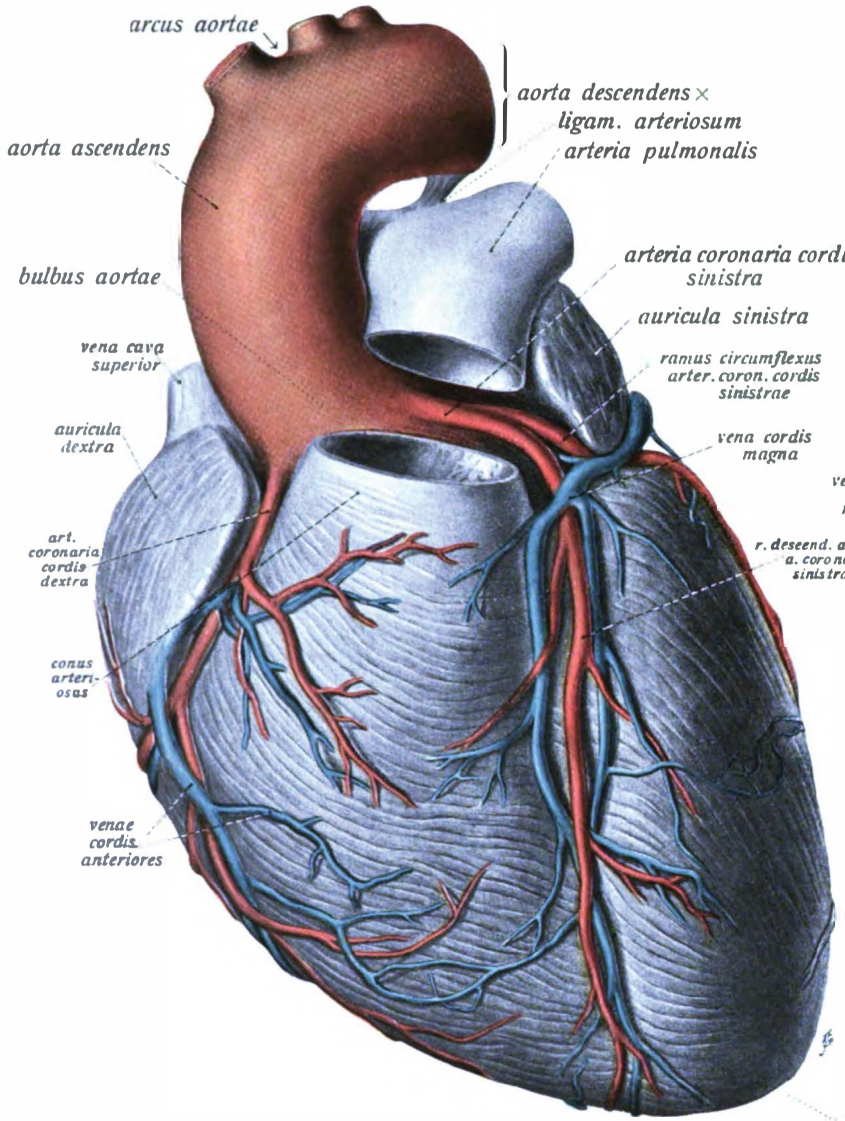

Fig. 534.

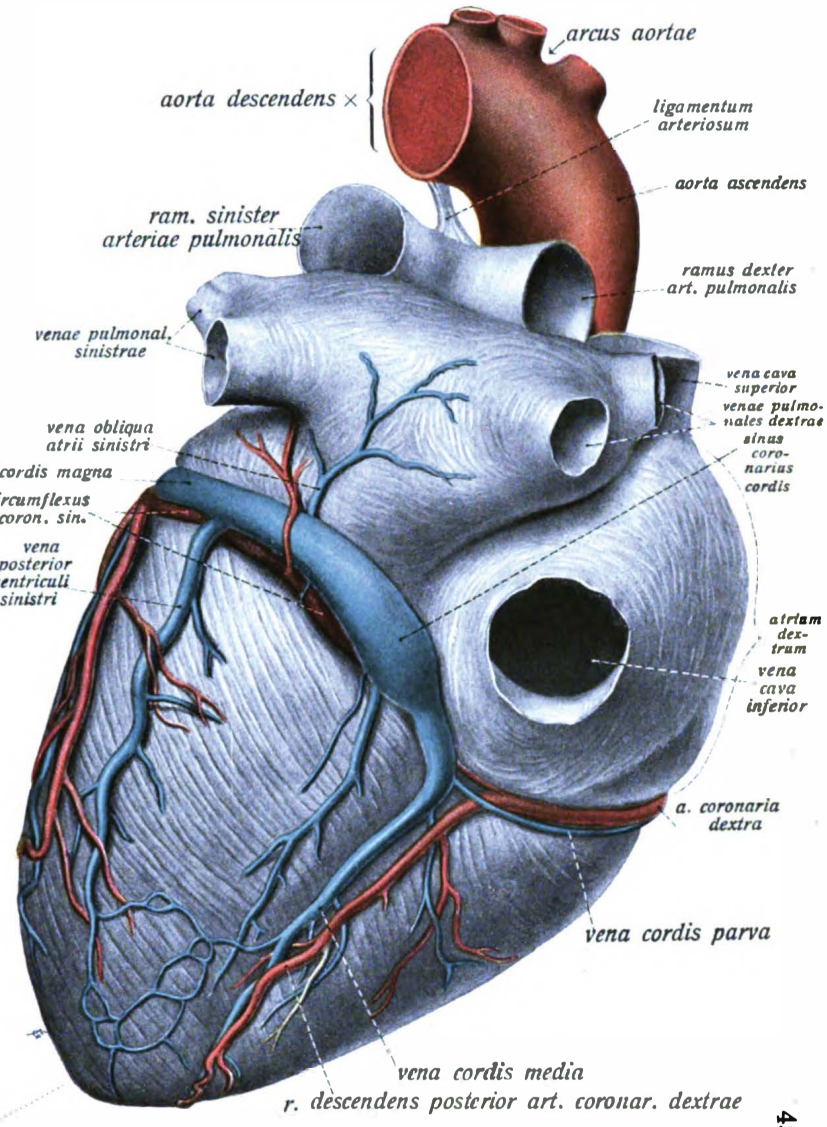

Fig. 535.

Original from UNIVERSITY OF CALIFORNIA

Fig. 536.

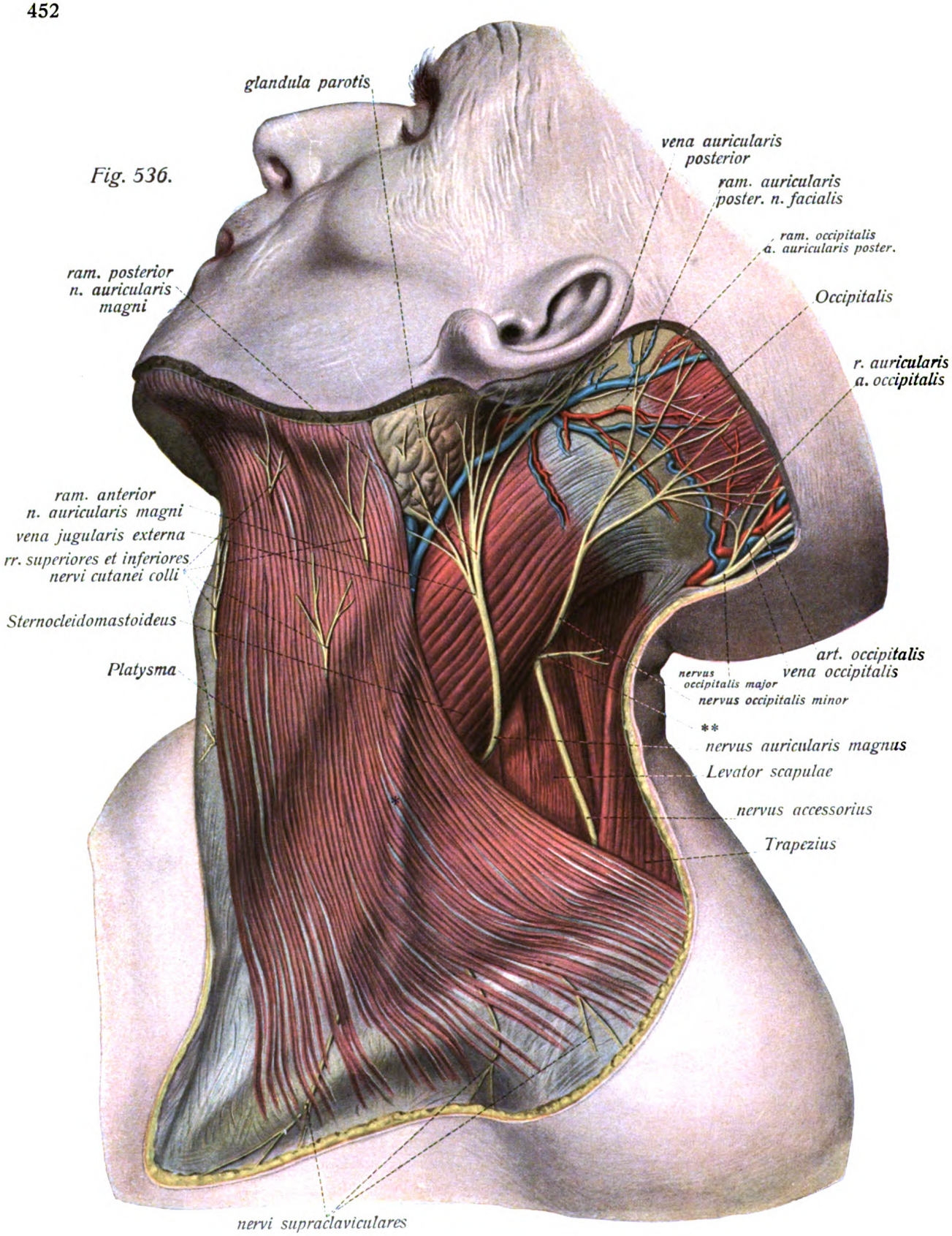
glandula parotis
vena auricularis posterior
ram. auricularis poster. n. facialis
ram. occipitalis a. auricularis poster.
Occipitalis
r. auricularis a. occipitalis
ram. posterior n. auricularis magni
ram. anterior n. auricularis magni
vena jugularis externa
rr. superiores et inferiores nervi cutanei colli
Sternocleidomastoideus
Platysma
art. occipitalis
vena occipitalis
nervus occipitalis major
nervus occipitalis minor
**
nervus auricularis magnus
Levator scapulae
nervus accessorius
Trapezius
nervi supraclaviculares

Nerven und Blutgefässe der oberen Körperhälfte.
Nerven und Blutgefässe des Halses.

Fig. 536. Die oberflächlichen Nerven (und Blutgefässe) der linken Halsseite. (Hals, 1. Schicht.) (1/2)

Die Haut ist vom Unterkieferrand bis unter das Schlüsselbein entfernt, desgleichen hinter dem Platysma das oberflächliche Blatt der Hals- bezw. Nackenfascie. * = vena jugularis externa, vom Platysma bedeckt und durch dieses hindurchscheinend. ** = accessorischer Hautast des plexus cervicalis.

Halsnerven. (Forts. siehe p. 454 u. 482.)

I. *plexus cervicalis* entsteht aus der Verschmelzung der ventralen Wurzeln des 1. bis 4. Cervicalnerven (C_1—C_4), s. Fig. 542. Aeste:

1. *n. auricularis magnus* (stark, sensibel aus C_3), kommt am lateralen Rande des Sternocleidomastoideus etwa in der Höhe der Hälfte der Muskellänge hervor, zieht über die laterale Fläche des Muskels in die Höhe, teilt sich in den schwächeren *ram. anterior* zum unteren Teil der Gesichtshaut und zum Ohrläppchen und den stärkeren *ram. posterior* zur konvexen Fläche der Ohrmuschel und angrenzenden Teil der Schläfenhaut. (Anast.: occipitalis minor; hintere Aeste des facialis?) Fig. 536, 537, 538, 580.

2. *n. occipitalis minor* (meist mässig stark, sensibel, aus C_2 und C_3), kommt oberhalb des vorigen gewöhnlich am lateralen Rande der Insertionssehne des Sternocleidomastoideus hervor, läuft wie dieser in die Höhe, aber mehr nach hinten zum lateralen Teile der regio occipitalis. (Anast.: auricularis magnus, occipitalis major; hintere Aeste des facialis?) Fig. 536, 537, 538, 539, 580—584.

3. *n. cutaneus colli* (mässig stark, sensibel aus [C_2 und] C_3), läuft zwischen Platysma und Sternocleidomastoideus. Seine Aeste *(rr. superiores et inferiores)* durchbohren zumeist das Platysma in verschiedenen Höhen und gehen zur Haut des Halses. (Anast.: [const.] r. colli n. facialis.) Fig. 537, 538.

4. *nn. supraclaviculares* (stark, sensibel, aus [C_3 und] C_4) liegen vom Platysma bedeckt oberhalb des Schlüsselbeins und zwischen diesem und dem Muskel, zerfallen in *anteriores* zur vorderen Brusthaut, *medii* zur seitlichen Brusthaut und *posteriores* zu dem Teil der Schulterhaut, welche den Deltoideus bedeckt. Fig. 537, 538, 559, 561.

5. *n. phrenicus* (mässig stark, im wesentlichen motorisch, aus C_4 [zum Teil auch C_3 oder C_5]), der Zwerchfellsnerv; läuft auf dem Scalenus anterior neben der art. cervicalis ascendens nach abwärts zur medialen Fläche der Pleurakuppel, zieht, begleitet von den vasa pericardiacophrenica, dicht unter der pleura mediastinalis gelegen, zum Herzbeutel (rechts dicht neben der vena anonyma dextra und vena cava superior); läuft dann zwischen Pericard und pleura pericardiaca zum Zwerchfell, das er mit rami musculares versorgt. Einzelne Aeste des rechten Nerven durchbohren als *rami phrenicoabdominales* das Zwerchfell und treten von der Unterseite her an den Muskel heran; ein sensibler *r. pericardiacus* geht zum Herzbeutel. Fig. 539, 540, 550.

Nerven und Gefässe der oberen Körperhälfte.

Nerven und Blutgefässe des Halses. (Forts.)

Fig. 537. Die oberflächlichen Nerven und Venen der linken Halsseite. (Hals, 2. Schicht.) (1/2)

Das Platysma ist durchschnitten, der obere Teil gegen den Unterkiefer zurückgeschlagen, der untere Teil fortgenommen; längs der venae faciales ist die Fascie gespalten.

** = Anastomose des n. accessorius mit dem plexus cervicalis.

+ = Verbindung der vena jugularis externa mit den tiefen Venen.

++ = in die vena jugularis mündende vena transversa colli.

+* = obere rami perforantes der art. und vena mammaria interna, zwischen den beiden Ursprüngen des Sternocleidomastoideus zu Tage tretend.

plexus cervicalis. (Forts.)

6. Ast zum ramus descendens hypoglossi zur Bildung der *ansa hypoglossi* (motor. aus C_2 und C_3, mässig stark, oft doppelt), medial vom Sternocleidomastoideus gelegen, für die unteren Zungenbeinmuskeln. Fig. 538, 539, 543.

7. *rami musculares* (motor., meist ziemlich schwach, Zahl variabel) zum Trapezius, Levator scapulae (oberer Teil), zu den Scaleni und den praevertebralen Halsmuskeln (Longi etc.). Fig. 537, 538.

Venen des Halses. (Forts. s. p. 465.)

I. Oberflächliche Venen, Hautvenen, *venae subcutaneae colli.*

1. *vena jugularis externa* (stark, konstant), liegt zwischen Platysma und Sternocleidomastoideus. Entsteht mit einer hinteren Wurzel hinter dem Ohre, welche von der *vena auricularis posterior* und teilweise auch der *vena occipitalis* gebildet wird, und mit einer vorderen Wurzel, welche aus der *vena facialis posterior* hervorgeht. Sie mündet oberhalb des Schlüsselbeins hinter der Clavicularportion des Sternocleidomastoideus in die vena subclavia bezw. setzt mit dieser und der jugularis interna die anonyma zusammen. Im Kindesalter ist die Vene in konstanter Weise gut ausgebildet; beim Erwachsenen erscheint sie nicht selten rudimentär. Fig. 536, 537, 544, 545, 553, 555, 581.

2. *vena jugularis anterior* (in Stärke und Ausbildung sehr variabel, nicht konstant, oft beiderseits sehr verschieden), liegt zwischen Platysma und Halsfascie, entsteht in der Kinngegend, verbindet sich mit der jugularis externa und oberhalb des oberen Brustbeinrandes mit der der anderen Seite durch den *arcus venosus juguli.* Sie mündet entweder in den unteren Abschnitt der jugularis externa oder neben dieser (siehe oben) in die vena subclavia. Fig. 537, 544, 553, 455.

Fig. 537.

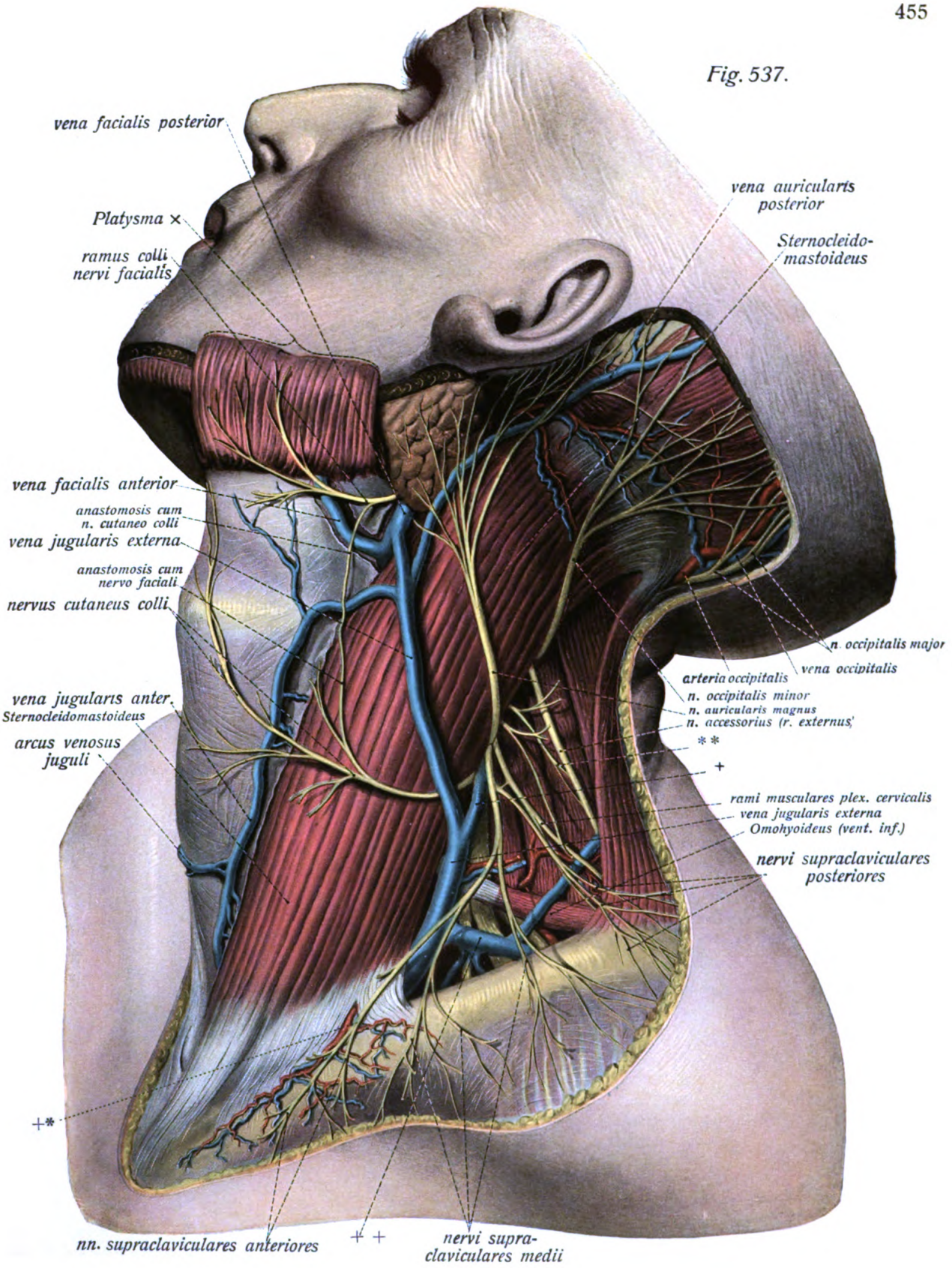
vena facialis posterior
Platysma ×
ramus colli nervi facialis
vena auricularis posterior
Sternocleido-mastoideus
vena facialis anterior
anastomosis cum n. cutaneo colli
vena jugularis externa
anastomosis cum nervo faciali
nervus cutaneus colli
n. occipitalis major
arteria occipitalis
vena occipitalis
n. occipitalis minor
n. auricularis magnus
n. accessorius (r. externus)
vena jugularis anter.
Sternocleidomastoideus
arcus venosus juguli
* *
+
rami musculares plex. cervicalis
vena jugularis externa
Omohyoideus (vent. inf.)
nervi supraclaviculares posteriores
+*
nn. supraclaviculares anteriores
+ +
nervi supra-claviculares medii

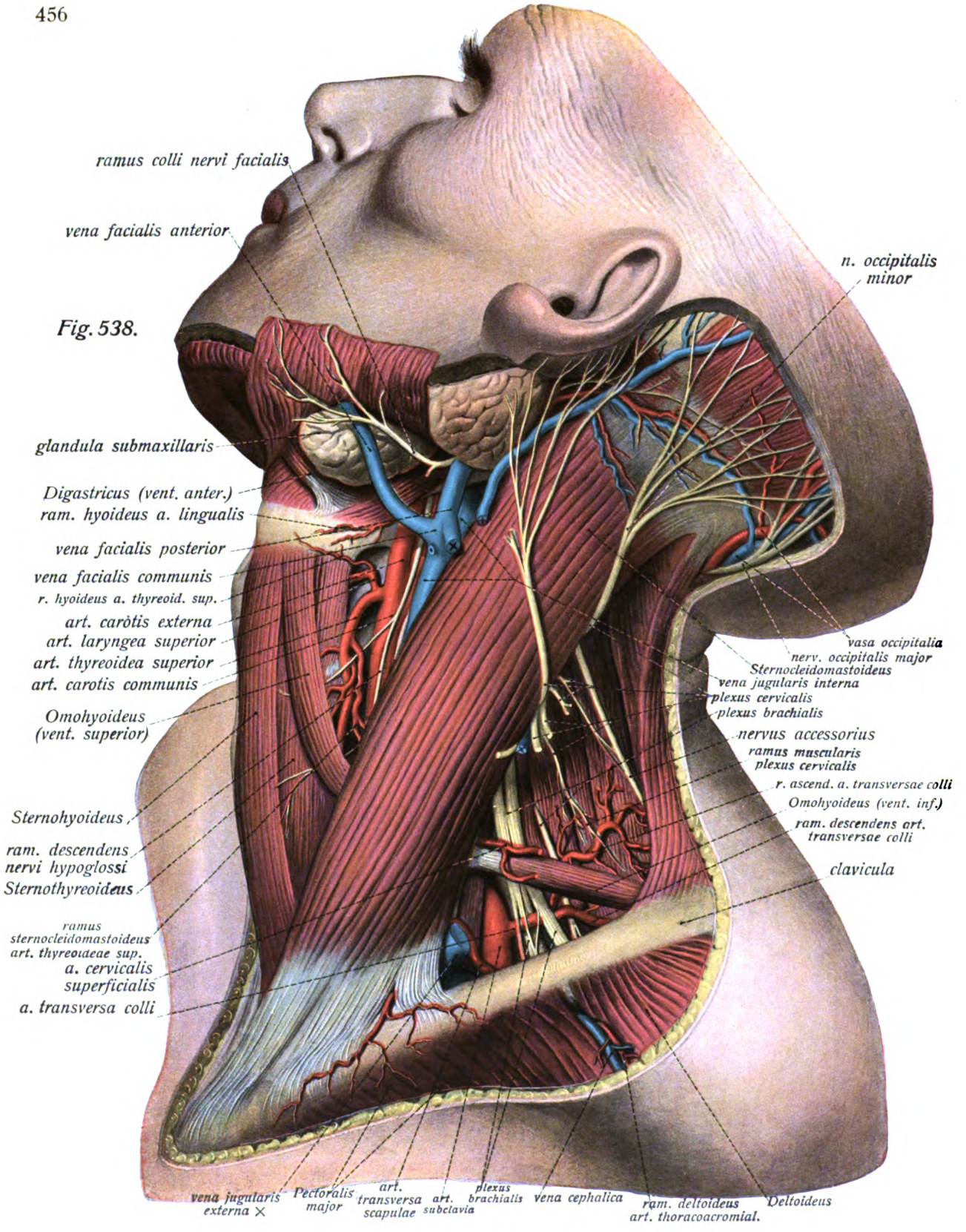
ramus colli nervi facialis
vena facialis anterior
n. occipitalis minor
glandula submaxillaris
Digastricus (vent. anter.)
ram. hyoideus a. lingualis
vena facialis posterior
vena facialis communis
r. hyoideus a. thyreoid. sup.
art. carotis externa
art. laryngea superior
art. thyreoidea superior
art. carotis communis
Omohyoideus (vent. superior)
Sternohyoideus
ram. descendens nervi hypoglossi
Sternothyreoideus
ramus sternocleidomastoideus art. thyreoideae sup.
a. cervicalis superficialis
a. transversa colli
vasa occipitalia
nerv. occipitalis major
Sternocleidomastoideus
vena jugularis interna
plexus cervicalis
plexus brachialis
nervus accessorius
ramus muscularis plexus cervicalis
r. ascend. a. transversae colli
Omohyoideus (vent. inf.)
ram. descendens art. transversae colli
clavicula
vena jugularis externa
Pectoralis major
art. transversa scapulae
art. subclavia
plexus brachialis
vena cephalica
ram. deltoideus art. thoracoacromial.
Deltoideus

Fig. 538.

Nerven und Blutgefässe der oberen Körperhälfte.
Nerven und Blutgefässe des Halses. (Forts.)

Fig. 538. Nerven, Arterien (und Venen) der linken Halsseite. (Hals, 3. Schicht.) (1/2)

Das oberflächliche Blatt der Halsfascie sowie die oberflächlichen Venen sind entfernt, das oberflächliche Muskelbild ist freigelegt. Die art. cervicalis superficialis war in dem der Abbildung zugrunde liegenden Präparat relativ schwach und wurde teilweise durch den ramus ascendens art. transversae colli ersetzt.

× = Schnittfläche der venae auricularis posterior, jugularis anterior und der Verbindung zur vena jugularis externa.

Arterien des Halses.

I. *arteria subclavia*, Unterschlüsselbeinschlagader. Fig. 538, 539, 540, 541, 543, 548. Sie entspringt rechterseits aus der arteria anonyma, linkerseits aus dem Aortenbogen direkt, zieht, ohne (grössere) Aeste abzugeben, hinter dem Sternoclaviculargelenk einher und beschreibt am Halse einen nach oben stark konvexen Bogen, in dessen Konkavität die Pleurakuppel liegt, läuft hinter dem Ansatz des Scalenus anterior zum sulcus subclaviae der ersten Rippe und über diese hinweg zur clavicula. Hinter dieser geht sie ohne Grenze in ihre Fortsetzung, die art. axillaris, über. Ihre Hauptverästelung geht von dem unmittelbar medial vom Scalenus gelegenen Abschnitt der Arterie aus, lateral von diesem entspringt in der Regel nur die arteria transversa colli.

Aeste der arteria subclavia, vielfach inkonstant, vertreten sich oft gegenseitig, haben die Neigung, grössere Stämme (trunci) am Ursprung zu bilden. Es sind der Reihe nach folgende:

1. *arteria vertebralis*, entspringt von der Konvexität des Bogens der Arterie, zieht hinter der arteria carotis communis zum foramen transversarium des 6. Halswirbels und durch die Querfortsatzlöcher des 5. bis 1. und das foramen occipitale magnum zum Gehirn. Verästelung siehe p. 482 u. 598. Fig. 540, 541, 544, 556.

2. *arteria mammaria interna*, entspringt gegenüber der vorigen von der Konkavität der art. subclavia, zieht nach abwärts hinter der vena subclavia, dem Sternoclaviculargelenk und den Rippenknorpeln entlang. Fig. 540, 541, 551. Ihre Aeste sind:

a) Kleine Zweige zu thymus, trachea, bronchi: *art. thymicae, mediastinales anteriores, bronchiales.*

b) *art. pericardiacophrenica* (siehe Fig. 550), zum Herzbeutel und Zwerchfell.

c) *rami perforantes*, durch die Intercostalräume zur Haut und Muskulatur der Brust.

d) *rami intercostales*, zum vorderen Abschnitt der Interkostalräume.

e) *a. musculophrenica*, der eine Endast, zur Oberfläche des Zwerchfells.

f) *a. epigastrica superior*, der andere Endast, zur Hinterfläche der vorderen Bauchwand (anastomosiert mit der a. epigastrica inferior).

3. *truncus thyreocervicalis*, entspringt von der vorderen Wand der Arterie, dicht neben dem medialen Rande des Scalenus anterior und dient in der Regel (sehr wechselnd!) folgenden 4 Arterien als Ursprungsquelle (Fig. 541, 542, 544):

a) *arteria thyreoidea inferior*, die stärkste des Stammes, zieht nach oben und medianwärts hinter die art. carotis communis zur hinteren Fläche und zum unteren Umfang der Schilddrüse, gibt ab: kleine *rami pharyngei, oesophagei* und *tracheales* (Fig. 601), die mässig starke *art. laryngea inferior* (Fig. 601, 603) und starke *rami glandulares*. Fig. 541, 545.

Nerven und Blutgefässe der oberen Körperhälfte.

Nerven und Blutgefässe des Halses. (Forts.)

Fig. 539. Nerven und Blutgefässe der tieferen Schicht der linken Halsseite. (Hals, 4. Schicht.) (1/3)

Der Sternocleidomastoideus ist durchschnitten und bis auf kurze Strecken am Ursprung und Ansatz abgetragen. Die oberflächlichen Venen sind weggenommen (×× = Schnittfläche der vena jugularis externa nahe der Mündung, • = dasselbe bei der vena jugularis anterior); desgleichen die vena facialis communis (× = Schnittfläche nahe ihrer Mündung) und kleinere Venen. Die Nerven des plexus cervicalis sind bis auf den occipitalis minor, phrenicus und Muskeläste abgeschnitten.

* = Ast des plexus cervicalis zur Bildung der ansa hypoglossi.
** = Schnittfläche der vena thyreoidea superior (Mündungsstelle).
\+ = ramus sternocleidomastoideus der art. thyreoidea superior (abgeschnitten).

Arterien des Halses, *arteria subclavia.* (Forts.)

b) *arteria cervicalis superficialis* (mässig stark, oft die a. transversa colli ersetzend und dann erheblich stärker oder teilweise von dieser vertreten), entspringt meist mit der folgenden zusammen aus einem kurzen, gemeinsamen Aste des truncus, läuft hinter dem Sternocleidomastoideus und an seinem lateralen Rande oberflächlich werdend über Omohyoideus, Levator scapulae hinweg durch die fossa supraclavicularis zum vorderen Rand des Trapezius, versorgt Haut und Muskeln. Fig. 538—540.

c) *arteria cervicalis ascendens* (mässig stark), zieht vor den Ursprüngen des Longus capitis und der Scaleni neben dem n. phrenicus in die Höhe, gibt ausser rami musculares auch je einen *ramus spinalis* in jedes foramen intervertebrale der Halswirbelsäule sowie meist einen *ramus profundus* an die Nackenmuskulatur. Fig. 539—541, 544—546.

d) *arteria transversa scapulae* (meist ziemlich stark, entspringt oft selbständig aus der art. subclavia), läuft vor dem Ansatz des Scalenus anterior (also neben der vena subclavia) und hinter der clavicula entlang, kleine Aeste abgebend, zur incisura scapulae und in die fossa supra- und infraspinata, anastomosiert mit der art. circumflexa scapulae aus der a. axillaris, beteiligt sich mit einem *ramus acromialis* meist an der Bildung des rete acromiale. Fig. 538, 540, 547, 557.

4. *truncus costocervicalis*, entspringt als ziemlich starkes, aber ganz kurzes Stämmchen von der Hinterfläche der Arterienwand und teilt sich nach kurzem Verlaufe in die *arteria cervicalis profunda* und *intercostalis suprema.* Näheres s. p. 482.

5. *arteria transversa colli* (meist stark), entspringt vom Endteil der a. subclavia (s. oben p. 456), schlingt sich, tief gelegen, durch die Aeste des plexus brachialis hindurch und teilt sich nach mehr oder weniger langem Verlauf in ihre beiden Endäste, den *ramus ascendens* und den (meist stärkeren) *descendens.* Ersterer zieht zwischen den platten Nackenmuskeln nach aufwärts, letzterer nach abwärts, hauptsächlich zwischen Rhomboidei und Serratus posterior superior (zusammen mit dem n. dorsalis scapulae) gelegen. Er stellt die stärkste Arterie am Rücken dar und anastomosiert mit verschiedenen Arterien der Achselhöhle. Fig. 538—540, 553, 555.

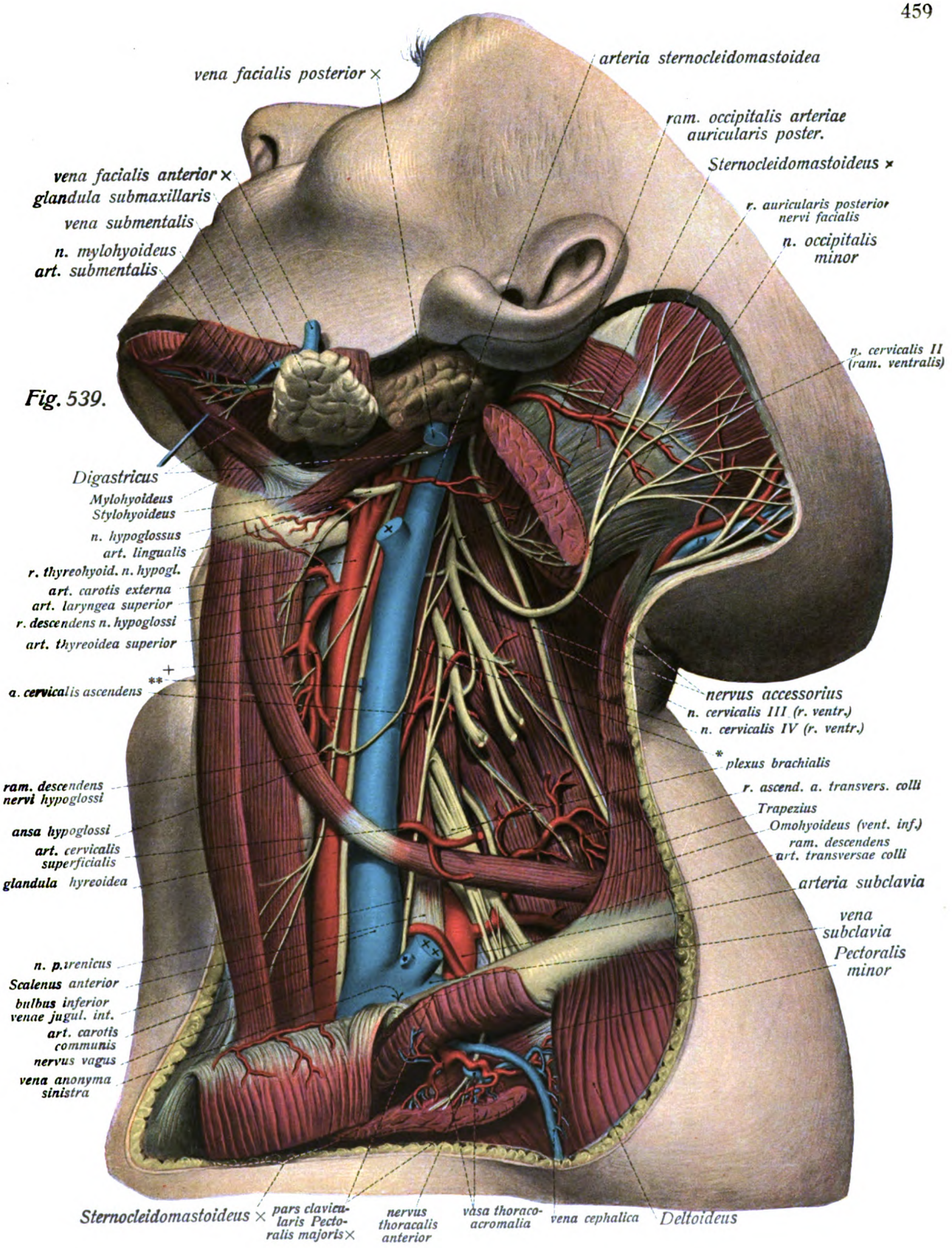
vena facialis posterior ×
arteria sternocleidomastoidea
ram. occipitalis arteriae auricularis poster.
Sternocleidomastoideus ×
r. auricularis posterior nervi facialis
n. occipitalis minor
vena facialis anterior ×
glandula submaxillaris
vena submentalis
n. mylohyoideus
art. submentalis
n. cervicalis II (ram. ventralis)
Digastricus
Mylohyoideus
Stylohyoideus
n. hypoglossus
art. lingualis
r. thyreohyoid. n. hypogl.
art. carotis externa
art. laryngea superior
r. descendens n. hypoglossi
art. thyreoidea superior
a. cervicalis ascendens
nervus accessorius
n. cervicalis III (r. ventr.)
n. cervicalis IV (r. ventr.)
plexus brachialis
r. ascend. a. transvers. colli
Trapezius
Omohyoideus (vent. inf.)
ram. descendens art. transversae colli
arteria subclavia
vena subclavia
Pectoralis minor
ram. descendens nervi hypoglossi
ansa hypoglossi
art. cervicalis superficialis
glandula hyreoidea
n. phrenicus
Scalenus anterior
bulbus inferior venae jugul. int.
art. carotis communis
nervus vagus
vena anonyma sinistra
Sternocleidomastoideus ×
pars clavicularis Pectoralis majoris ×
nervus thoracalis anterior
vasa thoracoacromialia
vena cephalica
Deltoideus

Fig. 539.

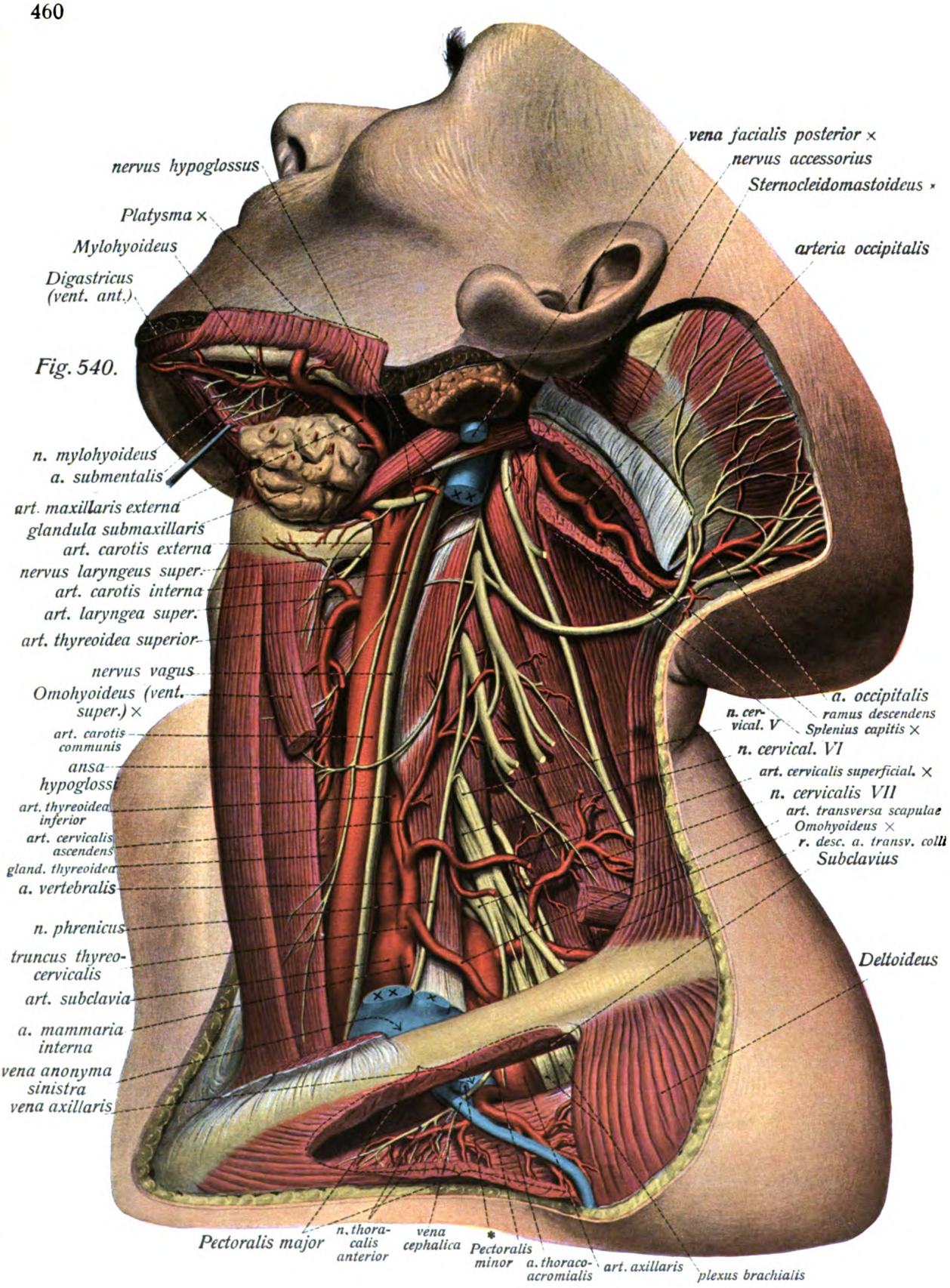
vena facialis posterior ×
nervus accessorius
Sternocleidomastoideus ×
nervus hypoglossus
Platysma ×
Mylohyoideus
Digastricus (vent. ant.)
arteria occipitalis
n. mylohyoideus
a. submentalis
art. maxillaris externa
glandula submaxillaris
art. carotis externa
nervus laryngeus super.
art. carotis interna
art. laryngea super.
art. thyreoidea superior
nervus vagus
Omohyoideus (vent. super.) ×
art. carotis communis
ansa hypoglossi
art. thyreoidea inferior
art. cervicalis ascendens
gland. thyreoidea
a. vertebralis
n. phrenicus
truncus thyreo-cervicalis
art. subclavia
a. mammaria interna
vena anonyma sinistra
vena axillaris
a. occipitalis
ramus descendens
n. cervical. V
Splenius capitis ×
n. cervical. VI
art. cervicalis superficial. ×
n. cervicalis VII
art. transversa scapulae
Omohyoideus ×
r. desc. a. transv. colli
Subclavius
Deltoideus
Pectoralis major
n. thoracalis anterior
vena cephalica
Pectoralis minor
a. thoraco-acromialis
art. axillaris
plexus brachialis

Fig. 540.

Nerven und Blutgefässe der oberen Körperhälfte.

Nerven und Blutgefässe des Halses. (Forts.)

Fig. 540. Nerven und Arterien der tieferen Schicht der linken Halsseite, Nerven und Blutgefässe der Unterschlüsselbeingrube (Hals, 5. Schicht). (1/2) Es sind fortgenommen: der Omohyoideus, die vena jugularis interna (bei × × die obere und untere Schnittfläche, × Schnittfläche der jugularis externa); der Sternocleidomastoideusansatz ist nach oben zurückgelegt, der Splenius capitis längs der arteria occipitalis gespalten.

* = vena thoracoacromialis, dicht vor ihrer Mündung in die vena cephalica abgeschnitten.

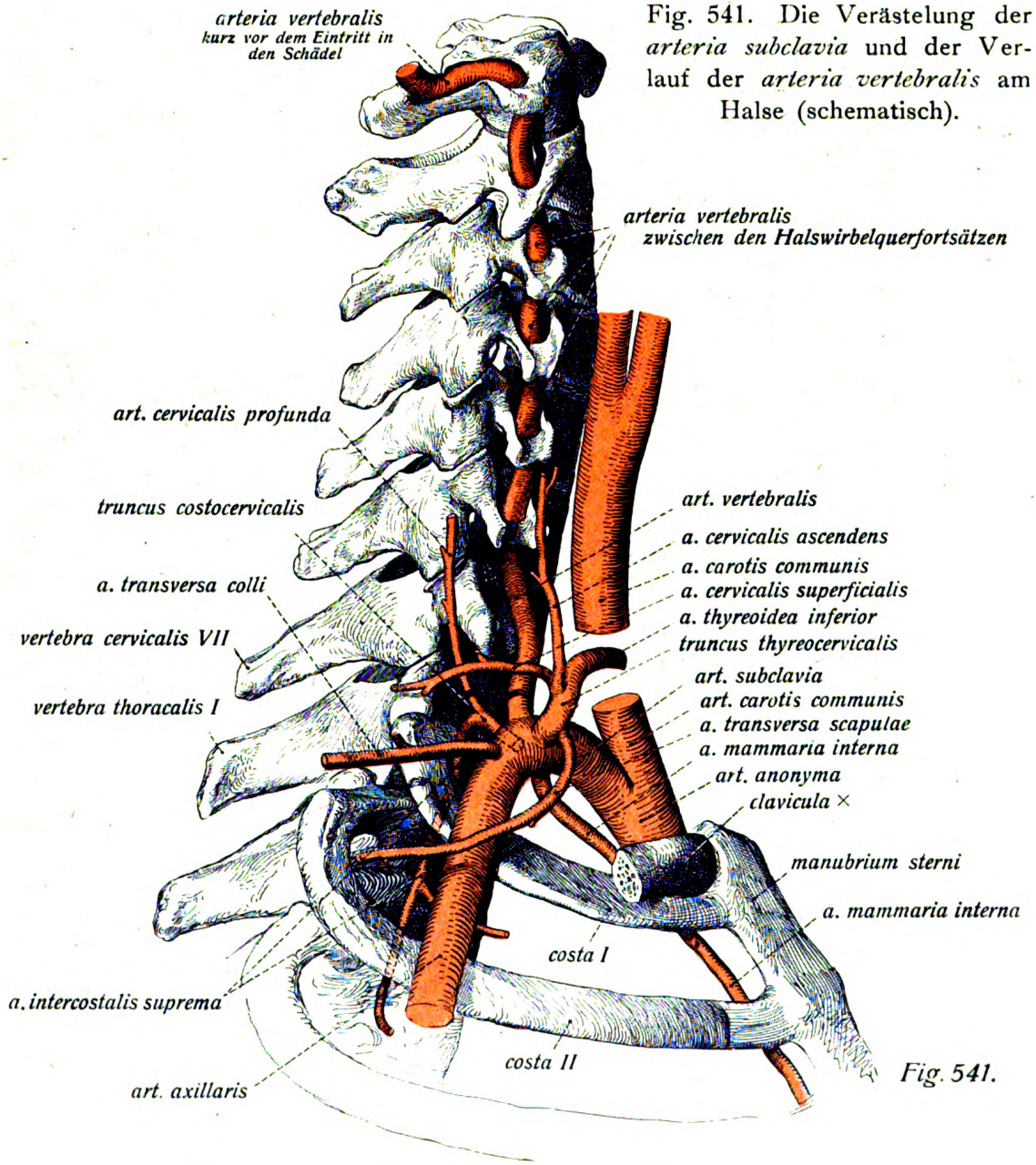

Fig. 541. Die Verästelung der *arteria subclavia* und der Verlauf der *arteria vertebralis* am Halse (schematisch).

Fig. 541.

Nerven und Blutgefässe des Halses (Forts.) und der Achselhöhle.

Fig. 543. Nerven und Arterien der tiefen Schichten des Halses und der Achselhöhle (Hals, 6. Schicht, Achselhöhle, tiefere Schicht, vgl. auch Fig. 547). (1/2)

Es sind die unteren Zungenbeinmuskeln und die carotis communis grösstenteils abgetragen, die clavicula aus dem Sternoclaviculargelenk gelöst und etwa in der Mitte durchsägt. Pectoralis major und minor sind durchschnitten, der Deltoideus längs des ramus acromialis der art. thoracoacromialis eingeschnitten.

+ = akzessorisches sympathisches Ganglion. ** = 1. Rippe. * = Ast des n. accessorius zum Sternocleidomastoideus (abgeschnitten).

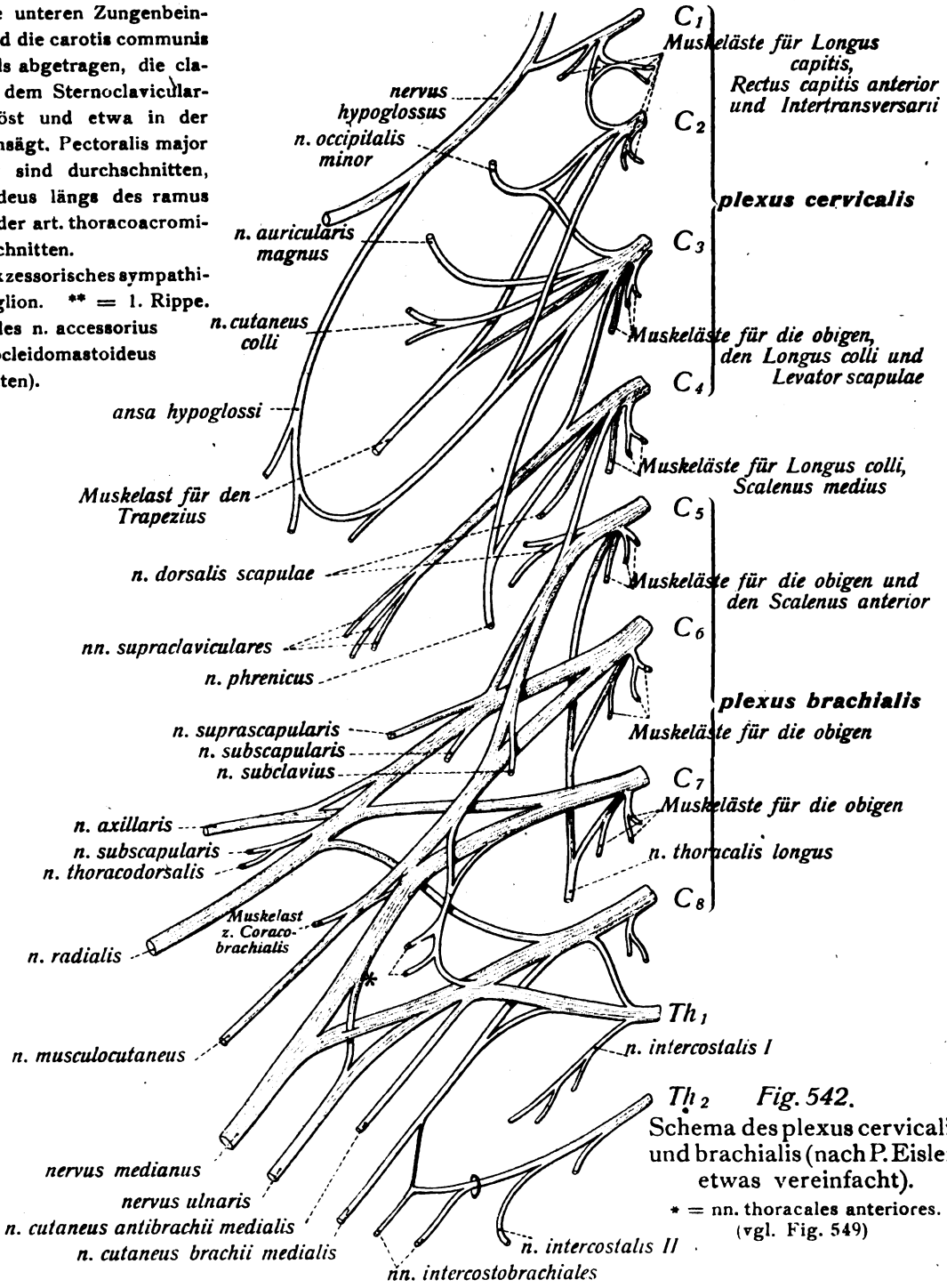

Fig. 542. Schema des plexus cervicalis und brachialis (nach P. Eisler, etwas vereinfacht).

* = nn. thoracales anteriores. (vgl. Fig. 549)

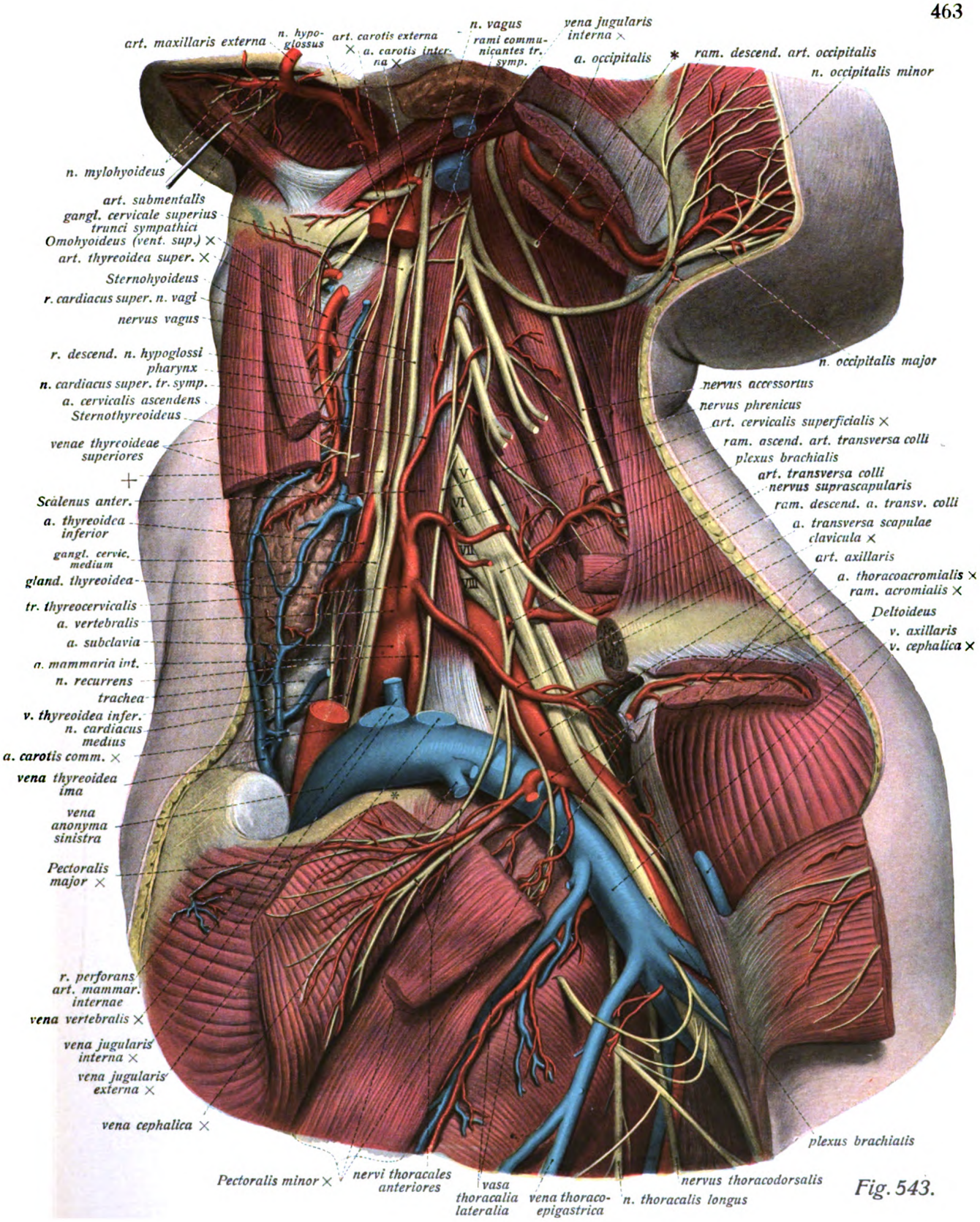
art. maxillaris externa
n. hypoglossus
art. carotis externa
a. carotis interna
n. vagus
rami communicantes tr. symp.
vena jugularis interna
a. occipitalis
ram. descend. art. occipitalis
n. occipitalis minor
n. mylohyoideus
art. submentalis
gangl. cervicale superius trunci sympathici
Omohyoideus (vent. sup.)
art. thyreoidea super.
Sternohyoideus
r. cardiacus super. n. vagi
nervus vagus
r. descend. n. hypoglossi
pharynx
n. cardiacus super. tr. symp.
a. cervicalis ascendens
Sternothyreoideus
venae thyreoideae superiores
Scalenus anter.
a. thyreoidea inferior
gangl. cervic. medium
gland. thyreoidea
tr. thyreocervicalis
a. vertebralis
a. subclavia
a. mammaria int.
n. recurrens
trachea
v. thyreoidea infer.
n. cardiacus medius
a. carotis comm.
vena thyreoidea ima
vena anonyma sinistra
Pectoralis major
r. perforans art. mammar. internae
vena vertebralis
vena jugularis interna
vena jugularis externa
vena cephalica
n. occipitalis major
nervus accessorius
nervus phrenicus
art. cervicalis superficialis
ram. ascend. art. transversa colli
plexus brachialis
art. transversa colli
nervus suprascapularis
ram. descend. a. transv. colli
a. transversa scapulae
clavicula
art. axillaris
a. thoracoacromialis
ram. acromialis
Deltoideus
v. axillaris
v. cephalica
plexus brachialis
Pectoralis minor
nervi thoracales anteriores
vasa thoracalia lateralia
vena thoracoepigastrica
n. thoracalis longus
nervus thoracodorsalis

Fig. 543.

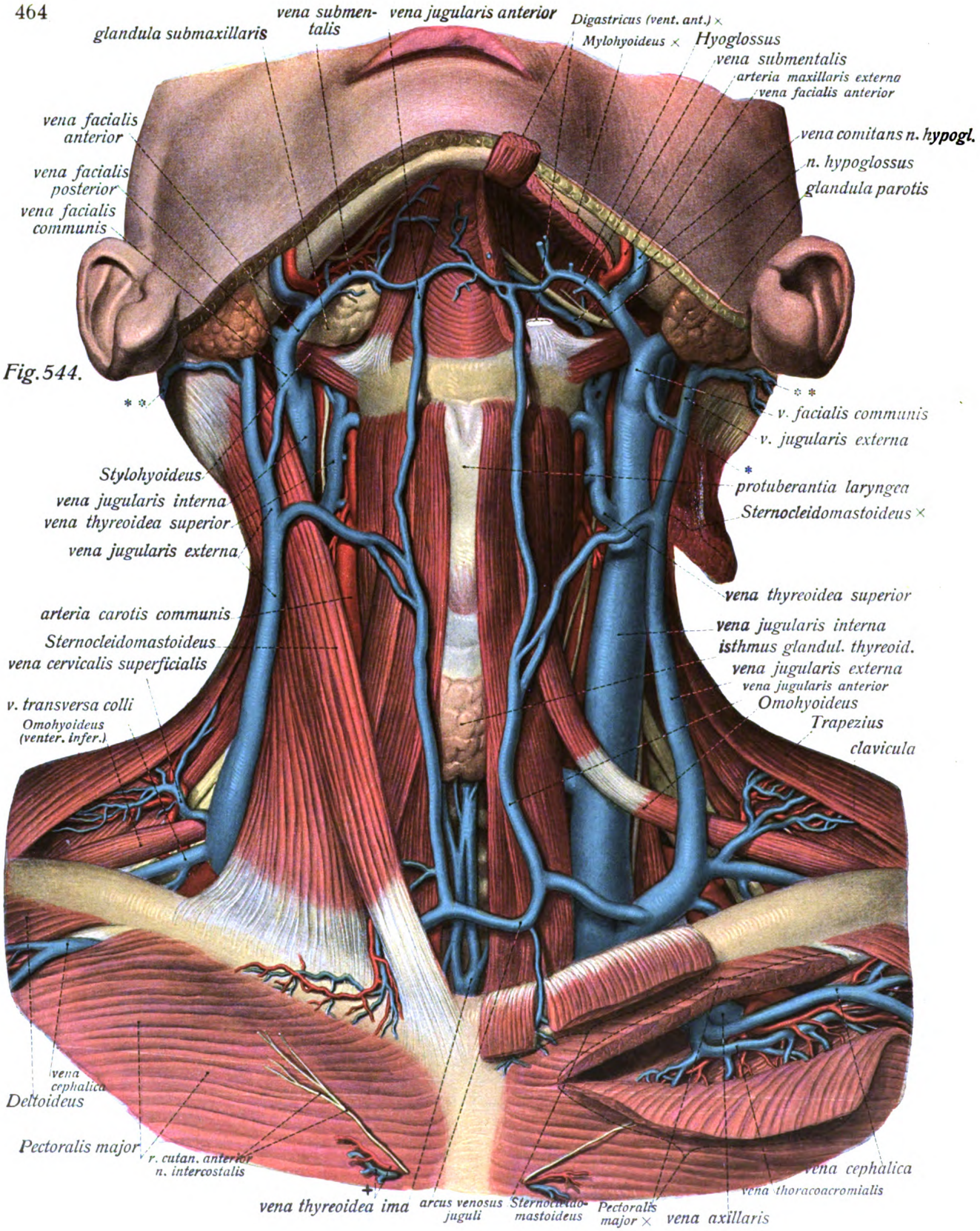
vena submentalis
vena jugularis anterior
glandula submaxillaris
Digastricus (vent. ant.) ×
Mylohyoideus ×
Hyoglossus
vena submentalis
arteria maxillaris externa
vena facialis anterior
vena facialis anterior
vena comitans n. hypogl.
n. hypoglossus
glandula parotis
vena facialis posterior
vena facialis communis
v. facialis communis
v. jugularis externa
protuberantia laryngea
Sternocleidomastoideus ×
Stylohyoideus
vena jugularis interna
vena thyreoidea superior
vena jugularis externa
vena thyreoidea superior
arteria carotis communis
vena jugularis interna
isthmus glandul. thyreoid.
Sternocleidomastoideus
vena cervicalis superficialis
vena jugularis externa
vena jugularis anterior
v. transversa colli
Omohyoideus (venter. infer.)
Omohyoideus
Trapezius
clavicula
vena cephalica
Deltoideus
Pectoralis major
r. cutan. anterior n. intercostalis
vena cephalica
vena thoracoacromialis
vena thyreoidea ima
arcus venosus juguli
Sternocleidomastoideus
Pectoralis major ×
vena axillaris

Fig. 544.

Nerven und Blutgefässe der oberen Körperhälfte.
Venen des Halses (oberfl. Schicht).

Fig. 544. Die oberflächlichen Venen des Halses und der Unterschlüsselbeingrube. (1/3)

Auf der linken Seite ist der Sternocleidomastoideus durchschnitten und grösstenteils abgetragen, ferner die Clavicularportion des Pectoralis major eingeschnitten und Digastricus (vord. Bauch) und Mylohyoideus durchschnitten; im übrigen ist die oberflächliche Muskulatur freigelegt.

* = Verbindung der vena jugularis externa mit der vena facialis communis. ** = occipitale Wurzel der vena jugularis externa. + = rami perforantes der vasa mammaria interna.

Venen des Halses (Forts. von p. 454).

II. Tiefe Venen des Halses, *venae profundae colli.*

I. *vena jugularis interna.* Sie entspricht im grossen und ganzen der arteria carotis communis (nicht vollständig, da ein Teil der Venen, welche den Aesten der carotis externa entsprechen, auch in die vena jugularis externa münden), ihr oberer Abschnitt der arteria carotis interna. Sie entsteht am foramen jugulare mit einer Anschwellung, dem *bulbus superior venae jugularis internae*, und führt als direkte Fortsetzung des *sinus transversus* (s. u. p. 586) das Blut der Schädelhöhle ab. Sie läuft dann in Begleitung der arteria carotis interna an der Seitenwand des pharynx nach abwärts und nach Aufnahme ihres stärksten Astes, der *vena facialis communis*, neben und zwar lateral von der arteria carotis communis am Halse hinter dem Sternocleidomastoideus einher, um nach einer zweiten Erweiterung, dem *bulbus inferior venae jugularis internae*, hinter dem Sternoclaviculargelenk die *vena anonyma* bilden zu helfen. Fig. 539, 540, 541, 543—545. Ihre wichtigsten Aeste, welche sehr variieren können, sind:

1. *venae pharyngeae*, aus dem plexus pharyngeus an der Hinterfläche des pharynx kommend; münden meist in den oberen Abschnitt der Vene. Fig. 601.

2. *venae thyreoideae superiores*, oft mehrere den Aesten der gleichnamigen Arterie entsprechende Venen, welche entweder direkt in die jugularis interna oder auch in die facialis communis einmünden können. Nehmen oft benachbarte Venen auf. Fig. 544, 545.

3. *vena lingualis*, entspricht der gleichnamigen Arterie. Zerfällt in tiefe, die a. profunda linguae begleitende Aeste (doppelt) und eine (bis 2) mit dem nervus hypoglossus verlaufende *vena comitans n. hypoglossi*, welche (oft stark) z. gr. T. aus der starken *vena sublingualis* entsteht. Die vena lingualis mündet oft statt in die jugularis interna direkt in einen ihrer Aeste. Fig. 544, 545, 603.

4. *vena facialis communis*, der stärkste Ast der jugularis interna, entspricht ziemlich genau, aber nicht völlig der arteria carotis externa. Sie entsteht dicht unterhalb des Unterkieferwinkels aus zwei Hauptästen, der *vena facialis anterior* und *vena facialis posterior* (s. p. 513). Fig. 537, 538, 544, 545.

5. *vena thyreoidea inferior*, entspricht nur einem Teil der gleichnamigen Arterie, mündet gelegentlich selbständig in den bulbus inferior, meist in die vena anonyma (s. p. 466). Fig. 545.

Nerven und Blutgefässe der oberen Körperhälfte.

Venen und Arterien des Halses (tiefe Schicht) und der Brust.

Fig. 545. Die tiefen Venen und Arterien des Halses und die grossen Venen- und Arterienstämme der Brust. (1/2)

Jederseits sind teilweise abgetragen: die Sternocleidomastoidei, die unteren Zungenbeinmuskeln, Mylohyoideus und Digastricus sind jederseits durchschnitten, das Brustbein und ein Teil der Rippen und der Schlüsselbeine entfernt. * = Bildungsstätte der vena anonyma dextra (angulus venosus dexter). ** = Hintere Wurzel der vena jugularis externa. + = Schleimhaut der Mundhöhle. +* = Anastomose zwischen n. hypoglossus und n. lingualis.

Tiefe Venen des Halses und *venae anonymae.* (Forts. von p. 465.)

II. *vena subclavia*, entsteht als unmittelbare Fortsetzung der vena axillaris, läuft nicht unmittelbar neben der arteria subclavia (vorn und medial von ihr gelegen), sondern durch den Ansatz des Scalenus anterior von ihr getrennt, in einem ganz flachen Bogen hinter das Sternoclaviculargelenk, um dort mit der jugularis interna die vena anonyma zu bilden. Sie entspricht auch in ihrem sonstigen Verhalten nicht ganz der Arterie (s. ob. p. 450, 451), Fig. 543, 545, 547, und nimmt ausser der vena jugularis externa, welche in ihren Endteil einmünden kann, in der Regel keine weiteren Aeste auf. Nur gelegentlich münden die *venae cervicalis superficialis*, *transversae scapulae* und *colli* (letztere oft in einem Stamm) u. a. in sie ein (meist in die jugularis externa).

III. *vena anonyma sinistra*, entsteht hinter dem linken Sternoclaviculargelenk aus den venae jugularis interna, jugularis externa und subclavia sinistra, zieht schräg hinter dem manubrium sterni her bis hinter den rechten ersten Rippenknorpel, wo sie mit der Vene der anderen Seite die vena cava superior bildet. Fig. 539—541, 545, 550. Ihre Aeste sind ausser den drei genannten Wurzeln:

1. Gelegentlich *venae thyreoideae inferiores*, aus dem untern Abschnitt des Seitenlappens der Schilddrüse stammend (variabel und meist nicht bedeutend).

2. *vena thyreoidea ima;* geht aus dem plexus venosus thyreoideus impar hervor und zieht vor der Luftröhre entlang, ziemlich genau median gelegen. Fig. 544, 545.

3. Kleinere Venen, wie *venae thymicae*, *pericardiacae*, *tracheales*, *oesophageae* etc. Fig. 545.

4. *vena vertebralis* (schwach), läuft mit der gleichnamigen Arterie durch die foramina transversaria der Halswirbel, erreicht aber nicht den Schädel, sondern entsteht aus den äussern Wirbelgeflechten. Fig. 543, 555.

5. *vena cervicalis profunda* (stark), läuft der gleichnamigen Arterie entsprechend zwischen den mittleren und tieferen Schichten der Nackenmuskulatur nach abwärts. Entsteht aus dem gleichen Geflecht wie die vena vertebralis, sowie aus dem Hauptteil der *vena occipitalis*. Nimmt häufig vor der Mündung in die anonyma die vena vertebralis auf. Fig. 555.

6. *vena mammaria interna*, der gleichnamigen Arterie entsprechend (s. p. 477).

IV. *vena anonyma dextra,* ist kürzer als die linke und von mehr geradem Verlauf; nimmt die gleichen Venen auf wie die linke mit Ausnahme von No. 2 und 3. Fig. 545, 550, 552.

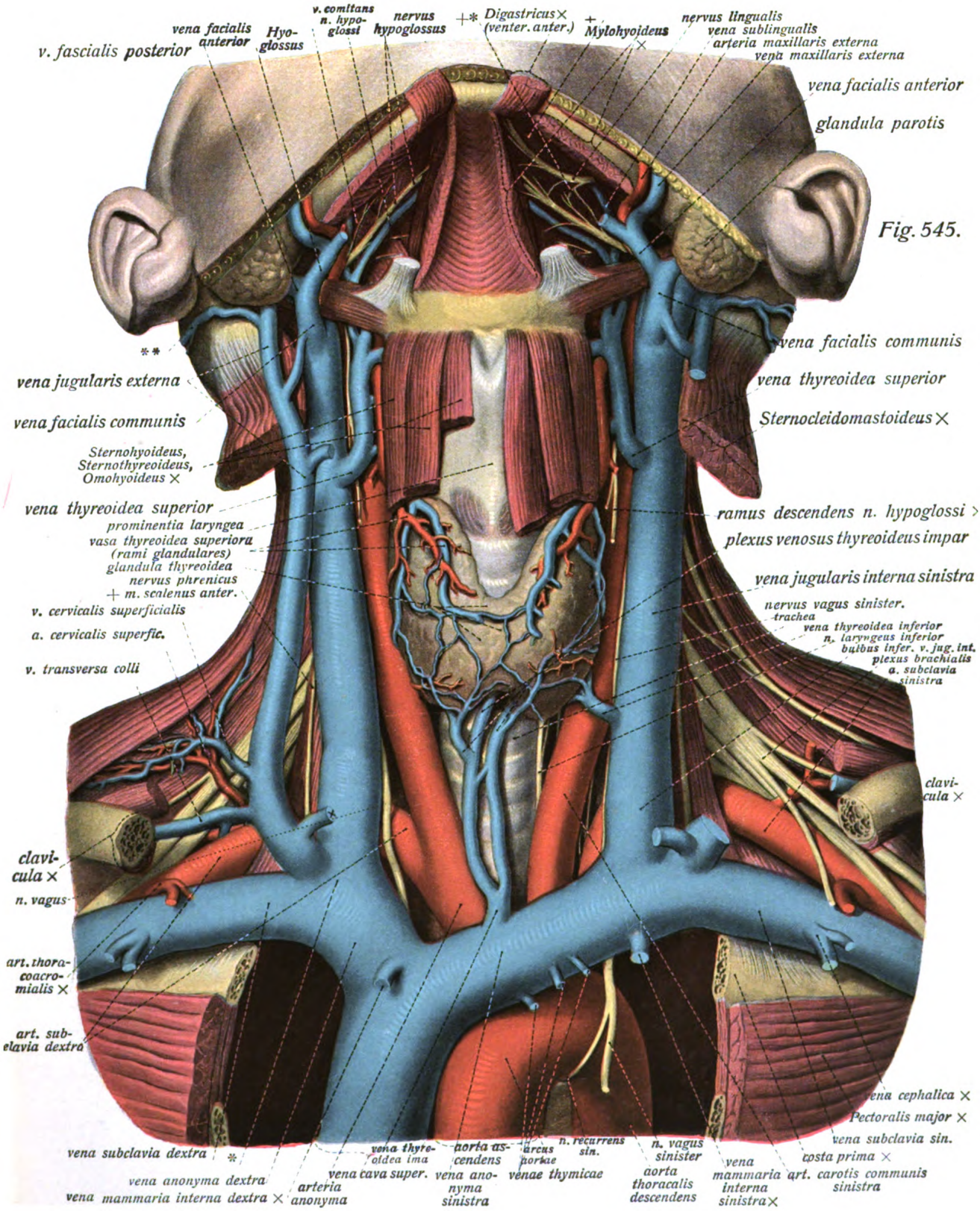
v. comitans n. hypoglossi
nervus hypoglossus
Digastricus × (venter. anter.)
Mylohyoideus ×
nervus lingualis
vena sublingualis
arteria maxillaris externa
vena maxillaris externa
vena facialis anterior
Hyoglossus
v. fascialis posterior
glandula parotis
vena facialis communis
vena jugularis externa
vena thyreoidea superior
vena facialis communis
Sternocleidomastoideus ×
Sternohyoideus, Sternothyreoideus, Omohyoideus ×
vena thyreoidea superior
ramus descendens n. hypoglossi
prominentia laryngea
vasa thyreoidea superiora (rami glandulares)
glandula thyreoidea
nervus phrenicus
+ m. scalenus anter.
plexus venosus thyreoideus impar
vena jugularis interna sinistra
v. cervicalis superficialis
a. cervicalis superfic.
nervus vagus sinister.
trachea
vena thyreoidea inferior
n. laryngeus inferior
bulbus infer. v. jug. int.
plexus brachialis
a. subclavia sinistra
v. transversa colli
clavicula ×
clavicula ×
n. vagus
art. thoracoacromialis ×
art. subclavia dextra
vena cephalica ×
Pectoralis major ×
vena subclavia sin.
costa prima ×
art. carotis communis sinistra
vena subclavia dextra
vena anonyma dextra
vena mammaria interna dextra ×
arteria anonyma
vena thyreoidea ima
vena cava super.
aorta ascendens
vena anonyma sinistra
arcus aortae
venae thymicae
n. recurrens sin.
n. vagus sinister
aorta thoracalis descendens
vena mammaria interna sinistra ×

Fig. 545.

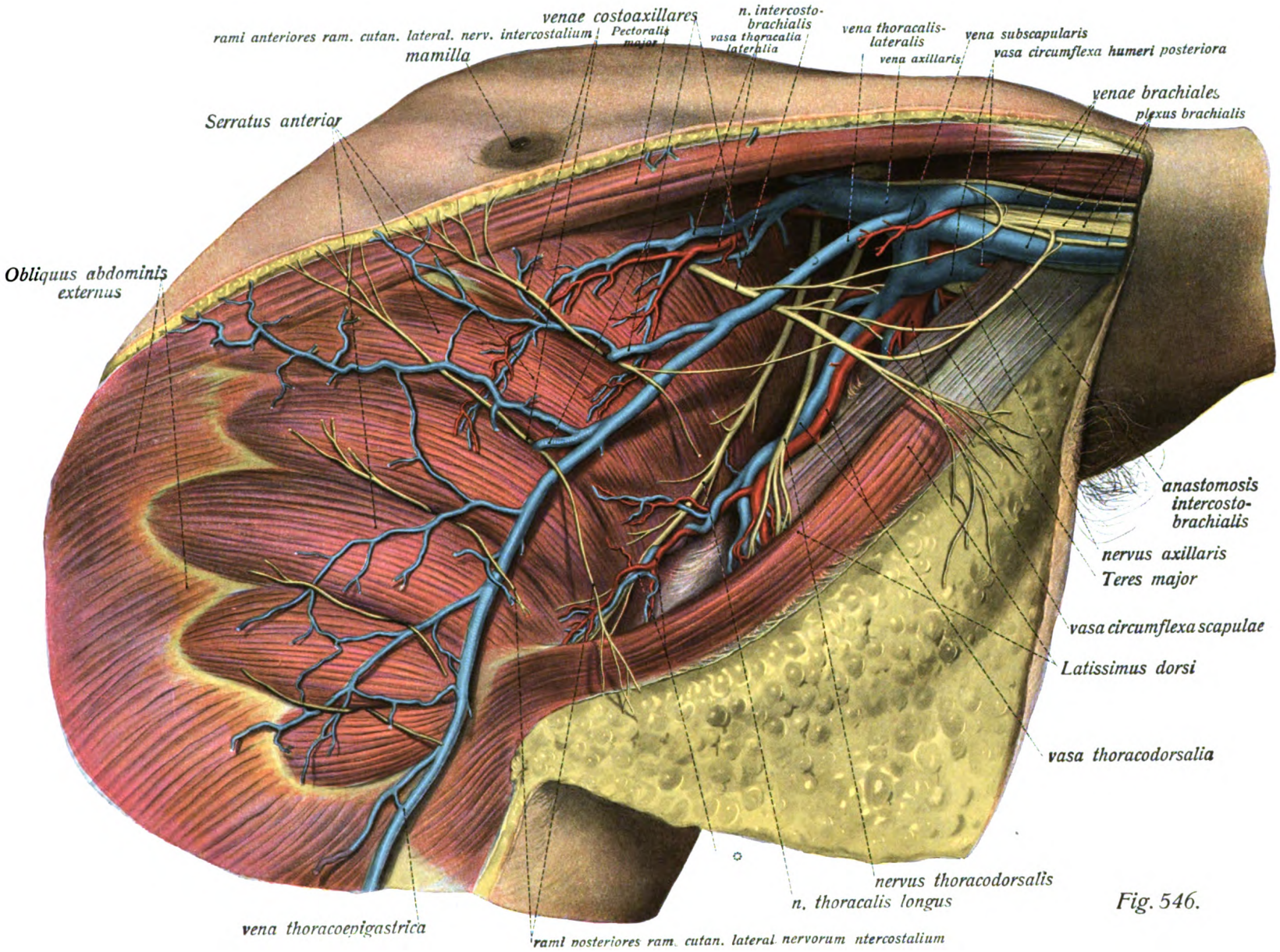
venae costoaxillares
n. intercosto-brachialis
rami anteriores ram. cutan. lateral. nerv. intercostalium
Pectoralis major
vasa thoracalia lateralia
vena thoracalis-lateralis
vena subscapularis
vena axillaris
vasa circumflexa humeri posteriora
mamilla
venae brachiales
plexus brachialis
Serratus anterior
Obliquus abdominis externus
anastomosis intercosto-brachialis
nervus axillaris
Teres major
vasa circumflexa scapulae
Latissimus dorsi
vasa thoracodorsalia
nervus thoracodorsalis
n. thoracalis longus
vena thoracoepigastrica
rami posteriores ram. cutan. lateral. nervorum ntercostalium

Fig. 546.

Nerven und Blutgefässe der oberen Körperhälfte.

Blutgefässe und Nerven der Achselhöhle.

Vene der Achselhöhle, *vena axillaris.*

Entsteht aus der Vereinigung der beiden *venae brachiales* und zieht medial und vorn von der Arterie durch die Achselhöhle, um hinter dem Subclavius in die *vena subclavia* (s. ob. p. 465) überzugehen. Fig. 543, 544, 545 (nicht bezeichnet), 546, 547. Ihre Wurzeln sind:

1. *vena cephalica* Hautblutader des Armes (s. u. p. 486). Fig. 538, 539, 540, 543, 544—546, 559—562.

2. *vena thoracoacromialis*, der gleichnamigen Arterie entsprechend, mündet meist in die vorige. Fig. 539—541, 544.

3. *vena thoracalis lateralis*, eine meist sehr starke (z. T. doppelte) grosse oberflächliche Vene, welche oft durch eine *vena thoracoepigastrica* (meist starke Hautvene der Bauchdecken) und durch *venae costoaxillares* verstärkt wird. (Letztere stellen Anastomosen mit den oberen Intercostalvenen dar.) Fig. 543, 546, 547.

4. Venenäste, welche den gleichnamigen Arterienästen der art. axillaris entsprechen *(vena subscapularis, thoracodorsalis, circumflexae scapulae, circumflexae humeri).* Fig. 543, 545, 547.

Arterie der Achselhöhle, *arteria axillaris.*

Ist einerseits die direkte Fortsetzung der arteria subclavia, geht anderseits am unteren Ende der Achselhöhle ohne Grenze in die arteria brachialis über. Fig. 539, 543, 547, 556, 563, 564. Ihre Aeste sind:

1. *art. thoracoacromialis*, entspringt am oberen Rand des Pectoralis minor, liegt mit der vena cephalica zusammen in der Unterschlüsselbeingrube. Fig. 537—540, 543, 547. Ihre Aeste sind:

a) *ramus acromialis* unter dem Deltoideus zum rete acromiale. Fig. 547.

b) *ramus deltoideus*, mit der vena cephalica im trigonum deltoideopectorale gelegen. Fig. 537.

c) *rami pectorales* zu den Brustmuskeln (ein gelegentlich selbständig aus der a. axillaris entspringender Ast heisst a. thoracalis suprema). Fig. 547.

2. *art. thoracalis lateralis;* zieht an der medialen Brustwand auf dem Serratus anterior nach abwärts (wird oft durch Aeste der a. thoracodorsalis teilweise vertreten). Fig. 543, 546, 547.

3. *art. subscapularis;* starker, kurzer Stamm, der sich bald in seine Endäste teilt. Fig. 556.

a) *art. thoracodorsalis* läuft dem margo axillaris scapulae parallel zwischen Serratus anterior und Latissimus dorsi herab, beide, namentlich den letzteren und den Teres major versorgend. (Anastomosierend mit thoracal. lateralis, transversa colli u. a.) Fig. 546, 547, 556.

b) *art. circumflexa scapulae*, geht durch die mediale Achselmuskellücke auf die Rückfläche der scapula. Verästelt sich im Subscapularis, Teres major, Teres minor, caput longum Tricipitis, Infraspinatus. Ihr Endast anastomosiert in der fossa infraspinata mit der a. transversa scapulae. Fig. 546, 556, 558.

Fig. 546. Oberflächliche Schicht der Gefässe und Nerven der Achselhöhle. (1/2) Haut und Fett sind vom unteren Rand des Pectoralis major an zurückgelegt, die oberflächliche Fascie entfernt.

* = Zweige der vasa thoraco-dorsalia, die zur Brustwand und zum Serratus anterior gehen.

Nerven und Blutgefässe der oberen Körperhälfte.

Blutgefässe und Nerven der Achselhöhle. (Forts.)

Fig. 547. Tiefere Schicht der Gefässe und Nerven der Achselhöhle. (1/2)

Der Pectoralis major ist durchschnitten (desgl. am Halse der Sternocleidomastoideus) und beiderseits zurückgeklappt.

* = nervus phrenicus, ** = musculus scalenus anterior, + = clavicula.

Arterien der Achselhöhle. (Forts.)

4. *art. circumflexa humeri anterior* um die vordere Fläche des collum chirurgicum zu den benachbarten Muskeln (ziemlich schwach). Fig. 556, 563.

5. *art. circumflexa humeri posterior;* entspringt gegenüber der vorigen vom Endabschnitt der a. axillaris, ist sehr stark, umkreist nach hinten das collum chirurgicum und tritt mit dem nervus axillaris durch die laterale Achselmuskellücke. Sie begleitet den n. axillaris, verweigt sich mit diesem hauptsächlich im Deltoideus und den benachbarten Muskeln (zahlreiche Anastomosen). Fig. 546, 556, 557, 563, 564.

Nerven der Achselhöhle, *plexus brachialis, pars supraclavicularis.*

1. *nn. thoracales anteriores* ziehen als 2—3 mittelstarke Nerven hinter der clavicula einher zum Pectoralis major und minor. Fig. 539, 540, 547. Zum Subclavius geht der dünne *n. subclavius.*

2. *nn. thoracales posteriores;* zerfallen in zwei Aeste:

a) *n. dorsalis scapulae,* entspricht dem ram. descend. art. transversae colli und zieht mit diesem zum Levator scapulae (untere Zacke) und den Rhomboidei. Fig. 553, 554.

b) *n. thoracalis longus* läuft auf dem Serratus anterior, ziemlich weit von der art. thoracalis lateralis entfernt, herab zu diesem Muskel. Fig. 543, 546, 547.

3. *n. suprascapularis,* zieht mit der art. transversa scapulae durch die Oberschlüsselbeingrube hinter der clavicula einher, zur incisura scapulae, wo er unter dem ligam. transversum superius hindurchtritt und zum Supra- und Infraspinatus geht. Fig. 543, 556, 557.

4. *nn. subscapulares;* mehrere kleinere Aeste zum gleichnamigen Muskel und Teres major, der stärkere (lange) *nervus thoracodorsalis* zum Latissimus mit den gleichnamigen Gefässen zusammen. Fig. 546, 547, 556, 557.

5. *nervus axillaris,* der stärkste Ast der pars supraclavicularis, entspringt im Zusammenhang mit dem hinteren Bündel der pars infraclavicularis und läuft mit der arteria circumflexa humeri posterior durch die laterale Achselmuskellücke zum Deltoideus und mit einem Ast zum Teres minor. Ausser diesen *rami musculares* zweigt sich ein Hautast ab, *n. cutaneus brachii lateralis,* der sich um den hinteren Rand des Deltoideus herumschlingt und die Haut, welche die Ansatzstelle des Muskels bedeckt und die unten angrenzenden Abschnitte der Oberarmhaut versorgt. Fig. 546, 556, 557, 563, 564, 565, 566.

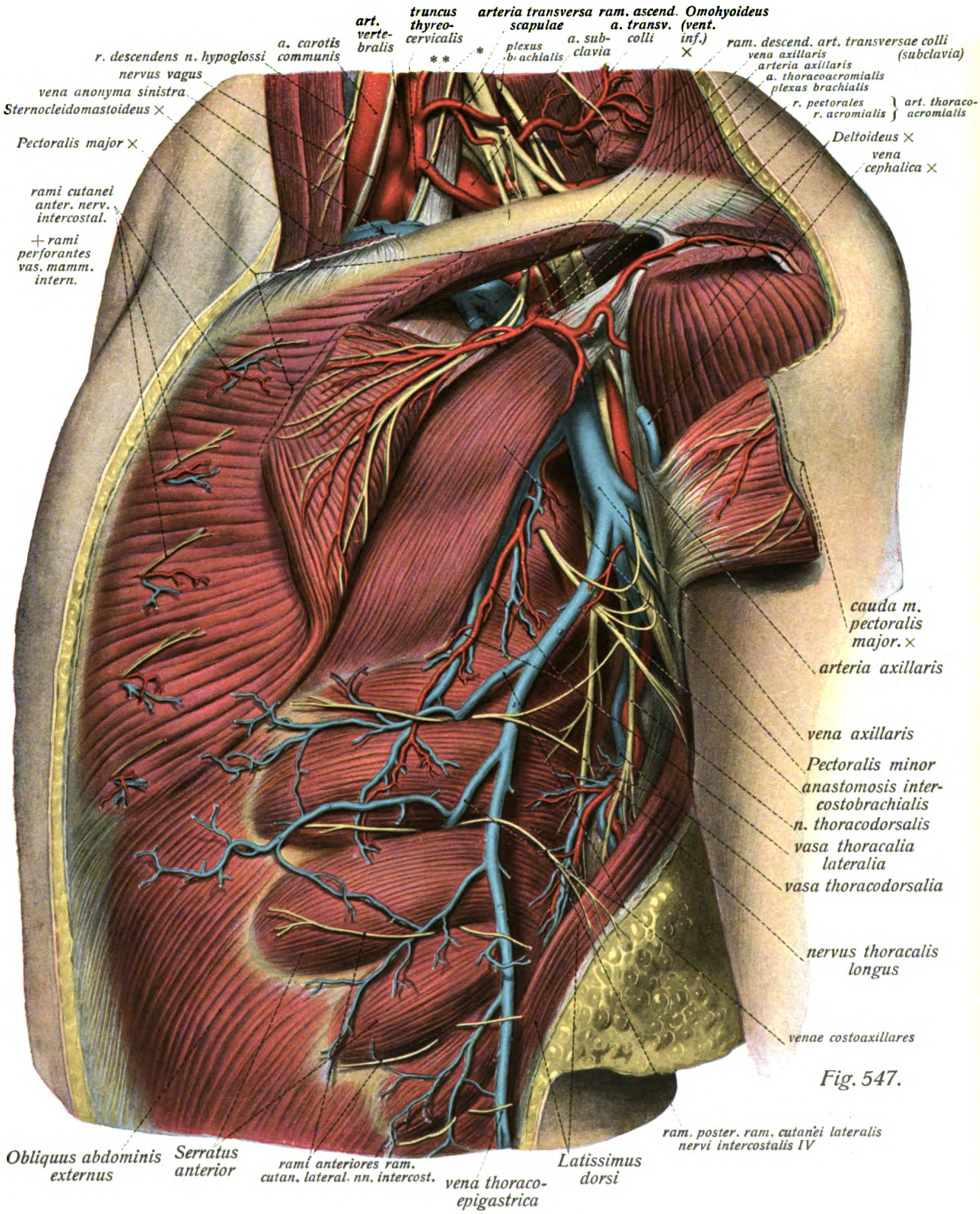
art. vertebralis
truncus thyreo-cervicalis
arteria transversa scapulae
ram. ascend. a. transv. colli
Omohyoideus (vent. inf.)
r. descendens n. hypoglossi
a. carotis communis
plexus brachialis
a. subclavia
ram. descend. art. transversae colli (subclavia)
vena axillaris
arteria axillaris
a. thoracoacromialis
plexus brachialis
r. pectorales
r. acromialis
art. thoracoacromialis
nervus vagus
vena anonyma sinistra
Sternocleidomastoideus ×
Pectoralis major ×
Deltoideus ×
vena cephalica ×
rami cutanei anter. nerv. intercostal.
+ rami perforantes vas. mamm. intern.
cauda m. pectoralis major. ×
arteria axillaris
vena axillaris
Pectoralis minor
anastomosis intercostobrachialis
n. thoracodorsalis
vasa thoracalia lateralia
vasa thoracodorsalia
nervus thoracalis longus
venae costoaxillares
Obliquus abdominis externus
Serratus anterior
rami anteriores ram. cutan. lateral. nn. intercost.
vena thoracoepigastrica
Latissimus dorsi
ram. poster. ram. cutanei lateralis nervi intercostalis IV

Fig. 547.

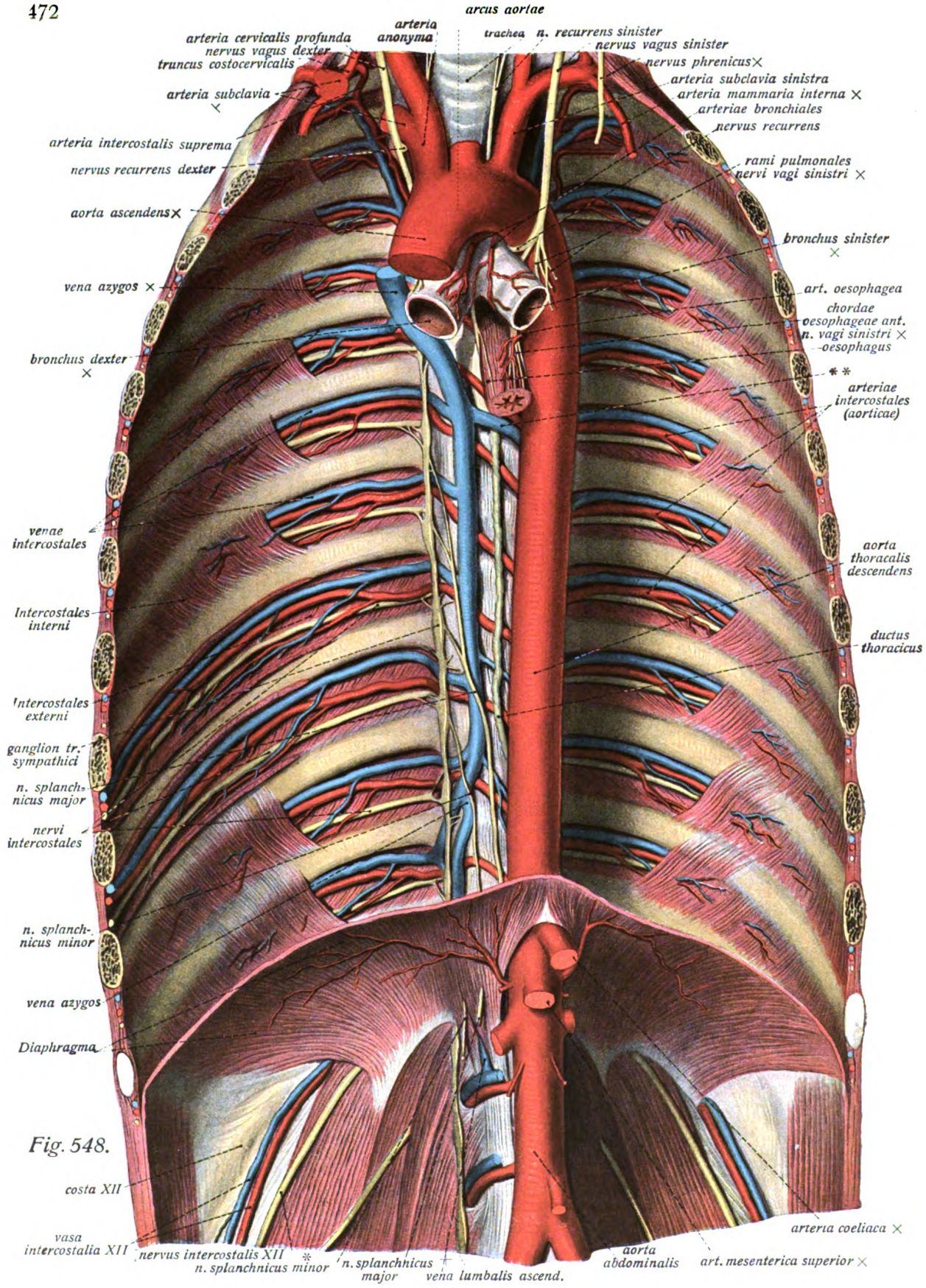
arcus aortae
arteria anonyma
trachea
n. recurrens sinister
nervus vagus sinister
arteria cervicalis profunda
nervus vagus dexter
truncus costocervicalis
nervus phrenicus
arteria subclavia sinistra
arteria subclavia
arteria mammaria interna
arteriae bronchiales
nervus recurrens
arteria intercostalis suprema
nervus recurrens dexter
rami pulmonales nervi vagi sinistri
aorta ascendens
bronchus sinister
vena azygos
art. oesophagea
chordae oesophageae ant. n. vagi sinistri
oesophagus
bronchus dexter
arteriae intercostales (aorticae)
venae intercostales
aorta thoracalis descendens
Intercostales interni
ductus thoracicus
Intercostales externi
ganglion tr. sympathici
n. splanchnicus major
nervi intercostales
n. splanchnicus minor
vena azygos
Diaphragma
costa XII
arteria coeliaca
vasa intercostalia XII
nervus intercostalis XII
n. splanchnicus minor
n. splanchnicus major
vena lumbalis ascend.
aorta abdominalis
art. mesenterica superior

Fig. 548.

Nerven und Blutgefässe der hinteren Brustwand und des oberen Mediastinum.

Fig. 548. Die grossen Gefässe und Nervenstämme der hintern Brustwand in der Ansicht von vorn und etwas von rechts. ($^1/_3$)

* = nervus iliohypogastricus, ** = Verbindung zwischen vena azygos und hemiazygos, + = ganglion lumbale trunci sympathici.

Die Brustaorta, Aorta thoracalis.

Die Aorta thoracalis d. h. der innerhalb der Brusthöhle oder oberhalb des Zwerchfells gelegene Abschnitt der Körperschlagader zerfällt in drei, durch ihre Lagerung und ihre Verästelungsweise verschiedene Teile: 1. die *aorta ascendens*, 2. den Aortenbogen, *arcus aortae*, 3. die *aorta descendens*; letztere setzt sich unterhalb des Zwerchfells ohne Grenze in den Bauchteil der Körperschlagader, die aorta abdominalis fort.

I. **Aorta ascendens**; sie liegt innerhalb des Herzbeutels (s. Fig. 529, 530, 534) und gibt lediglich die Kranzarterien des Herzens ab (s. Fig. 534).

II. **Arcus aortae**; er beschreibt einen schräg in der Brusthöhle gelegenen, nach oben konvexen, nach unten konkaven Bogen, der mittels seines vorn und rechts gelegenen Anfangsteiles aus der aorta ascendens hervorgeht, während der nach hinten und links gelegene Endteil des Bogens ohne scharfe Grenze in den absteigenden Abschnitt des Aortenrohres übergeht. Die Hauptverästelung des Aortenbogens erfolgt von dessen konvexen Umfang aus; hier nehmen die drei grossen Arterienstämme für die obere Körperhälfte ihren Ursprung; von der Konkavität des Bogens entspringt lediglich eine Anzahl kleiner, zu benachbarten Brusteingeweiden laufender Zweige.

Aeste des Aortenbogens:

a) von der Konvexität:

1. *arteria anonyma*, entspringt unmittelbar nach dem Austritt der aorta aus dem Herzbeutel, noch etwas links von der Medianlinie. Sie stellt den stärksten Ast der ganzen aorta dar und bildet die Arterie für die rechte obere Körperhälfte. Sie zieht hinter der vena anonyma sinistra und unmittelbar vor dem Brustteil der Trachea, diese im spitzen Winkel kreuzend, empor zur Hinterfläche des rechten Sternoclaviculargelenks, wo sie in ihre beiden Endäste, die *arteria carotis communis dextra* und die *arteria subclavia dextra* zerfällt; Seitenäste gibt die Arterie normalerweise nicht ab (Fig. 538—540, 545).

2. *arteria carotis communis sinistra* ist wesentlich länger als die aus der Anonyma entspringende dextra; sie entspringt vom Aortenbogen unmittelbar neben der Anonyma und läuft am linken Umfang des Trachealrohres fast gradlinig in die Höhe zum Halse.

3. *arteria subclavia sinistra*; ist ebenfalls länger als die der rechten Seite; sie entspringt unmittelbar links neben der vorigen vom Aortenbogen und läuft zur Hinterfläche des linken Sternoclaviculargelenks (s. o. p. 457 und Fig. 538—543, 550).

b) von der Konkavität des Bogens.

1. *arteriae bronchiales*, zu den Bronchen und zum Lungenhilus (Fig. 548).

2. *arteriae oesophageae* zum Brustteil der Speiseröhre (Fig. 548).

3. *rami pericardiaci* zum Herzbeutel.

Diese kleinen *rami viscerales* könne auch vom Anfangsteil der aorta descendens ausgehen.

III. **Aorta (thoracalis) descendens**; sie geht ohne scharfe Grenze aus dem Aortenbogen hervor und ist hier durch ein Band, das *ligamentum arteriosum* (Botalli) mit der Gabelung der arteria pulmonalis verbunden (Fig. 534, 535.) Anfangs liegt sie ziemlich stark links von der Mittellinie, nähert sich aber je weiter nach unten dieser um so mehr, so dass sie beim Eintritt in den Aortenschlitz des Zwerchfells beinahe median liegt. Sie wird von oesophagus spitzwinklig überkreuzt. Fig. 373, 374, 545, 548).

Aeste der Aorta thoracalis descendens:

1. kleine *rami parietales (arteriae phrenicae superiores* und *aa. mediastinales)* zum Zwerchfell und den Mediastinalgebilden.

2. die *arteriae intercostales III—XII, dextrae* und *sinistrae;* sie nehmen ihren Ursprung — linke und rechte dicht benachbart — von der Hinterwand des Aortenrohres; die rechten kreuzen die Mittellinie vor den Wirbelkörpern gelegen und sind daher länger als die linken. Sie teilen sich in je einen *ramus anterior*, die eigentliche Intercostalarterie und einen schwächeren *ramus posterior*, der zum Rücken geht. (Fig. 548, 552.)

Nerven und Blutgefässe der Brusthöhle.

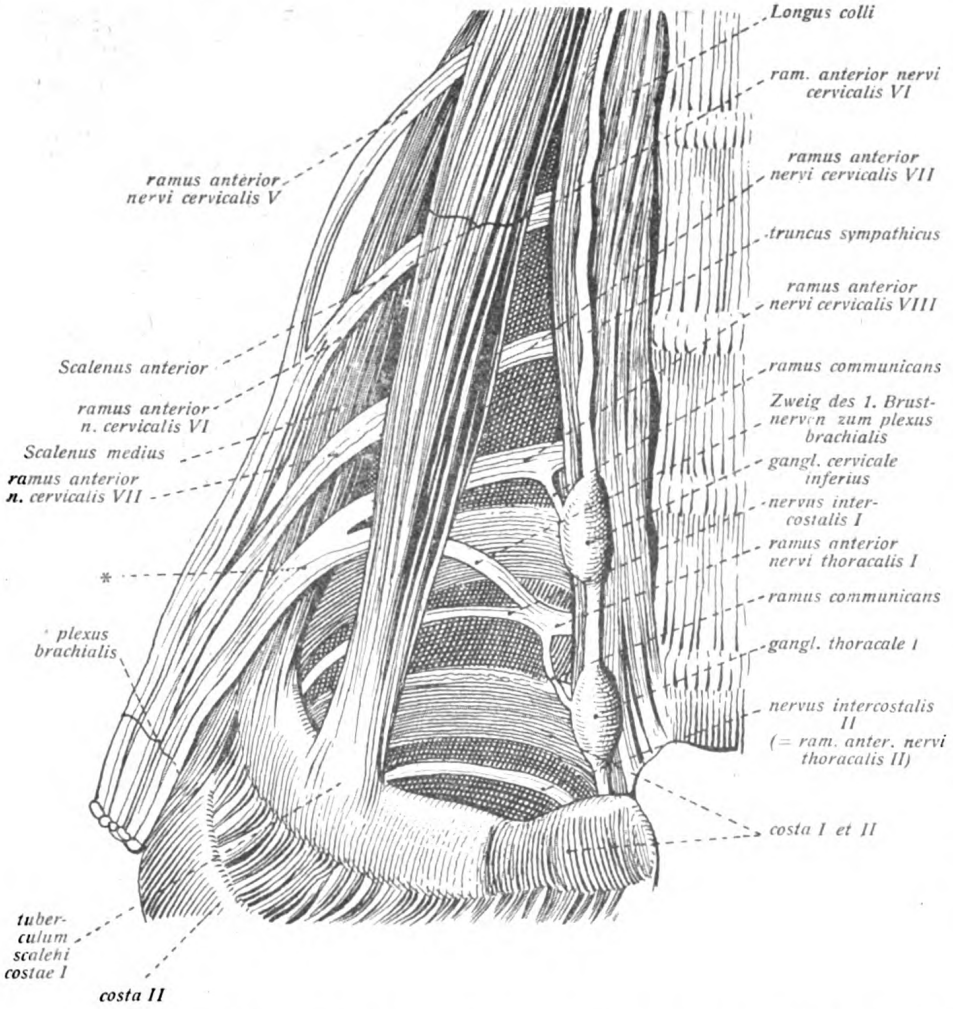

Fig. 549. Beteiligung des ersten Brustnerven an der Bildung des Plexus brachialis (halbschematisch).

* = Wurzel des Plexus brachialis, die durch den vorderen Ast des achten Cervicalnerven und den Hauptteil des gleichen Astes des ersten Brustnerven dargestellt wird.

Der vordere Ast des ersten Brustnerven bildet nur zum kleinen Teil den (wegen der Kürze des Intercostalraumes) nur schwachen ersten Intercostalnerven; zum grösseren Teil verbindet er sich mit dem vorderen Ast der achten Cervicalnerven und nimmt an der Bildung des Plexus brachialis Teil. Fig. 542 (vgl. auch unten Seite 478).

Rami cutanei nervorum intercostalium.

Die Intercostalnerven (s. u. S. 478) entsenden zwei Reihen von Hautnerven: eine stärkere Reihe in der Achselgegend. die *rami cutanei laterales;* diese kommen zwischen den Zacken des Serratus anterior zum Vorschein und teilen sich in einen nach vorn (brustwärts) und einen nach hinten (rückenwärts) laufenden Ast; die schwächeren *rami cutanei anteriores* treten mit den rami perforantes der arteria mammaria interna zu Tage. Fig. 544, 546, 547.

Fig. 550. Verlauf der nervi phrenici durch die Brusthöhle zum Zwerchfell. 1/3 Die Brustwand ist jederseits jenseits der Mammillarlinie durchtrennt; die rechte Lunge bis zur Schnittebene vollständig, die linke teilweise noch weiter abgetragen. Die pleura pericardiacae sind vom Herzbeutel abpräpariert, um die nn. phrenici und vasa pericardiacophrenica zu zeigen: die vena anonyma sinistra ist zur Hälfte weggenommen, die Zwerchfellmuskulatur längs der Phrenicusäste gespalten.

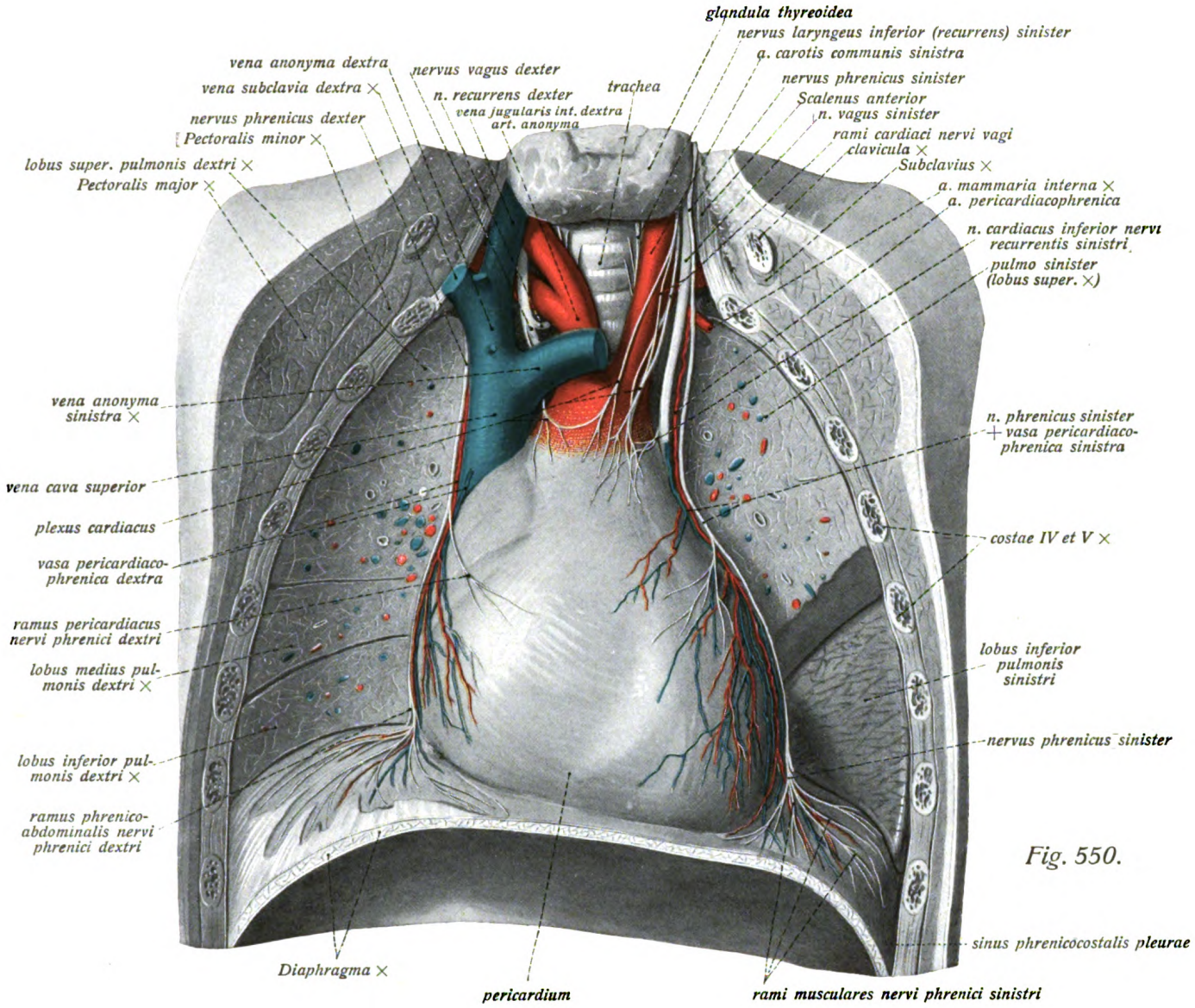
glandula thyreoidea
nervus laryngeus inferior (recurrens) sinister
a. carotis communis sinistra
nervus phrenicus sinister
Scalenus anterior
n. vagus sinister
rami cardiaci nervi vagi
clavicula ×
Subclavius ×
a. mammaria interna ×
a. pericardiacophrenica
n. cardiacus inferior nervi recurrentis sinistri
pulmo sinister (lobus super. ×)
vena anonyma dextra
vena subclavia dextra ×
nervus phrenicus dexter
Pectoralis minor ×
lobus super. pulmonis dextri ×
Pectoralis major ×
nervus vagus dexter
n. recurrens dexter
vena jugularis int. dextra
art. anonyma
trachea
vena anonyma sinistra ×
vena cava superior
plexus cardiacus
vasa pericardiaco-phrenica dextra
ramus pericardiacus nervi phrenici dextri
lobus medius pulmonis dextri ×
lobus inferior pulmonis dextri ×
ramus phrenico-abdominalis nervi phrenici dextri
n. phrenicus sinister + vasa pericardiaco-phrenica sinistra
costae IV et V ×
lobus inferior pulmonis sinistri
nervus phrenicus sinister
sinus phrenicocostalis pleurae
Diaphragma ×
pericardium
rami musculares nervi phrenici sinistri

Fig. 550.

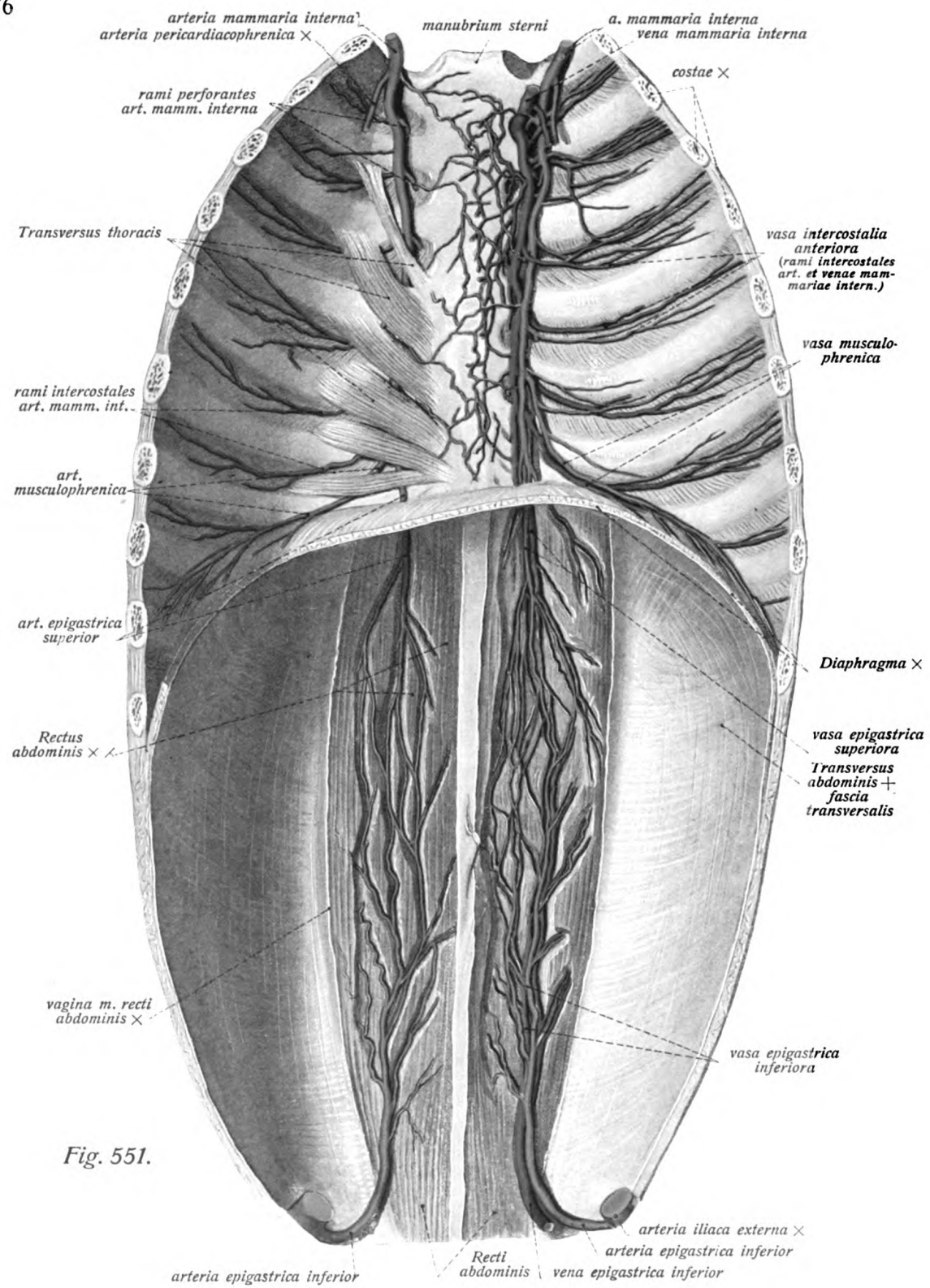
arteria mammaria interna
arteria pericardiacophrenica ×
manubrium sterni
a. mammaria interna
vena mammaria interna
costae ×
rami perforantes
art. mamm. interna
Transversus thoracis
vasa intercostalia
anteriora
(rami intercostales
art. et venae mam-
mariae intern.)
vasa musculo-
phrenica
rami intercostales
art. mamm. int.
art.
musculophrenica
art. epigastrica
superior
Diaphragma ×
Rectus
abdominis ×
vasa epigastrica
superiora
Transversus
abdominis +
fascia
transversalis
vagina m. recti
abdominis ×
vasa epigastrica
inferiora
arteria iliaca externa ×
arteria epigastrica inferior
Recti
abdominis
vena epigastrica inferior
arteria epigastrica inferior

Fig. 551.

Blutgefässe der Brustwand.

Fig. 551. Die Blutgefässe der vorderen Brust- und Bauchwand. ($^1/_3$)

Die hintere Brust- und Bauchwand sind durch Frontalschnitt entfernt, die Eingeweide ausgeräumt; das Zwerchfell jedoch (soweit vor dem Bereiche des Schnittes gelegen) erhalten. Man blickt von hinten auf die hintere Fläche der vorderen Brustbauchwand. Links sind nur die Arterien dargestellt; rechts auch die Venen. Rechts ist ferner der musculus transversus thoracis entfernt, um die vasa mammaria interna freilegen zu können. Längs der Aeste der vasa epigastrica (superiora und inferiora) ist die Musculatur des Rectus abdominis eingeschnitten, um die Anastomosen zu zeigen (××).

Arteria mammaria interna aus der *arteria subclavia.*

Die arteria mammaria interna entspringt von der Konkavität des Bogens der arteria subclavia (s. o. p. 456, 457). Sie liegt dem Ursprung der kopfwärts verlaufenden arteria vertebralis ungefähr gegenüber, läuft aber nach unten in die Brusthöhle. Anfangs liegt sie hinter der vena subclavia und dem Sternoclaviculargelenk; auf diese Weise tritt sie durch den vorderen Abschnitt der oberen Brustapertur und legt sich nun an die Hinterfläche der Rippenknorpel. Sie läuft dem seitlichen Rande des Brustbeins parallel nach abwärts zur sog. Larrey'schen Spalte des Zwerchfells, um sich hier in ihre beiden Endäste zu teilen. Nach hinten zu grenzt die Arterie teils direkt an die pleura costalis teils an den musculus transversus thoracis.

Die Aeste der Arterie sind:

1. Kleine Zweige zu thymus, Luftröhre und den Bronchen, *arteriae thymicae, mediastinales anteriores, bronchiales.*

2. *arteria pericardiacophrenica;* entspringt aus der Arterie bei ihrem Eintritt in die obere Thoraxapertur und begleitet den nervus phrenicus, mit diesem zwischen Pleura pericardiaca und Pericard gelegen; versorgt Herzbeutel und mit der Endverzweigung auch das Zwerchfell. Fig. 550. Taf. 15.

3. *rami perforantes,* durchsetzen neben dem Brustbeinrande die Intercostalmuskulatur und die Brustmuskeln, treten zwischen den Muskelbündeln des Pectoralis major zu Tage; der oberste Ast benutzt die Lücke zwischen beiden Ursprungsköpfen des Sternocleidomastoideus zum Durchtritt. Fig. 537, 544, 547.

4. *rami intercostales* (arteriae intercostales anteriores) zum vordern Abschnitte jedes Intercostalraumes; sie anastomosieren mit den vorderen Enden der arteriae intercostales (posteriores) aus der aorta. Fig. 551.

Die beiden Endäste:

5. *arteria musculophrenica* zur thorakalen Fläche des Zwerchfells; stellt die Hauptmuskelarterie für diese Fläche des Diaphragma dar. Fig. 551.

6. *arteria epigastrica superior,* durchbohrt das Zwerchfell (s. ob.) und läuft an der Hinterfläche der vorderen Bauchwand z. T. innerhalb der Muskelsubstanz des Rectus abdominis, in dem sich die Arterie verzweigt, nach abwärts. Die Endverästelungen anastomosieren hier mit denen der arteria epigastrica inferior aus der art. iliaca externa. Fig. 551.

Die **Vena mammaria interna** entspricht in ihrem Verlaufe der Arterie und den meisten ihrer Aeste; sie liegt (jederseits in Einzahl meist vorhanden) dicht medial von der Arterie; im Wurzelgebiet namentlich unterhalb des Zwerchfells sind die Begleitvenen doppelt. Die vena mammaria interna mündet in der Regel in die vena anonyma (namentlich die linke). Fig. 551.

Nerven und Gefässe der oberen Körperhälfte.
Gefässe und Nerven der hinteren Brustwand.

Fig. 552. Die grossen Venenstämme der Brusthöhle, Blick von vorne und etwas von rechts auf die hintere Brust- und Bauchwand. ($^1/_3$)

Die aorta ist entfernt, die vena cava superior dicht vor dem Eintritt in den Herzbeutel, die vena cava inferior unterhalb des Zwerchfells abgeschnitten. Letzteres ist fast ganz abgetragen. Rechts sind im Bereiche zweier Intercostalräume die musculi intercostales interni gespalten. * = quere Verbindung zwischen vena hemiazygos und vena azygos.

Venen der Brusthöhle (s. o. p. 466).

1. *vena cava superior;* entsteht hinter dem ersten rechten Rippenknorpel aus der Vereinigung der beiden venae anonymae; nimmt ausserdem, bevor sie in den Herzbeutel tritt, die vena azygos auf, welche in ihre hintere Wand einmündet. Fig. 529, 530, 535, 545, 552, Taf. 15, 18, 19.

2. *vena azygos;* beginnt in der Lücke zwischen den crura medialie und intermedium diaphragmatis aus der *vena lumbalis ascendens dextra* und deren Anastomosen, namentlich mit der vena cava inferior und anderen Venen, zieht an der rechten Seitenfläche der Brustwirbelkörper vor den arteriae intercostales, die venae intercostales dextrae (bis zur dritten) aufnehmend, sowie meistens mit der hemiazygos verbunden, bis zur Höhe des dritten Brustwirbels in die Höhe, um sich von hier aus in kurzem, fast sagittal gestellten Bogen zur Hinterfläche der vena cava superior zu begeben. Das Blut aus den oberen rechten Intercostalräumen fliesst ebenfalls meist in Gestalt einer *vena intercostalis suprema (dextra)* wenigstens teilweise in die vena azygos, ferner kann diese auch bei mangelhafter Ausbildung der v. hemiazygos auch linke Intercostalvenen aufnehmen. Taf. 15. Fig. 548, 552.

3. *vena hemiazygos;* entsteht ganz ähnlich wie die azygos rechts, aus der *vena lumbalis ascendens sinistra*, ist aber viel schwächer als die erstere und zieht an der linken Fläche der Brustwirbelkörper bis etwa zur Mitte der Brustwirbelseite empor, um sich in sehr variabler Weise hinter der aorta einherziehend in die azygos einzusenken. Taf. 15. Fig. 552.

4. *vena hemiazygos accessoria;* stellt eine Art *vena intercostalis suprema sinistra* dar (inkonstant und im speziellen Verhalten sehr variabel). Nimmt das Blut aus den oberen linken Interkostalvenen auf, mündet in die Verbindung der vena azygos zur hemiazygos oder anonyma sinistra. Fig. 552.

5. *venae intercostales:* liegen in den Zwischenrippenräumen am weitesten nach oben (kopfwärts); dann folgt die Arterie. Fig. 548, 552.

Milchbrustgang, *Ductus thoracius.*

Der Hauptlymphstamm des Körpers (s. a. u. p. 753), *ductus thoracicus* entsteht in Gestalt der (nicht ganz konstanten) *cisterna chyli* vor dem ersten Lendenwirbelkörper. Er liegt in der Brusthöhle zunächst hinter, dann rechts von der aorta descendens, zwischen ihr und der vena azygos, aber vor den rechten Intercostalarterien. Fig. 552.

Zwischenrippennerven, *Nervi intercostales.*

Die zwölf Intercostalnerven, von denen der starke zwölfte nahe dem unteren Rande der zwölften Rippe verläuft, liegen in den Zwischenrippenräumen mit den Intercostalgefässen zusammen zwischen beiden Lagen der Muskulatur. Sie nehmen den am meisten der nächstunteren Rippe zugewandten Platz des Intercostalraumes ein, liegen etwa in der Mitte von dessen Breite und grenzen an die Arterie.

Die Intercostalnerven sind die vorderen Aeste der zwölf thorakalen Rückenmarknerven; nur der erste Intercostalnerv stellt lediglich einen (den schwächeren) Teil des ersten Brustnerven dar; dessen Hauptteil geht in die Bildung des Plexus brachialis über (vgl. Fig. 549). Fig. 548, 552. Ueber ihre Hautäste s. ob. S. 874.

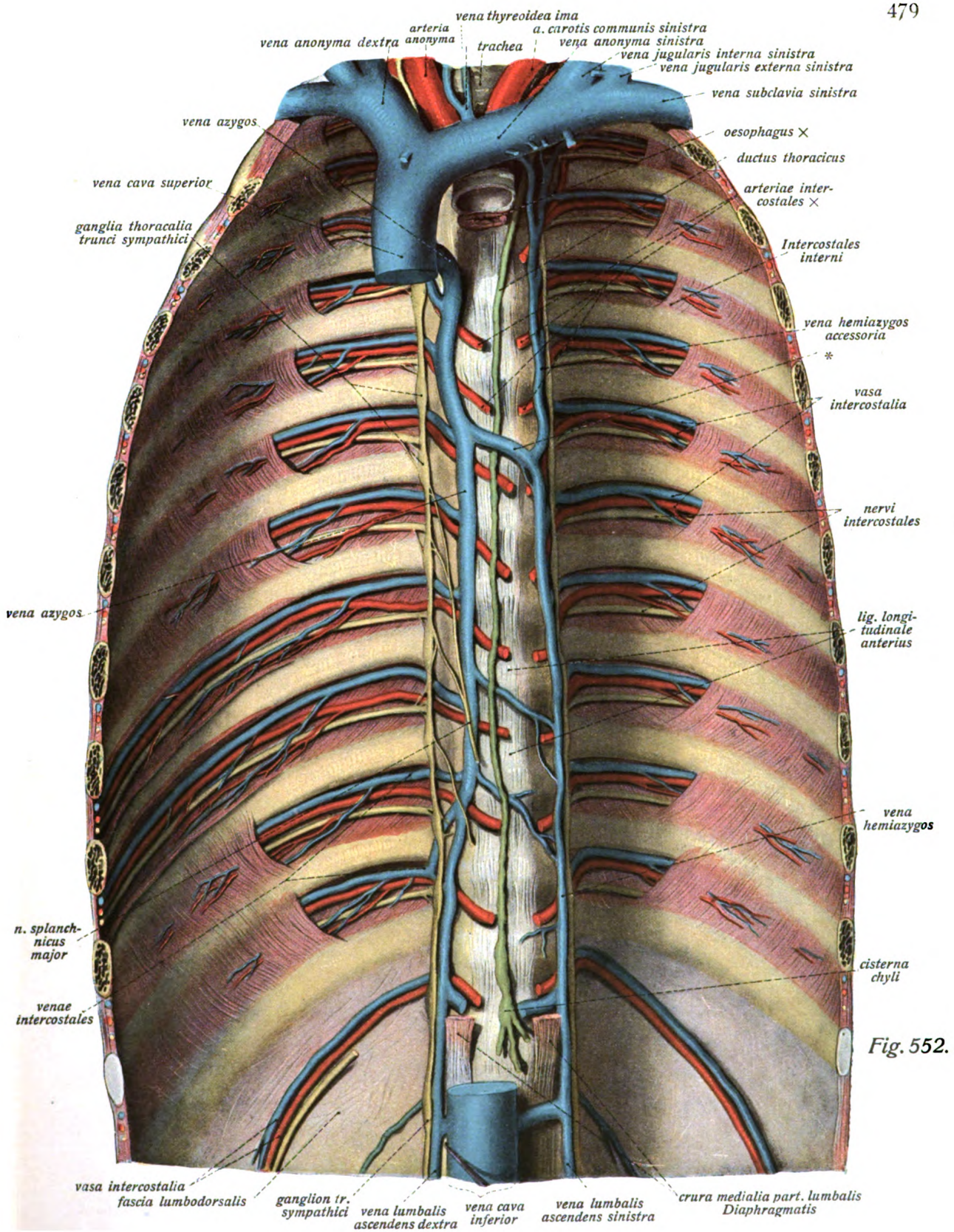
vena thyreoidea ima
arteria anonyma
a. carotis communis sinistra
vena anonyma dextra
trachea
vena anonyma sinistra
vena jugularis interna sinistra
vena jugularis externa sinistra
vena subclavia sinistra
vena azygos
oesophagus ×
ductus thoracicus
vena cava superior
arteriae intercostales ×
ganglia thoracalia trunci sympathici
Intercostales interni
vena hemiazygos accessoria
*
vasa intercostalia
nervi intercostales
vena azygos
lig. longitudinale anterius
vena hemiazygos
n. splanchnicus major
cisterna chyli
venae intercostales
vasa intercostalia
fascia lumbodorsalis
ganglion tr. sympathici
vena lumbalis ascendens dextra
vena cava inferior
vena lumbalis ascendens sinistra
crura medialia part. lumbalis Diaphragmatis

Fig. 552.

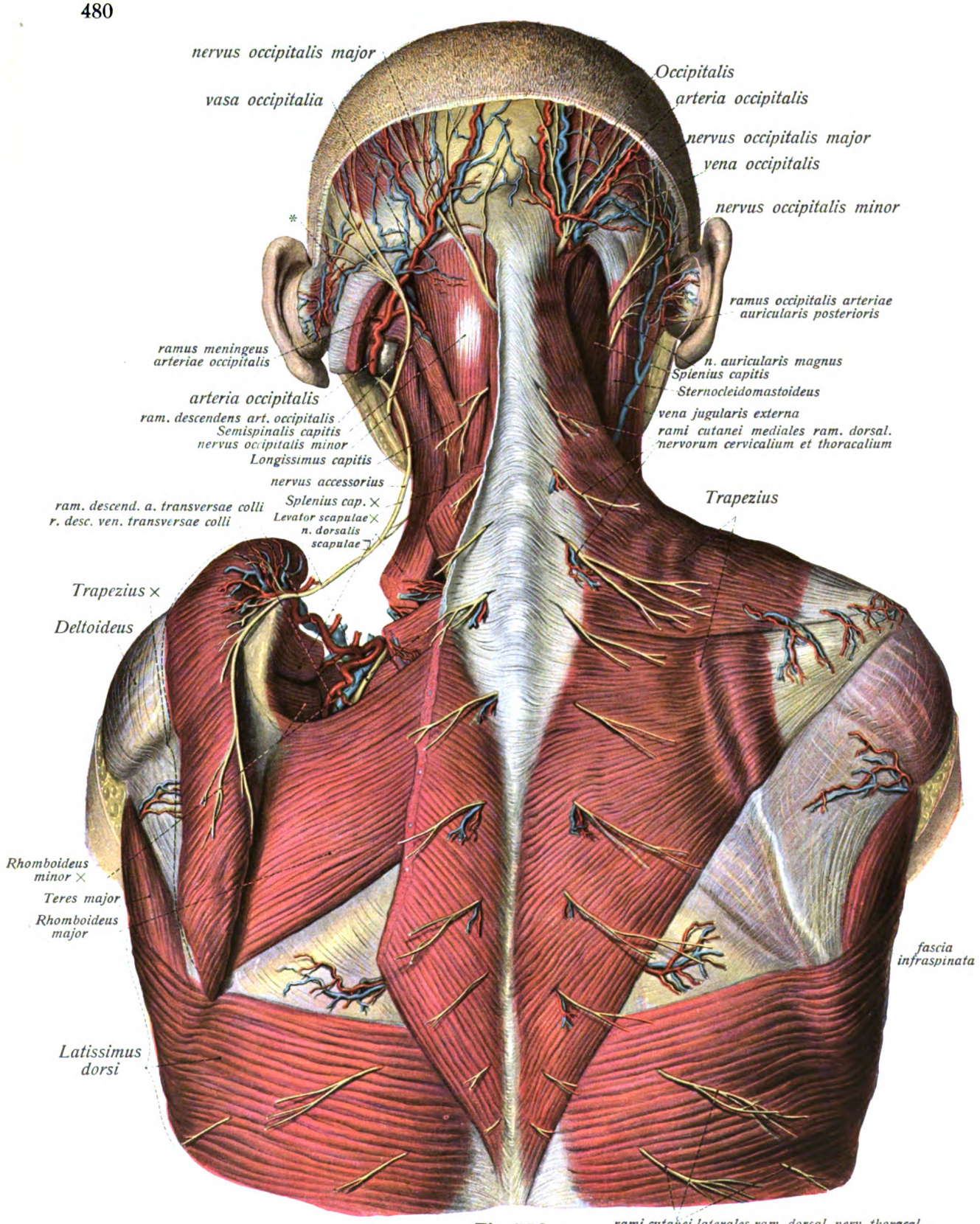
nervus occipitalis major
vasa occipitalia
Occipitalis
arteria occipitalis
nervus occipitalis major
vena occipitalis
nervus occipitalis minor
ramus occipitalis arteriae auricularis posterioris
ramus meningeus arteriae occipitalis
n. auricularis magnus
Splenius capitis
Sternocleidomastoideus
arteria occipitalis
ram. descendens art. occipitalis
Semispinalis capitis
nervus occipitalis minor
vena jugularis externa
rami cutanei mediales ram. dorsal. nervorum cervicalium et thoracalium
Longissimus capitis
nervus accessorius
Trapezius
ram. descend. a. transversae colli
r. desc. ven. transversae colli
Splenius cap. ×
Levator scapulae ×
n. dorsalis scapulae
Trapezius ×
Deltoideus
Rhomboideus minor ×
Teres major
Rhomboideus major
fascia infraspinata
Latissimus dorsi
rami cutanei laterales ram. dorsal. nerv. thoracal.

Fig. 553.

Nerven und Blutgefässe der oberen Körperhälfte.
Nerven und Blutgefässe des Rückens und Nackens.

Fig. 553. Oberflächliche und mittlere Schicht der Nerven und Gefässe des Nackens. ($^1/_3$)

Links sind Trapezius, Sternocleidomastoideus, Splenius und Levator scapulae durchschnitten.
* = occipitale Wurzel der vena jugularis externa.

Fig. 554. Schema des Verhaltens der Verästelung der Rückenmarksnerven.

Jeder Rückenmarksnerv *nervus spinalis* ist entsprechend seiner Zusammensetzung aus der motorischen vorderen und sensiblen hinteren Wurzel (s. a. u. p. 581) ein gemischter Nerv. Er teilt sich nach ganz kurzem Verlauf in einen vorderen (ventralen) Ast, *ramus anterior*, und einen hinteren (dorsalen) *ramus posterior*. Beide Aeste enthalten motorische und sensible Fasern gemischt, wie der Stamm selbst. Mit Ausnahme der oberen 2—3 Cervicalnerven ist der vordere Ast bei weitem stärker als der hintere. Er bildet im Bereiche der Hals-, Lenden- und Kreuznerven durch Anastomosen mit den benachbarten rami ventrales die grossen Nervengeflechte *(plexus cervicalis, brachialis, lumbalis, sacralis* etc.*)*, die rami ventrales der nervi spinales thoracales dagegen stellen die Intercostalnerven, *nervi intercostales*, dar; nur der erste beteiligt sich grösstenteils an der Bildung des plexus brachialis. Ausserdem sendet der ventrale Ast des Spinalnerven einen ramus communicans zum benachbarten ganglion nervi sympathici (an den Cervicalnerven inkonstant).

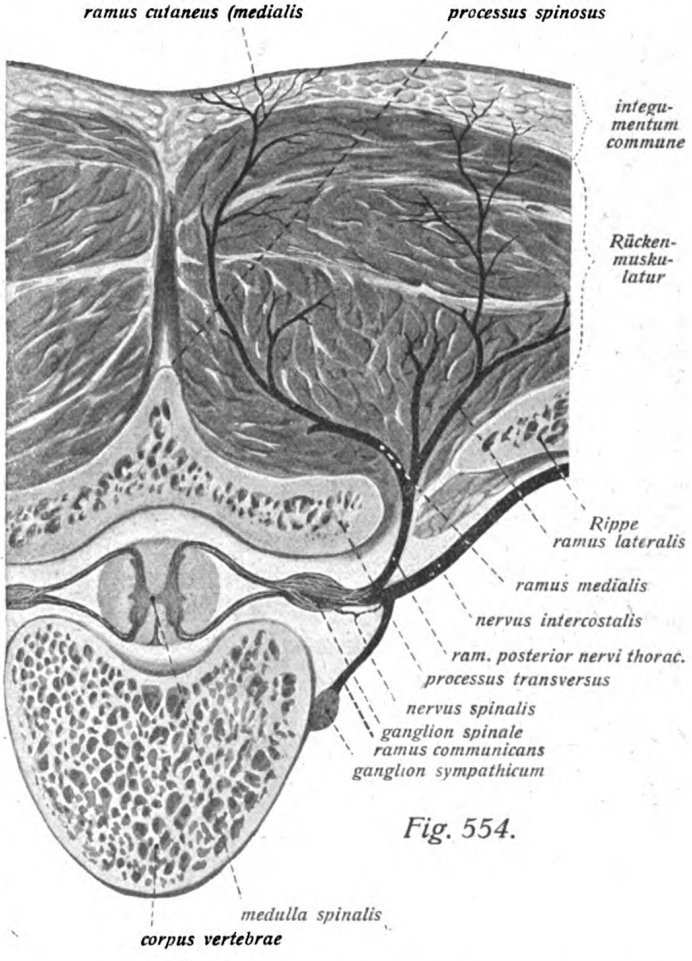

Fig. 554.

Der *ramus dorsalis nervi spinalis*, (mit oben genannten Ausnahmen) weit schwächer als der ventrale, bildet keine Plexus. Er dringt in die Rücken- (Nacken-) Muskulatur, teilt sich in zwei Aeste, einen medialen und einen lateralen, welche die Muskulatur versorgen; beide können mit ihren (sensiblen) Endästen die Nacken- oder Rückenhaut erreichen; am Nacken und oberen Teil des Rückens ist der mediale Hautast der stärkere, der laterale der schwächere; letzterer reicht oft überhaupt nicht bis zur äusseren Haut. Im unteren Teile des Rückens und in der Lendengegend ist umgekehrt der laterale Ast der stärkere. (Fig. 553, 555.)

Nerven und Blutgefässe der oberen Körperhälfte.
Nerven und Blutgefässe des Rückens und Nackens. (Forts.)

Fig. 555. Tiefe Schicht der Nerven und Gefässe des Rückens und Nackens. ($^3/_5$)

Rechts wie links sind die beiden Semispinales capitis durchschnitten und das tiefe Nackendreieck freigelegt. rechts unter Erhaltung der Venen; rechts ist der Trapezius eingeschnitten, links durchschnitten und die Rhomboidei eingeschnitten.

* = Ast des nervus dorsalis scapulae zum Levator scapulae.
** = Zweig der vena occipitalis zum emissarium mastoideum.
\+ = Abfluss der vena occipitalis zur vena jugularis externa.
\+ * = Verbindung zwischen 2. und 3. Cervicalnerv (nervus occipitalis tertius).
I = musculus multifidus cervicis.
II = musculus semispinalis cervicis.

Hintere Aeste der Cervicalnerven, *rami posteriores nervorum cervicalium.*

Es sind folgende besonders benannt:

1. *n. suboccipitalis,* hinterer (stärkerer) Ast des ersten Cervicalnerven, kommt neben der arteria vertebralis im tiefen Nackendreieck zwischen Hinterhaupt und Atlas zum Vorschein und versorgt die kurzen Nackenmuskeln und z. T. den Semispinalis capitis. Fig. 555.

2. *n. occipitalis major,* hinterer (starker) Ast des zweiten Cervicalnerven, versorgt die tiefen Nackenmuskeln (mit dem vorigen zusammen), verbindet sich mit einem Teil des dritten (+ *) und wendet sich, Semispinalis capitis und Trapezius durchbohrend, medial neben der arteria occipitalis zur Haut des Hinterkopfes bis gegen den Scheitel hin. Fig. 537—539, 553, 555.

Arteria vertebralis am Halse (cf. p. 457 und 460). Sie gibt während ihres Verlaufes durch die Querfortsatzlöcher der Halswirbel (cf. Fig. 541) *rami spinales* zum Rückenmark ab, sowie *rami musculares* zu den Nackenmuskeln (namentlich stärkere Aeste vom oberen Abschnitt der Arterie). Vom Querfortsatzloch des Atlas wendet sich die Arterie bogenförmig über den hinteren Atlasbogen und durch die membrana atlantooccipitalis posterior ins foramen magnum (näheres s. p. 598). Fig. 541, 555.

---

truncus costocervicalis der *art. subclavia* (cf. p. 458).

1. *arteria cervicalis profunda* läuft mit der gleichnamigen viel stärkeren Vene in den tieferen Lagen der Nackenmuskulatur (zwischen Semispinalis capitis und S. cervicis) nach aufwärts bis zur Höhe des epistropheus; sie kann durch hintere Aeste der art. cervicalis ascendens ganz oder teilweise vertreten werden. Fig. 555.

2. *arteria intercostalis suprema* läuft vor dem Hals der ersten Rippe nach hinten und unten und teilt sich in die arteriae intercostales I und II für die beiden ersten Intercostalräume. Fig. 541, 548.

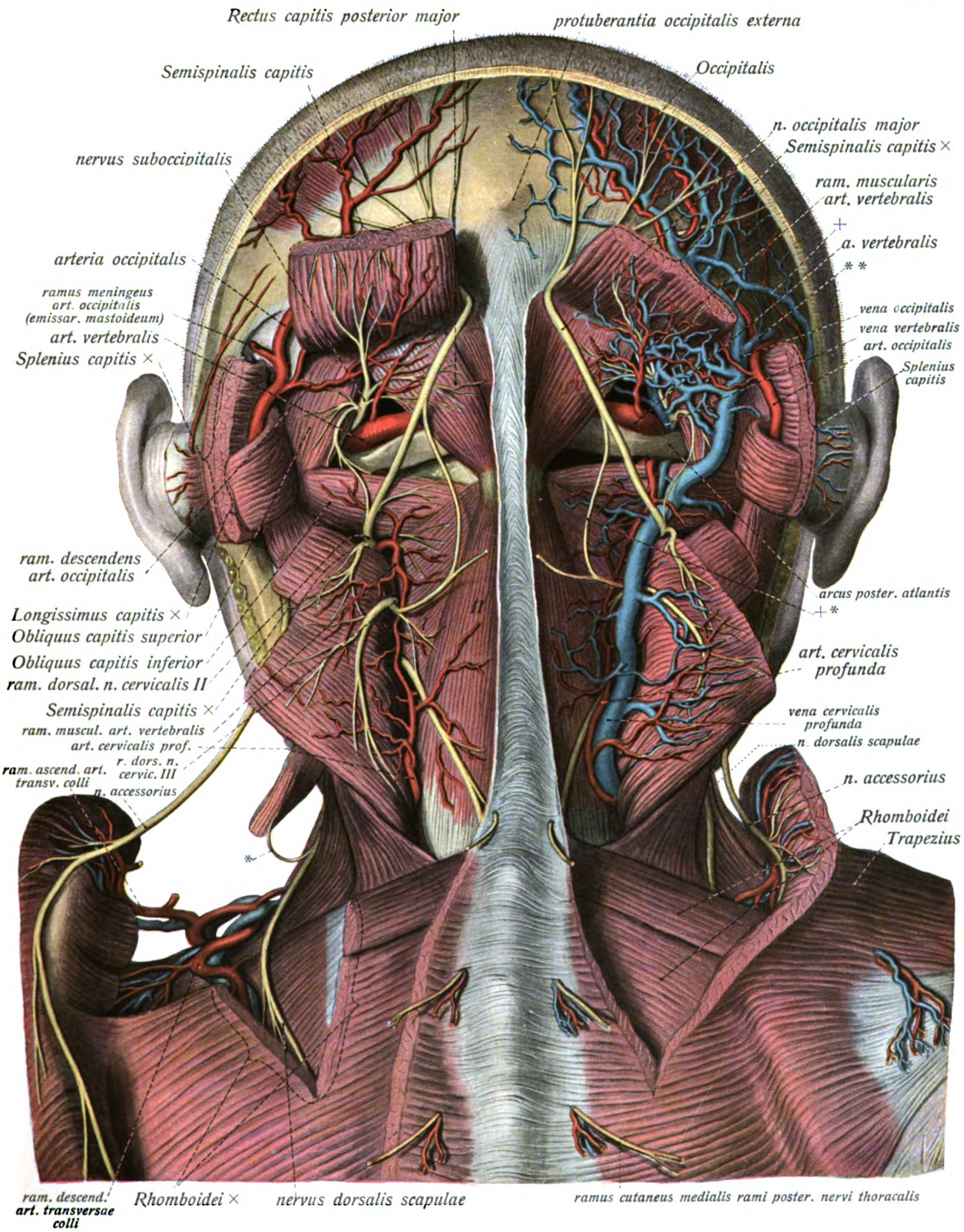
Rectus capitis posterior major
protuberantia occipitalis externa
Semispinalis capitis
Occipitalis
n. occipitalis major
Semispinalis capitis ×
nervus suboccipitalis
ram. muscularis
art. vertebralis
a. vertebralis
arteria occipitalis
ramus meningeus
art. occipitalis
(emissar. mastoideum)
art. vertebralis
Splenius capitis ×
vena occipitalis
vena vertebralis
art. occipitalis
Splenius capitis
ram. descendens
art. occipitalis
arcus poster. atlantis
Longissimus capitis ×
Obliquus capitis superior
Obliquus capitis inferior
ram. dorsal. n. cervicalis II
art. cervicalis profunda
Semispinalis capitis ×
ram. muscul. art. vertebralis
art. cervicalis prof.
vena cervicalis profunda
n. dorsalis scapulae
ram. ascend. art. transv. colli
r. dors. n. cervic. III
n. accessorius
n. accessorius
Rhomboidei
Trapezius
ram. descend. art. transversae colli
Rhomboidei ×
nervus dorsalis scapulae
ramus cutaneus medialis rami poster. nervi thoracalis

Fig. 555.

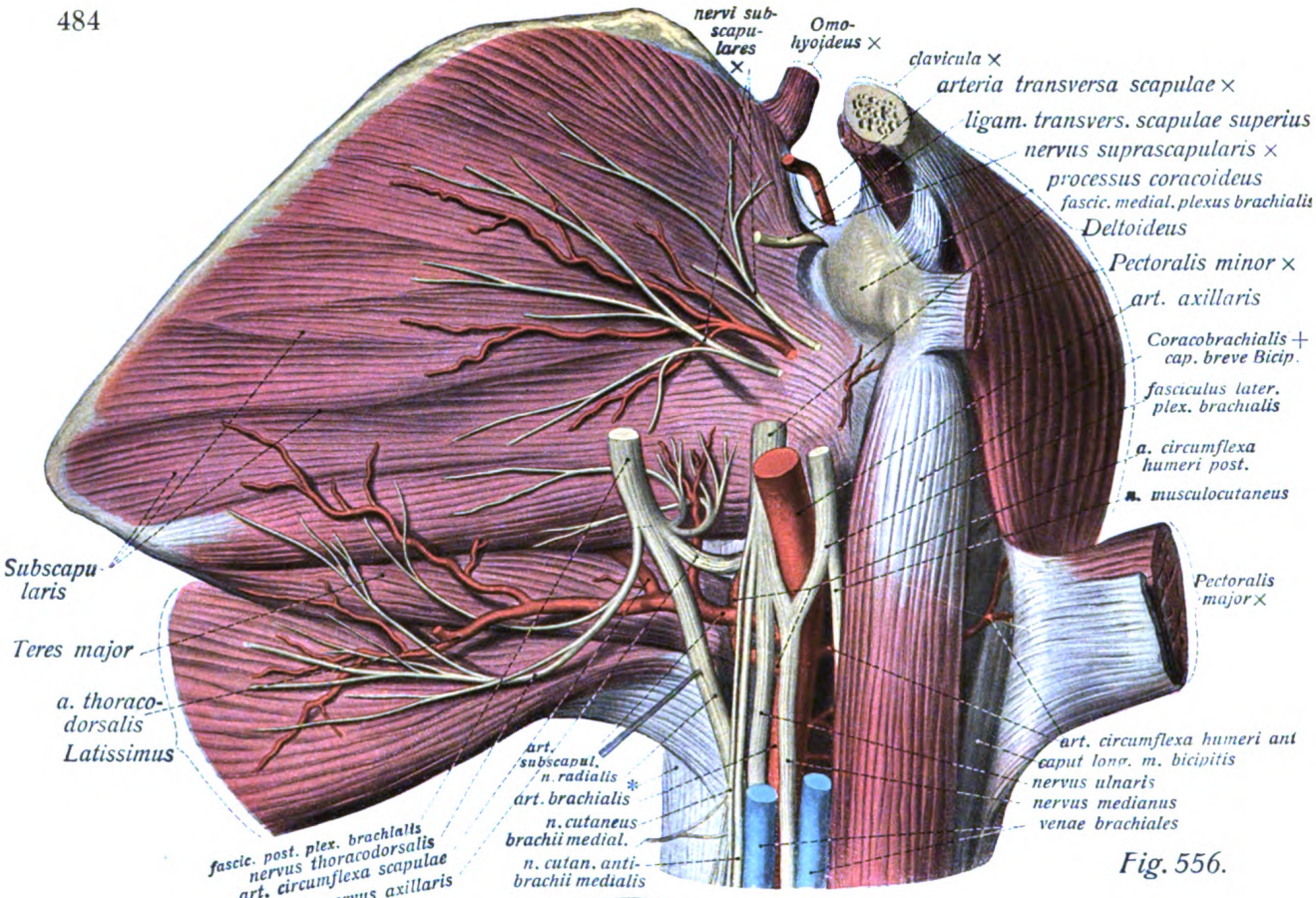

Fig. 556.

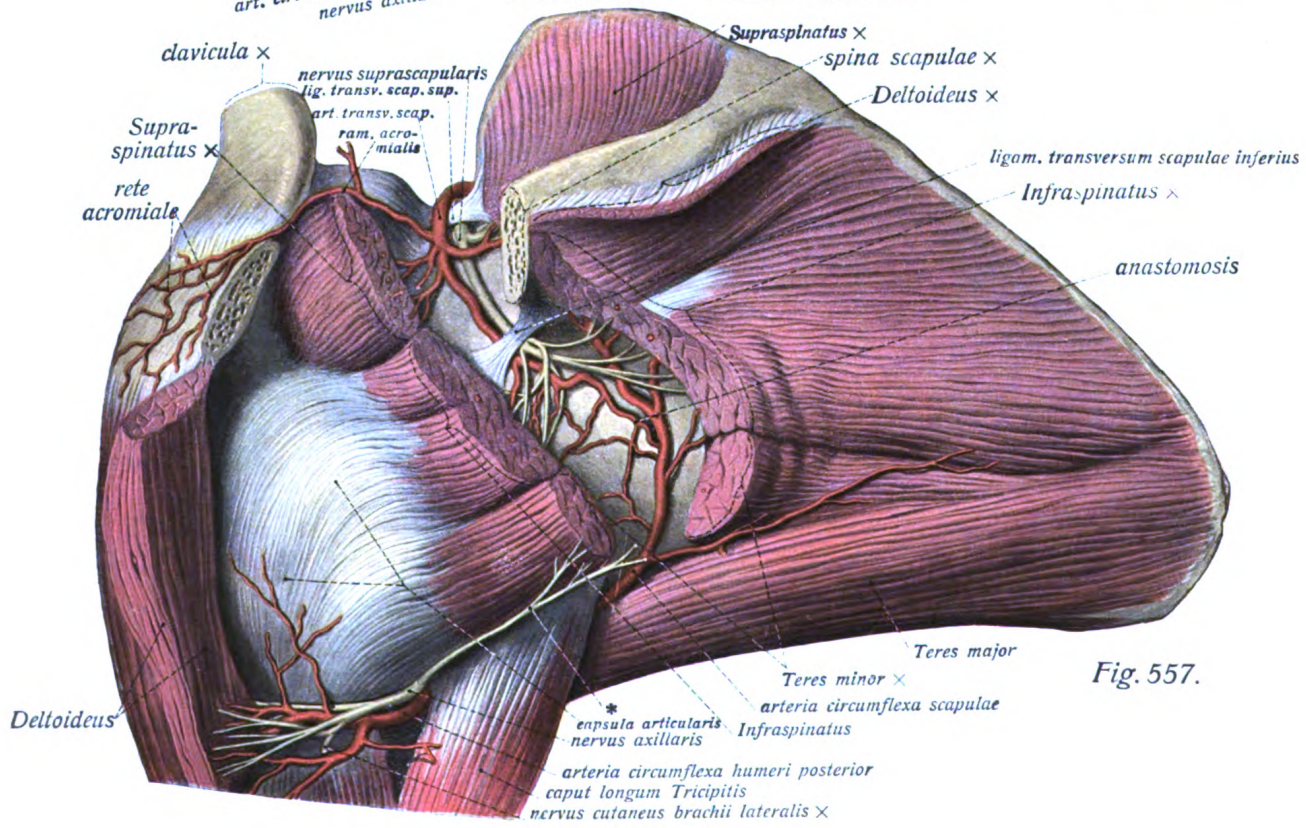

Fig. 557.

Nerven und Blutgefässe der oberen Körperhälfte.
Nerven und Blutgefässe der oberen Extremität.

Fig. 556. Nerven und Gefässe der Schultergegend in der Ansicht von vorn. (2/3) * = caput longum Tricipitis.

Fig. 557. Nerven und Gefässe der Schultergegend in der Ansicht von hinten. (2/3) Der Deltoideus ist teilweise abgetragen bezw. zurückgeschlagen, aus dem acromion ist ein Stück herausgesägt, Supraspinatus, Infraspinatus und Teres minor sind durchschnitten und etwas auseinandergeklappt. * = Ast des n. axillaris zum Teres minor.

Nerven der freien oberen Extremität, *plexus brachialis, pars infraclavicularis.*

Die infraclaviculare Portion des Armgeflechts zerfällt in 3 Bündel, welche den Anfangsteil der arteria brachialis umfassen und nach ihrer Lagerung zu dieser benannt werden (Fig. 556):

1. *fasciculus lateralis,* hauptsächlich vom 5. bis 7. Cervicalnerv gebildet, gibt der lateralen Wurzel des n. medianus und dem n. musculocutaneus den Ursprung.

2. *fasciculus medialis,* hauptsächlich vom 8. Cervical- und 1. Brustnerven gebildet, gibt dem nervus ulnaris, der medialen Wurzel des nervus medianus (dieser bildet daher eine vor der arteria axillaris beziehungsweise brachialis gelegene Gabel), dem n. cutaneus brachii medialis und n. cutaneus antibrachii medialis den Ursprung.

3. *fasciculus posterior,* hauptsächlich vom 5., 6. und 7. Cervicalnerven gebildet, gibt dem nervus axillaris (meist noch zur pars supraclavicularis gerechnet) und nervus radialis den Ursprung.

Arterien der Achselhöhle, *arteria axillaris.*

Ist die direkte Fortsetzung der arteria subsclavia und geht am unteren Ende der Achselhöhle ohne Grenze in die arteria brachialis über. Fig. 540, 546, 547, 556, 563, 564. Ihre Aeste sind:

1. *art. thoracoacromialis,* entspringt am oberen Rand des Pectoralis minor, liegt mit der vena cephalica zusammen in der Unterschlüsselbeingrube. Fig. 539, 540, 543, 544—547. Ihre Aeste sind: a) *ramus acromialis* unter dem Deltoideus zum rete acromiale. Fig. 547. b) *ramus deltoideus,* mit der vena cephalica im trigonum deltoideopectorale. Fig. 538. c) *rami pectorales* zu den Brustmuskeln. Fig. 547.

2. *art. thoracalis lateralis;* zieht an der medialen Brustwand auf dem Serratus anterior nach abwärts. Fig. 546, 547.

3. *art. subscapularis;* starker, kurzer Stamm, der sich bald in seine Endäste teilt. Fig. 556. a) *art. thoracodorsalis;* läuft dem margo axillaris scapulae parallel zwischen Serratus anterior und Latissimus dorsi herab, beide, namentlich den letzteren und den Teres major versorgend. Fig. 546, 547, 556. b) *art. circumflexa scapulae,* geht durch die mediale Achselmuskellücke auf die Rückfläche der scapula. Verästelt sich im Subscapularis, Teres major, Teres minor, caput longum Tricipitis, Infraspinatus. Fig. 546, 556, 557.

4. *art. circumflexa humeri anterior* um die vordere Fläche des collum chirurgicum zu den benachbarten Muskeln. Fig. 556, 563.

5. *art. circumflexa humeri posterior,* sehr stark, entspringt gegenüber der vorigen vom Endabschnitt der a. axillaris, umkreist nach hinten das collum chirurgicum und tritt mit dem nervus axillaris durch die laterale Achselmuskellücke zum Deltoideus und den benachbarten Muskeln. Fig. 546, 556, 557, 563, 564.

Nerven und Blutgefässe der oberen Körperhälfte.
Nerven und Blutgefässe der oberen Extremität.

Fig. 559. Die Hautnerven und -Venen der Beugefläche des Oberarms. ($^1/_2$)

Fig. 560. Die Hautnerven und -Venen der Beugefläche des Unterarms. ($^1/_2$)

Haut und Fettgewebe sind fortgenommen, die Fascie ist erhalten. * = Anastomose zwischen n. cutaneus antibrachii lateralis und ram. superficialis nervi radialis. ** = durchschimmernde arteria radialis.

Hautvenen des Armes, *venae subcutaneae extremitatis superioris.*

1. *vena cephalica;* beginnt auf der radialen Hälfte des Handrückens aus dessen rete venosum mit den arcus venosi digitales (Fig. 575), erhält Zuwachs von der vola manus durch die venae intercapitulares (Fig. 575), zieht an der radialen Seite des Vorderarms in die Höhe zur Ellbeuge, anastomosiert dort mit der vena basilica (s. u.), zieht am Oberarm (in der Regel wesentlich schwächer als am Vorderarm) im sulcus bicipitalis lateralis nach aufwärts in das trigonum deltoideopectorale, um hier die Fascie zu durchbohren und in die vena axillaris einzumünden. Fig. 539, 543, 544, 559—562, 575.

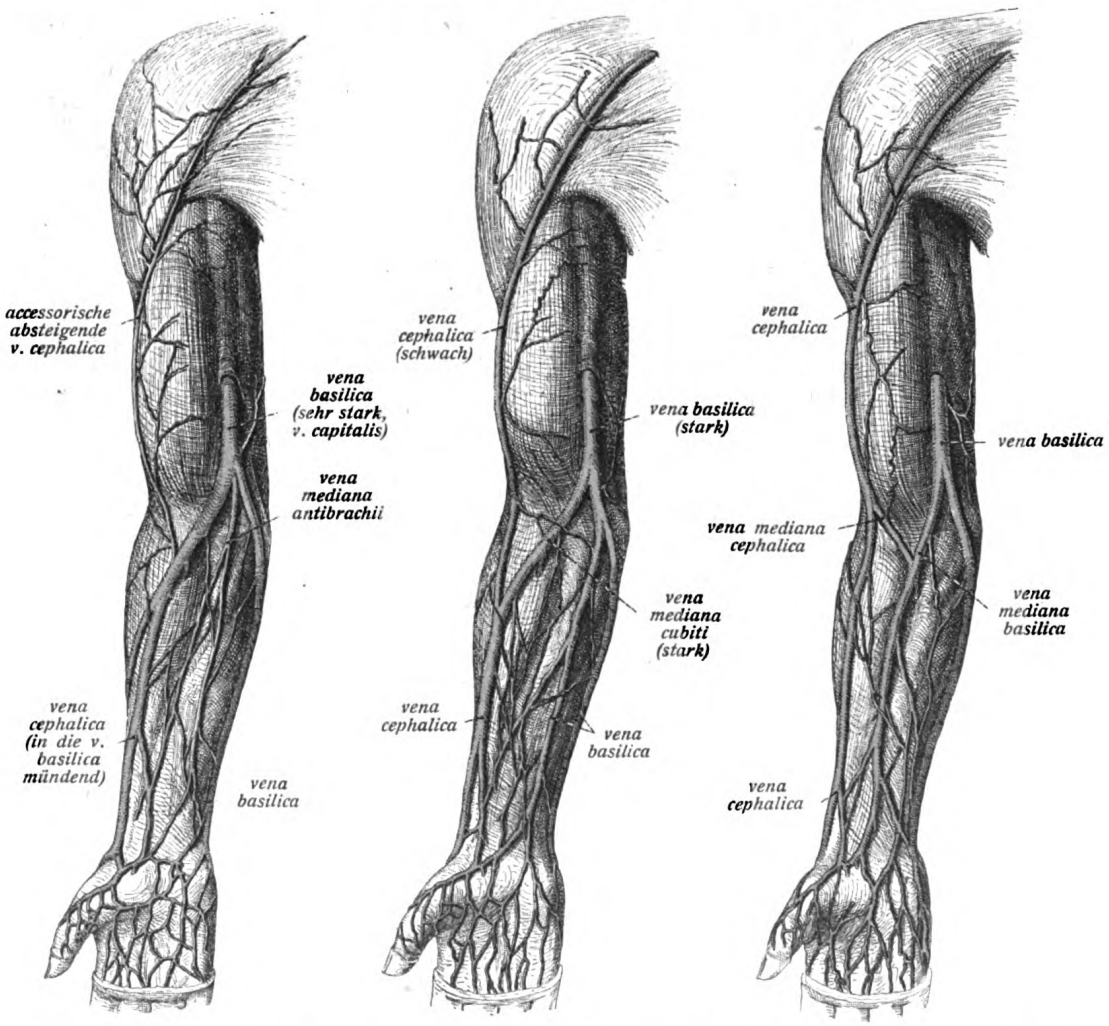

Fig. 558. Die häufigsten Varietäten der Venen des Vorderarmes (schematisch).

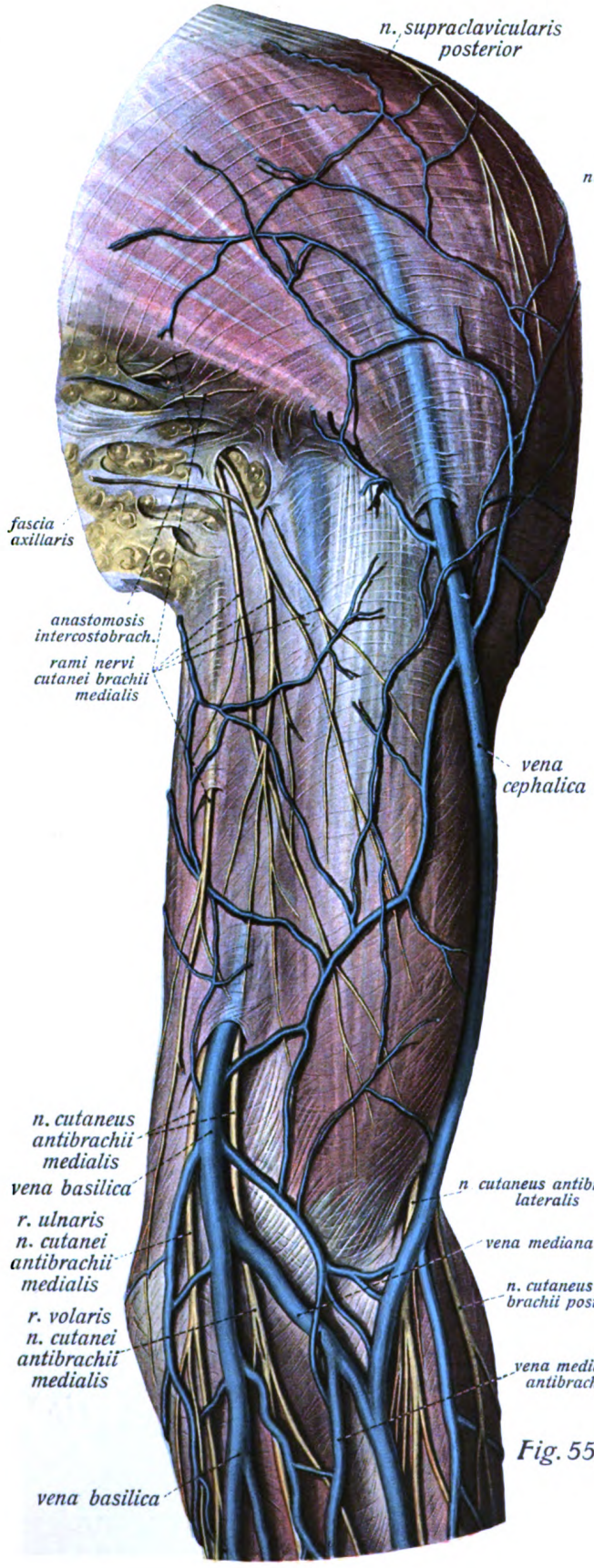

Fig. 559.

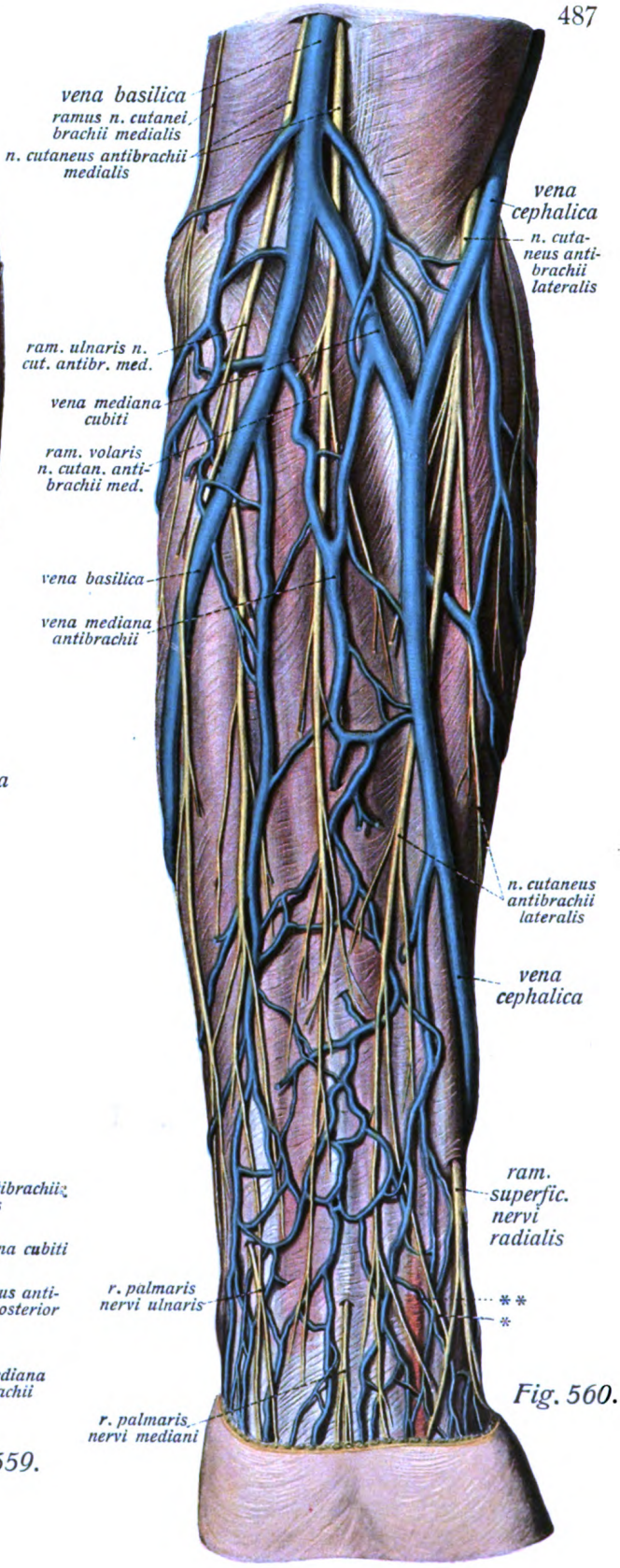

Fig. 560.

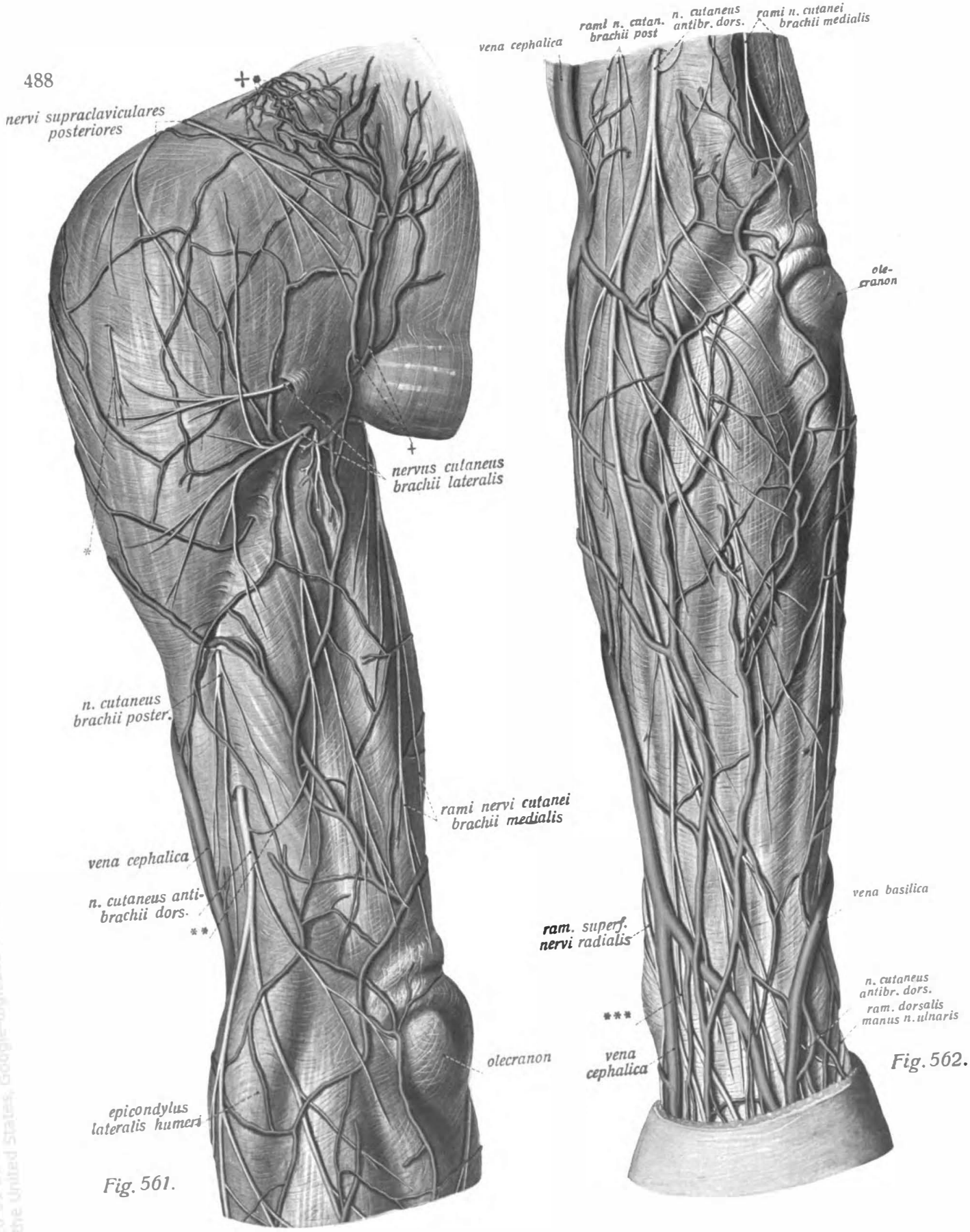

Fig. 561.

Fig. 562.

Nerven und Blutgefässe der oberen Körperhälfte.
Nerven und Blutgefässe der oberen Extremität. (Forts.)

Fig. 561. Hautnerven und -Venen der Streckfläche des Oberarms. (1/2)
Fig. 562. Hautnerven und -Venen der Streckfläche des Unterarms. (1/2)

* = akzessorischer Hautast vom nervus axillaris. ** = Anastomose zwischen n. cutaneus brachii posterior und cutaneus antibrachii dorsalis. *** = Anastomose zwischen cutaneus antibr. dors. und nerv. radialis. + = Hautast der vasa circumflexa humeri posteriora. + * = Hautäste der vasa thoracoacromialia.

(Forts. v. p. 486.)

2. *vena basilica,* entsteht ähnlich wie die cephalica auf der ulnaren Seite des Handrückens, läuft auf der ulnaren Seite der volaren Fläche des Vorderarms in die Höhe zur Ellbeuge, verbindet sich hier durch die vena mediana cubiti mit der cephalica, wodurch sie meist stärker wird wie diese, zieht dann im sulcus bicipitalis medialis am Oberarm in die Höhe bis etwas unterhalb von dessen Mitte, durchbohrt die fascia brachii und mündet in die mediale vena brachialis, welche meist ihre direkte Fortsetzung darstellt. Fig. 558—560, 562.

3. *vena mediana cubiti*, schräge Anastomose zwischen basilica und cephalica (sehr variabel cf. Fig. 558), nimmt meist die aus Venen der Volarfläche der Hand und des Vorderarms entstehende *vena mediana antibrachii* auf. Fig. 558, 559, 560.

Hautnerven des Ober- und Unterarmes, *nervi cutanei brachii et antibrachii.*

Es sind ausser den (einen Teil der Schulterhaut versorgenden) *nn. supraclaviculares posteriores* (s. p. 452) Fig. 559, 561 folgende:

1. *n. cutaneus brachii lateralis* aus dem n. axillaris (s. o. p. 469). Fig. 557, 561.

2. *n. cutaneus brachii medialis* aus dem medialen Bündel des plexus brachialis, anastomosiert mit dem n. intercostobrachialis, durchbohrt teils die fascia axillaris, teils die mediale Fläche der fascia brachii, versorgt die Haut der medialen Fläche des Oberarms bis zum Ellbogen und die angrenzende Achselhaut. Fig. 546, 547, 559—562.

3. *n. cutaneus antibrachii medialis* aus dem gleichen Bündel des plexus wie No. 2, aber viel stärker, durchbohrt die fascia brachii zusammen mit der vena basilica, spaltet sich in *ramus volaris* und *ramus ulnaris;* letzterer zieht mit der vena basilica weiter. Beide reichen sie bis zum Handgelenk. Fig. 556, 559, 560, 563.

4. *n. cutaneus antibrachii lateralis*, der sensible Endast des n. musculocutaneus, durchbohrt neben der Endsehne des Biceps brachii die Fascie und verbreitet sich mit der vena cephalica an der radialen Seite des Vorderarms in die Haut bis zum Handgelenk herab. Fig. 559, 560, 563, 564.

5. *n. cutaneus brachii posterior* aus dem nervus radialis (s. u. p. 493), durchbohrt ungefähr in der Gegend des Deltoideusansatzes die Fascie des Oberarms und erstreckt sich an der Hinterfläche der Oberarmhaut bis zum Ellbogengelenk (meist schwach und nicht ganz konstant; anastomosiert mit dem folgenden). Fig. 561, 565.

6. *n. cutaneus antibrachii dorsalis*, gleichfalls aus dem n. radialis, aber viel stärker als der vorige, durchbohrt die fascia brachii in der Gegend des septum intermusculare laterale, geht zur Haut der Hinterfläche des Vorderarms bis nahezu an das Handgelenk hinab. Fig. 561, 562, 565, 566.

Nerven und Blutgefässe der oberen Körperhälfte.

Nerven und Blutgefässe der oberen Extremität. (Forts.)

Fig. 563. Nerven und Blutgefässe der Beugefläche des Oberarms. (1/2)
Fig. 564. Das gleiche Bild wie Fig. 563, nur ohne Venen. (1/2)

Der Biceps brachii ist nach der lateralen Seite herumgelegt.

Arterie des Oberarms, *arteria brachialis.*

Sie ist die direkte Fortsetzung der art. axillaris (s. ob. p. 469) und läuft, von zwei venae brachiales und dem nervus medianus begleitet, unter der Oberarmfascie im sulcus bicipitalis medialis in die fossa cubitalis, wo sie auf der Insertionssehne des Brachialis, bedeckt von lacertus fibrosus liegt und sich in ihre beiden Endäste, art. ulnaris und art. radialis, teilt. Fig. 563—569. Ihre Aeste sind:

1. *a. profunda brachii*, entspringt vom Anfangsteil der a. brachialis und tritt mit dem nervus radialis zusammen zwischen caput mediale und caput longum Tricipitis in den sulcus nervi radialis. Verästelt sich hauptsächlich im Triceps. Fig. 563—566. Ihre Aeste sind:

a) *ramus deltoideus* zum gleichnamigen Muskel. Fig. 565, 566.

b) *a. collateralis radialis*, läuft mit dem nervus radialis im sulcus nervi radialis zwischen medialem und lateralem Tricepskopf. Ein mehr selbständiger dorsaler Ast kommt mit dem n. cutaneus antibrachii dorsalis am septum intermusculare laterale hervor und läuft an diesem entlang oberflächlich zum *rete articulare cubiti*, während der ventrale Ast den aus dem sulcus kommenden n. radialis volarwärts begleitet (verzweigt sich in den benachbarten Muskeln). Fig. 565, 566, 571, 573.

c) *a. collateralis media*, ist häufig die direkte Fortsetzung des Stammes; sie gräbt sich in die Substanz des caput mediale Tricipitis ein und läuft ebenfalls bis zum rete cubiti. Fig. 566.

2. *a. collateralis ulnaris superior*, entspringt dicht unterhalb der a. profunda brachii, läuft schräg gegen das septum intermusculare mediale hin, dann an diesem entlang, den n. ulnaris begleitend, hinter dem epicondylus medialis bis zum rete cubiti (verzweigt sich in den benachbarten Muskeln). Fig. 563—567.

3. *a. collateralis ulnaris inferior*, entspringt kurz oberhalb des epicondylus medialis, durchbohrt das septum intermusculare mediale, tritt dann zwischen Tricepssehne und humerus in die Tiefe zum rete cubiti (verzweigt sich in den benachbarten Muskeln). Kann die vorige z. T. ersetzen. Fig. 563, 564, 567—569.

4. *arteriae nutriciae humeri* und selbständige *rami musculares* namentlich zum Biceps und Brachialis. Fig. 563, 564.

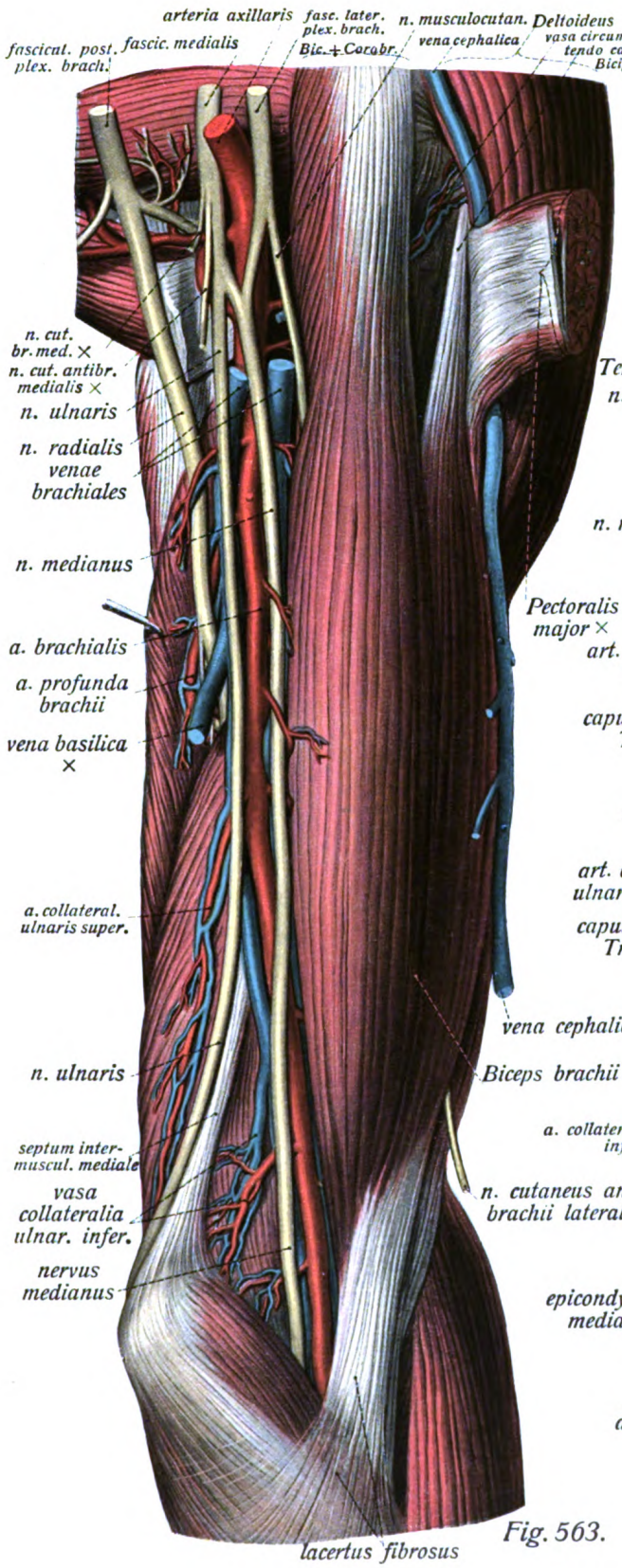

Fig. 563.

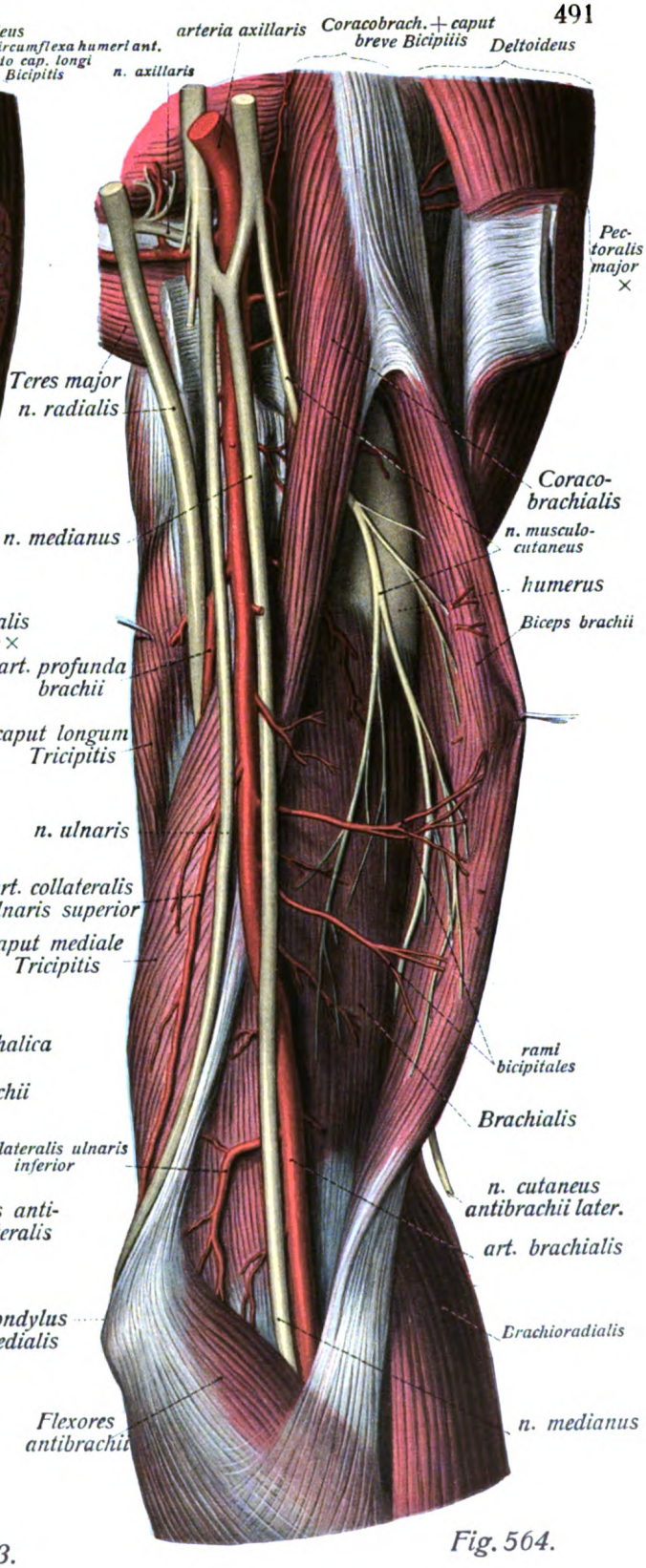

Fig. 564.

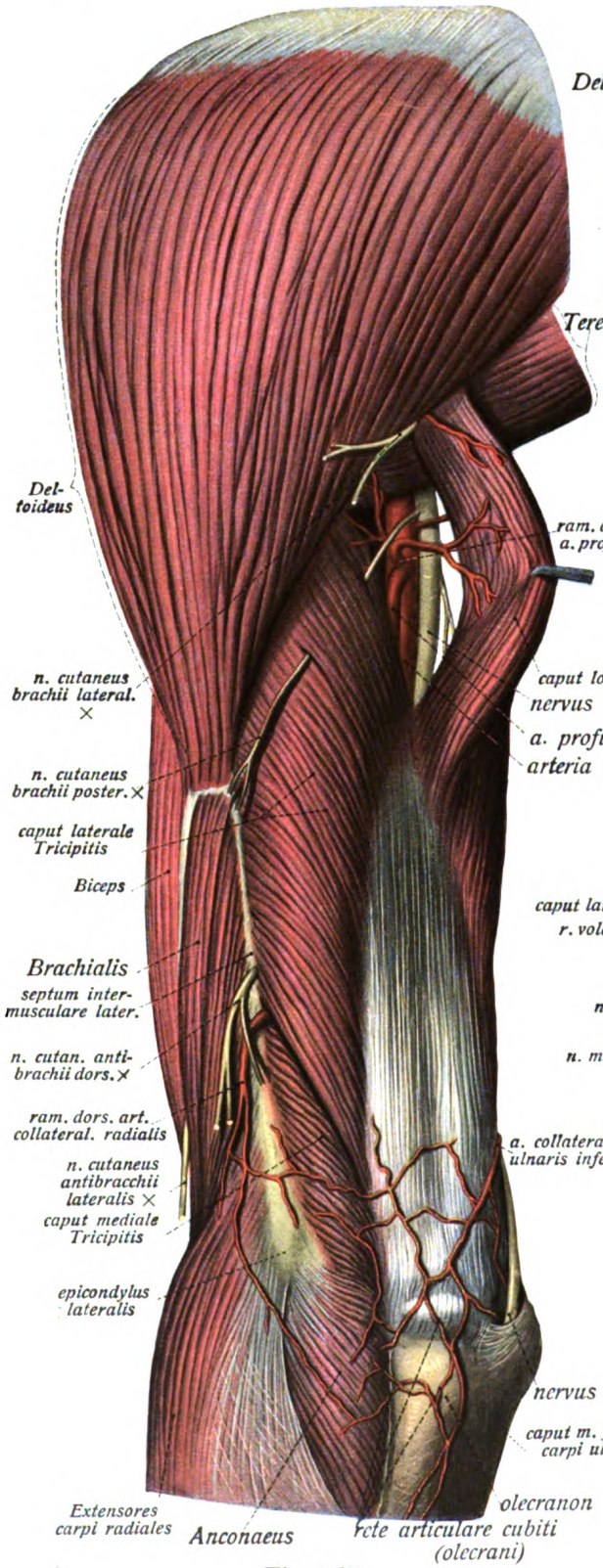

Fig. 565.

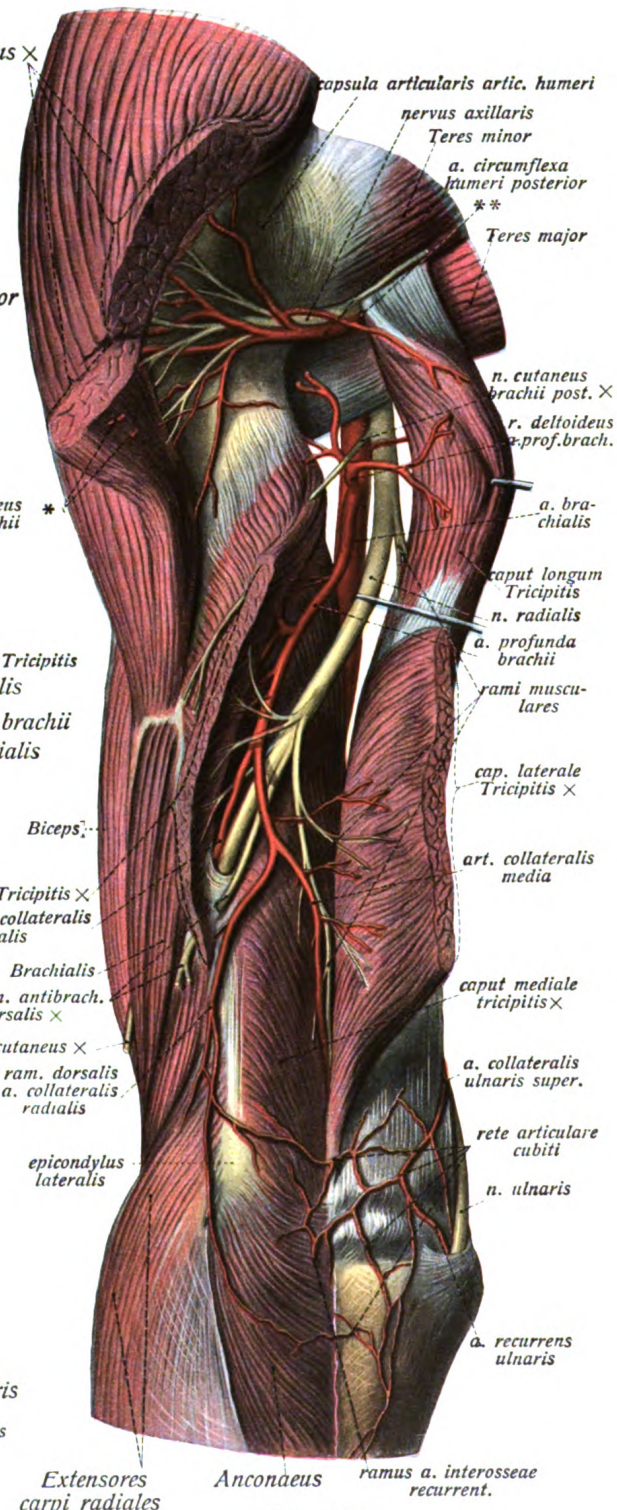

Fig. 566.

Nerven und Blutgefässe der oberen Körperhälfte.
Nerven und Blutgefässe der oberen Extremität. (Forts.)

Fig. 565. Nerven und Blutgefässe der Streckfläche des Oberarms (oberfl. Schicht.) (1/2)
Fig. 566. Nerven und Blutgefässe der Streckfläche des Oberarms (tiefe Schicht.) (1/2)

* = durchschnittene Zweige des ram. deltoideus arteriae profundae brachii.
** = laterale Achselmuskellücke.

---

nervus musculocutaneus

stammt vom lateralen Bündel des plexus brachialis, durchbohrt in der Regel den Coracobrachialis, gibt rami musculares an diesen ab, liegt dann zwischen Biceps und Brachialis, beide mit Muskelästen versehend und kommt als *n. cutaneus antibrachii lateralis* (s. ob. p. 488) am radialen Rande der Endsehne des Biceps zum Vorschein. Fig. 556—564.

---

nervus radialis.

Der *nervus radialis,* ein gemischter Nerv, der stärkste Nerv des Armes, stammt vom hintern Bündel des plexus brachialis, und liegt zunächst hinter der arteria brachialis, wendet sich dann mit der art. profunda brachii zwischen caput longum und caput mediale Tricipitis, weiter unten zwischen caput mediale und c. laterale Tricipitis, an die Hinterfläche des humerus (sulcus n. radialis). Er folgt dann dem Verlaufe des sulcus um die Hinterfläche des Oberarmbeins und kommt, vom ventralen Ast der a. collateralis radialis (s. ob. p. 490) begleitet, das septum intermusculare laterale durchbrechend, in die Furche zwischen Brachialis und Brachioradialis zu liegen, wo er sich in seine beiden Endäste, den schwächeren ramus superficialis, und stärkeren ramus profundus teilt. Fig. 563—567, 571.

Seine Aeste sind:

1. *nervus cutaneus brachii posterior* s. ob. p. 489.
2. *rami musculares* zu den drei Köpfen des Triceps und dem Anconaeus, zum radialen Teil des Brachialis und zum Brachioradialis und Extensor carpi radialis longus. Fig. 566—569.
3. *nervus cutaneus antibrachii dorsalis,* verlässt den sulcus n. radialis zusammen mit dem dorsalen Ast der art. collateralis radialis zwischen caput laterale und c. mediale Tricipitis (s. o. p. 490).
4. *ramus profundus,* der stärkere Endast, fast ganz motorisch, wendet sich, den Supinator durchbohrend, auf die Dorsalseite des Vorderarms, wo er mit der arteria interossea dorsalis zusammen zwischen oberflächlicher und den tiefen Schichten der Extensoren verläuft, rami musculares abgebend für den Extensor carpi radialis brevis, Supinator, Extensores digitorum communis und digiti V proprius, Extensores pollicis (longus et brevis), Extensor indicis und Abductor pollicis longus. Der rein sensible feine Endast, *nervus interosseus dorsalis,* zieht mit dem ram. dorsalis art. interosseae volaris zur Dorsalfläche des Handgelenkes herab. Fig. 567—573.
5. *ramus superficialis* ist schwächer als der profundus und fast rein sensibel. Er zieht am radialen Rande der arteria radialis, aber von ihr durch einen gewissen Zwischenraum getrennt, bedeckt vom Brachioradialis (diesen z. T. innervierend) nach abwärts, läuft dann im unteren Drittel des Vorderarms zwischen Sehne des Brachioradialis und Knochen auf die Dorsalfläche, durchbohrt die fascia antibrachii und versorgt unter Anastomosen mit den n. cutaneus antibrachii lateralis und n. ulnaris die radiale Seite der Haut des Handrückens bis zu den Basen der Endglieder. Fig. 560 bis 562, 567—575, 635.

Nerven und Blutgefässe der oberen Körperhälfte.
Nerven und Blutgefässe der oberen Extremität. (Forts.)

Fig. 567. Blutgefässe und Nerven der Beugefläche des Vorderarms (oberfl. Schicht). (1/2)
Lacertus fibrosus ist durchschnitten, der Brachioradialis zurückgelegt.

Fig. 568. Blutgefässe und Nerven der Beugefläche des Vorderarms (tiefe Schicht). (1/2)
Pronator teres, Palmaris longus, Flexor carpi radialis sind teilweise abgetragen, die Sehne des Flexor carpi ulnaris durchschnitten.
+ = Eintrittsstelle des ramus profundus nervi radialis in den Supinator.
* = caput ulnare Pronatoris teretis.
** = caput radiale Flexoris digitor. sublimis.

---

arteria radialis.

Entsteht in der Ellbeuge aus der Teilung der art. brachialis (s. ob. p. 490) und stellt deren schwächeren Ast dar. Sie läuft zunächst zwischen lacertus fibrosus und Endsehne des Biceps brachii, tritt dann an die ulnare Seite des ram. superficialis nervi radialis, wird wie dieser vom Brachioradialis bedeckt und läuft in der Furche zwischen diesem und den Beugern des Vorderarms (erst vor der Sehne des Pronator teres, dann zwischen Brachioradialis und Flexor carpi radialis gelegen) nach abwärts gegen das Handgelenk. Dabei liegt sie eine längere Strecke dem Flexor pollicis longus, eine kürzere dem Pronator quadratus auf, und wird im unteren Drittel des Vorderarms nicht mehr vom Brachioradialis, sondern nur von der fascia antibrachii bedeckt; liegt jetzt also sehr oberflächlich. Unterhalb des processus styloideus radii wendet sich die arteria radialis auf den Handrücken, unter der Sehne des Abductor pollicis longus und Extensor pollicis brevis hindurchtretend in die foveola radialis, um sich von dort aus zwischen den beiden Köpfen des Interosseus dorsalis I in die vola manus zur Bildung des arcus volaris profundus zu begeben. Fig. 566—571, 575, 577. Ihre Aeste sind:

1. *art. recurrens radialis*, vom Anfangsteil der Arterie, läuft proximalwärts und nach hinten über den Supinator, bedeckt von den Muskeln der Radialgruppe, gibt Aeste an die benachbarten Muskeln, anastomosiert mit dem ramus volaris der collateralis radialis und endet im rete cubiti. Fig. 567—569, 571.

2. *rami musculares* längs des Verlaufes am Vorderarm für die benachbarten Muskeln. Fig. 567—569.

3. *ram. volaris superficialis*, ein meist schwacher Ast, der von der Arterie abgeht, kurz bevor sie sich auf den Handrücken wendet. Sie läuft oberflächlich über den Daumenballen zum arcus volaris superficialis (s. u. p. 505). Fig. 567—569, 578, 579.

4. *ram. carpeus volaris*, ein dünner, nicht ganz konstanter Ast, der vom Endabschnitt des Verlaufes am Vorderarm ausgeht und zum rete carpi volare tritt. Fig. 579.

5. *ram. carpeus dorsalis* entspringt auf dem Handrücken und bildet mit anderen Aesten (s. u. p. 505) das rete carpi dorsale. Fig. 576, 577.

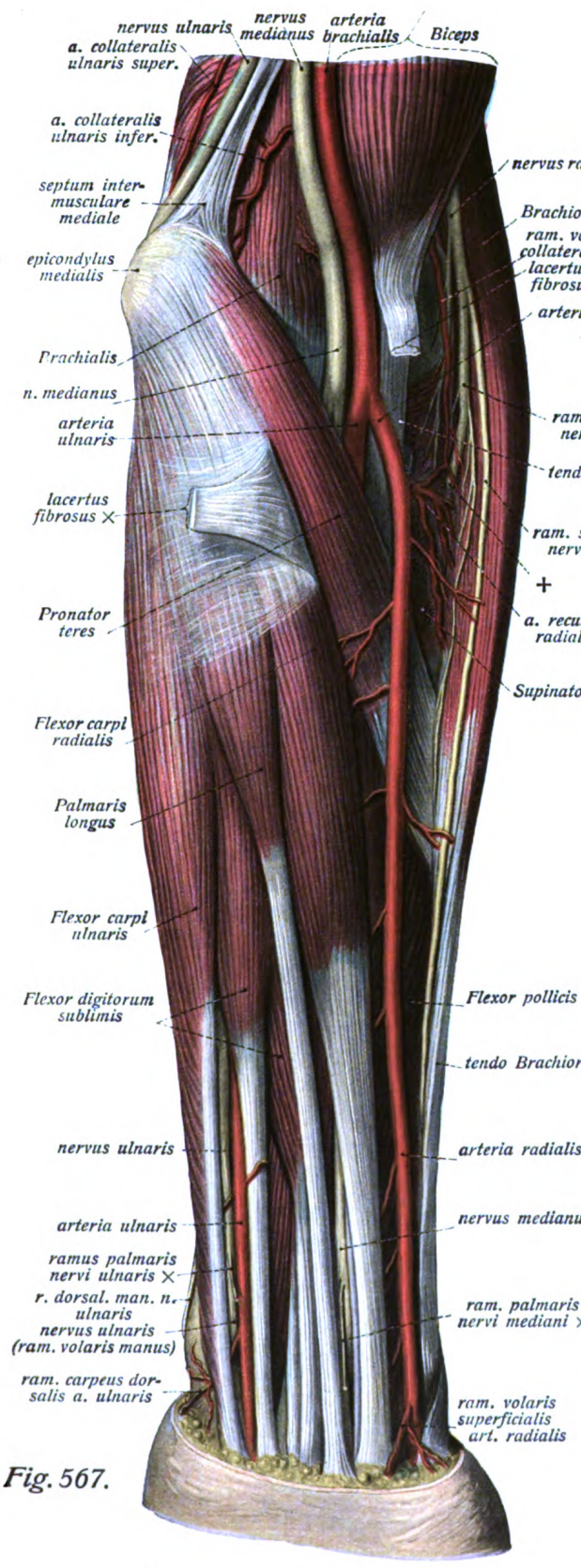

Fig. 567.

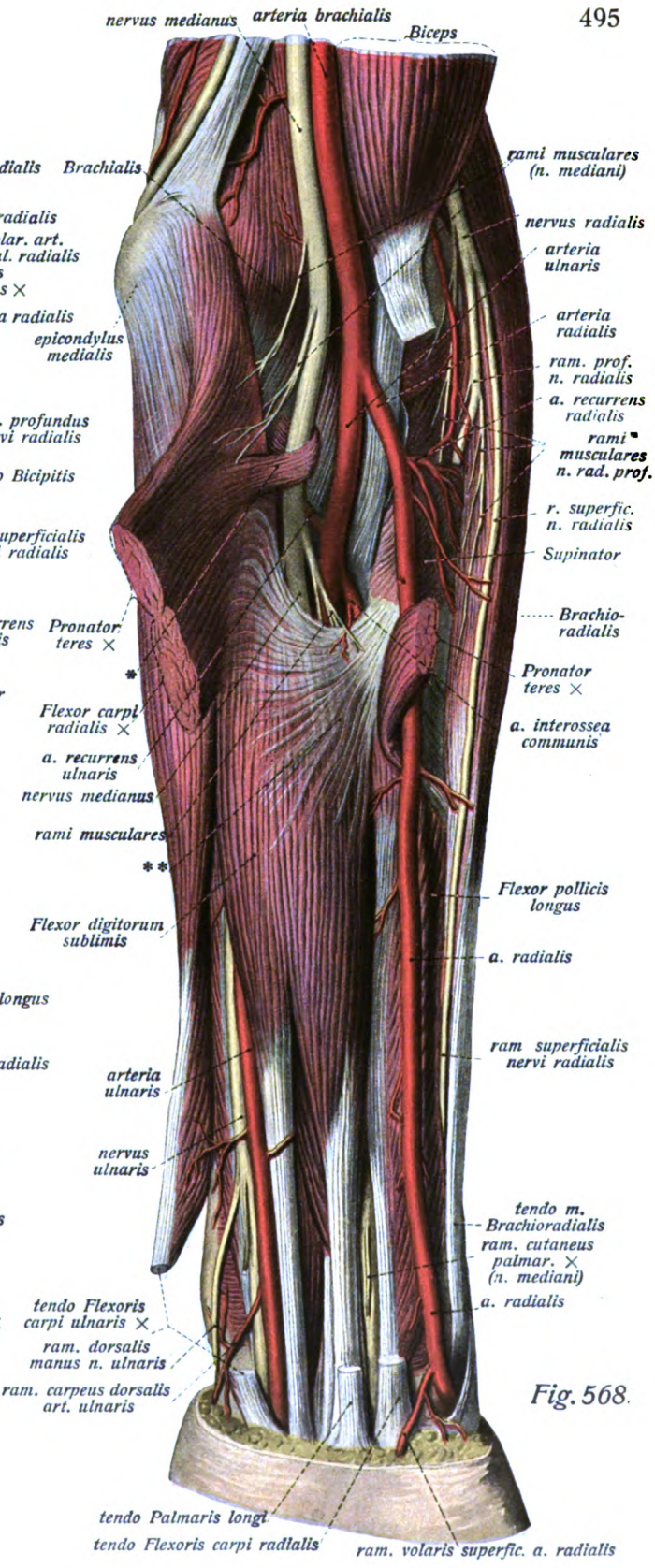

Fig. 568.

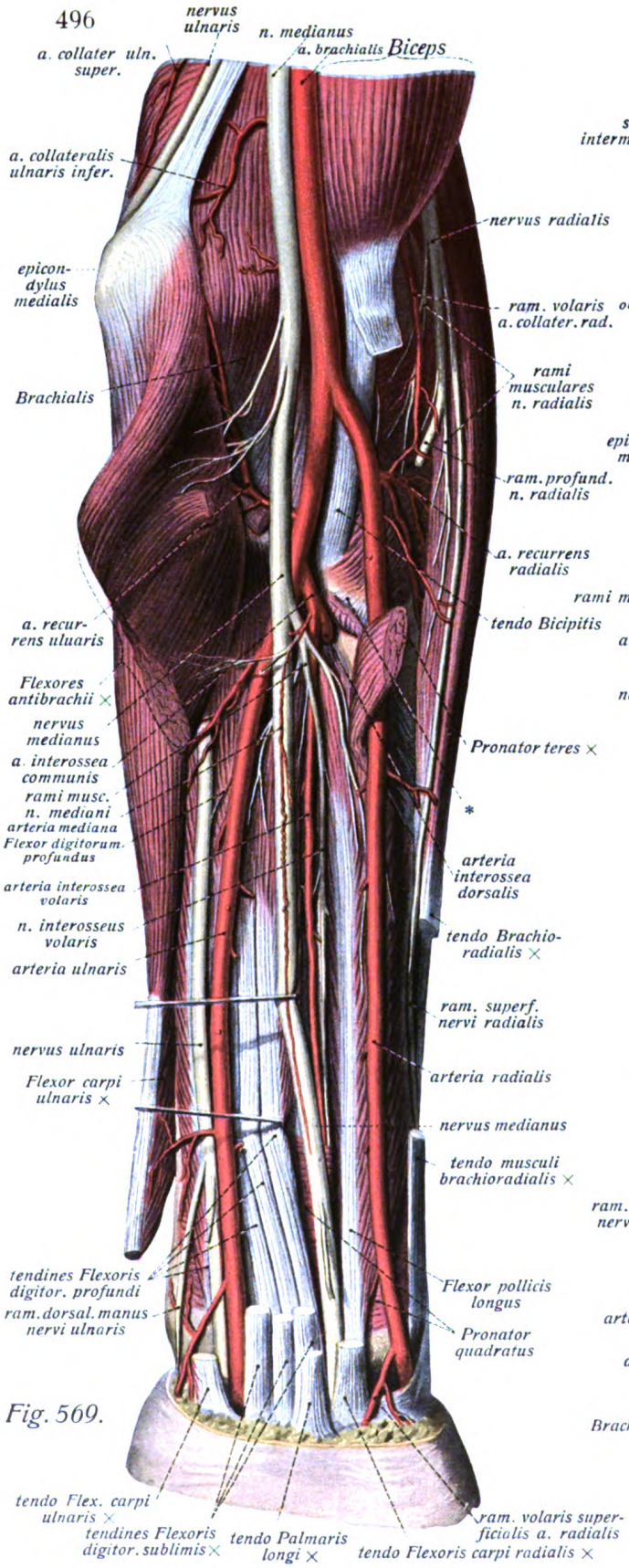

Fig. 569.

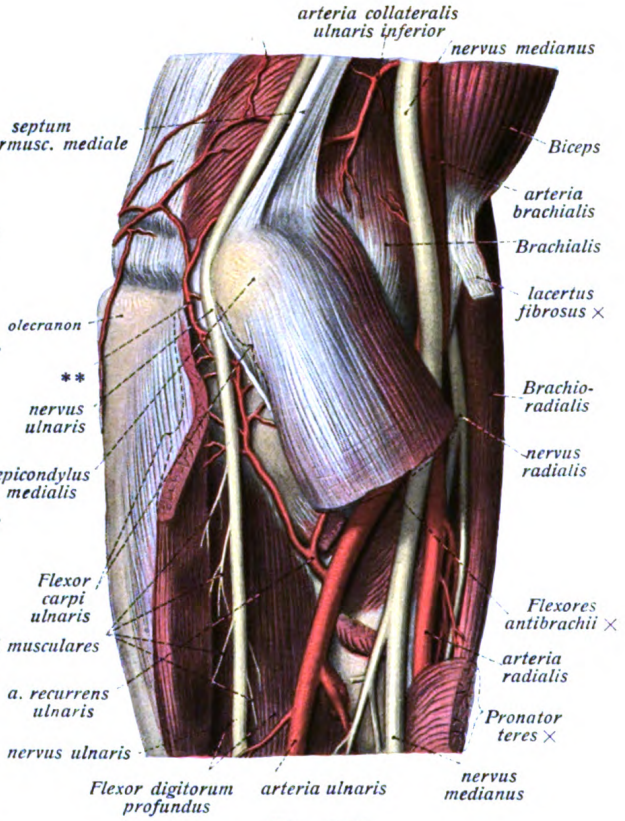

Fig. 570.

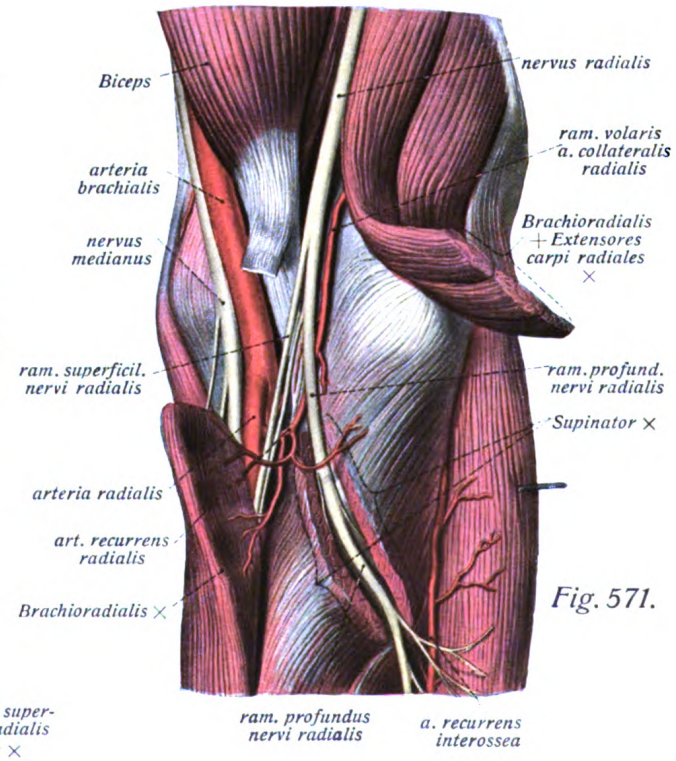

Fig. 571.

Nerven und Gefässe der oberen Körperhälfte.
Nerven und Gefässe der oberen Extremität. (Forts.)

Fig. 569. Tiefe Schicht der Nerven und Gefässe der Beugefläche des Vorderarms. (1/2)
Sämtliche Beuger und Pronatoren der oberflächlichen Schicht sind durchschnitten, nervus medianus und Flexor digitorum profundus beiseite gezogen.

Fig. 570. Gefässe und Nerven der Ulnarseite der Ellbogengegend. (1/2)
Die Beuger und Pronatoren des Vorderarms sind durchschnitten bezw. eingeschnitten.

Fig. 571. Gefässe und Nerven an der Radialseite der Ellbogengegend. (1/2)
Die Radialgruppe der Vorderarmmuskeln ist durchschnitten, der Supinator längs des ramus profundus nervi radialis gespalten.
*** = caput radiale des Flexor dig. sublimis (abgeschnitten). ** = Anastomose der art. recurrens ulnaris und art. collateralis ulnaris inferior.**

---

nervus medianus.

Entsteht gabelförmig vor dem Endteil der art. axillaris mit Wurzeln, die aus dem medialen und lateralen Bündel des plexus brachialis stammen. Am Oberarm liegt er zunächst an der lateralen Seite der art. brachialis, überkreuzt im unteren Drittel des Oberarms die Arterie und kommt nun an deren medialen Seite zu liegen, zieht mit dieser, vom lacertus fibrosus bedeckt, durch die Ellbeuge auf die Volarfläche des Vorderarms, begleitet ein kurzes Stück die Wurzel der art. ulnaris, geht zwischen caput humerale und ulnare des Pronator teres hindurch, läuft dann am Vorderarm, die art. ulnaris überkreuzend, zwischen oberflächlicher und tiefer Schicht der Flexoren und zieht mit den Sehnen dieser durch den canalis carpi in die vola manus, wo seine Endverästelung stattfindet. Fig. 556, 563, 564, 567, 571, 578, 579. Der n. medianus ist ein starker, gemischter Nerv, der am Oberarm keine Aeste abgibt. Seine Verzweigung beginnt in der fossa cubitalis und besteht aus:

1. *rami musculares*, vom oberen Drittel des Vorderarms zum Pronator teres, Flexor carpi radialis, Palmaris longus, Flexor digitorum sublimis, radialem Teil des Flexor digitorum profundus, Flexor pollicis longus und Pronator quadratus. Der zum letzteren gehende lange, dünne Ast, *nervus interosseus volaris*, läuft mit der art. interossea volaris auf der volaren Fläche der membrana interossea und enthält auch feine sensible Zweige. Fig. 567—569.

2. *ramus palmaris*, vom unteren Drittel des Vorderarms, lang, dünn, sensibel; durchbohrt oberhalb des Handgelenkes die fascia antibrachii und verzweigt sich in der Haut der Hohlhand. Fig. 562, 567, 568, 574, 578.

3. *ramus anastomoticus* zum *n. ulnaris*, ziemlich konstanter und mässig starker schräger Verbindungsast beider Nerven in der Hohlhand. Fig. 578.

4. *rami musculares* für den Thenar (mit Ausnahme des Adductor pollicis brevis und tiefen Kopfes des Flexor pollicis brevis). Fig. 574, 578, 579.

5. *nervi digitales volares communes* I—III, starke, sensible Aeste für die Volarseite der Finger (mit Ausnahme des kleinen Fingers und der Ulnarseite des Ringfingers), und *nervus digitalis volaris proprius I* (für den Radialrand des Daumens). Sie teilen sich in der Mitte der Hohlhand in je zwei *nervi digitales volares proprii*, nachdem sie kleine sensible Aeste zur Haut der vola manus abgegeben haben. Fig. 574, 578, 579.

Nerven und Blutgefässe der oberen Körperhälfte.
Nerven und Blutgefässe der oberen Extremität. (Forts.)

Fig. 572. Oberflächliche Schicht der Nerven und Blutgefässe der Streckfläche des Vorderarms. Extensor digitorum und digit. V sind etwas beiseite gezogen.

Fig. 573. Tiefe Schicht der Blutgefässe und Nerven der Streckfläche des Vorderarms. Extensor digitorum und digit. V sind stark nach der ulnaren Seite herübergeklappt, Extensor pollicis longus durchschnitten, Supinator längs des r. profundus n. radialis eine Strecke weit eingeschnitten.

Arteria ulnaris.

Entsteht in der fossa cubitalis als der stärkere Endast der art. brachialis (s. p. 490), wendet sich im leichten Bogen gegen die ulnare Seite der Volarfläche des Vorderarms, wo die Arterie auf den Ursprüngen des Flexor digitorum profundus und hinter dem n. medianus und der oberflächlichen Gruppe der Flexoren gelegen ist. Hier legt sie sich an die radiale Seite des n. ulnaris, bleibt aber im Gegensatz zur art. radialis vom Flexor digitorum sublimis und Flexor carpi ulnaris bedeckt. Erst im unteren Viertel des Vorderarms wird sie in der Furche zwischen den Sehnen beider Muskeln sichtbar, dicht neben dem n. ulnaris gelegen. Mit diesem läuft sie am radialen Rande des Erbsenbeins vorbei zwischen ligamentum carpi volare und -transversum und zunächst vom Palmaris brevis bedeckt auf die vola manus, wo sie den Hauptteil des arcus volaris superficialis bildet. Fig. 567—570. Ihre Aeste sind:

1. *aa. recurrentes ulnares*, in Ein- oder Zweizahl vom Anfangsteil des Stammes entspringend. Die vordere schwächere (oft Ast der folgenden) läuft volarwärts vom epicondylus medialis einher in proximaler Richtung zu den benachbarten Muskeln, die hintere geht auf die Dorsalseite des epicondylus, von den hier entspringenden Muskeln bedeckt, zum rete cubiti. cf. Fig. 568—570, 572.

2. *art. interossea communis*, der stärkste Ast der a. ulnaris, entspringt von der Hinterfläche der Arterie und teilt sich nach ganz kurzem Verlaufe (Fig. 568, 569) in die

a) *art. interossea volaris:* sie läuft zwischen Flexor digitorum profundus und Flexor pollicis longus auf der volaren Seite der membrana interossea nach abwärts, anfangs von den Rändern beider Muskeln bedeckt, gibt die meist schwache *art. mediana* zum gleichnamigen Nerven ab, sendet perforierende Aeste durch die Membran auf die Streckseite des Armes, tritt dann hinter den Pronator quadratus, versorgt diesen und durchbohrt die membrana interossea, um auf dem distalen Abschnitt der dorsalen Fläche der Haut zum rete carpi dorsale zu laufen. Fig. 569, 572, 573, 577.

b) *art. interossea dorsalis*, geht durch das spatium interosseum antibrachii (oberhalb der Membran) auf die Dorsalseite des Vorderarms und gibt hier die *art. interossea recurrens* ab, welche vor den Ursprüngen der oberflächlichen Strecker und dem Anconaeus zum rete cubiti zieht. Der Stamm der art. interossea dorsalis liegt zwischen oberflächlichen und tiefen Extensoren des Vorderarms, versorgt diese Muskeln und erreicht nur mit schwachen Endästen das rete carpi dorsale. Fig. 569, 572, 573.

3. *rami musculares* zu den benachbarten Muskeln. Fig. 569.

4. *ram. carpeus volaris*, schwach zu rete carpi volare. Fig. 579.

5. *ram. carpeus dorsalis*, entspringt oberhalb des Handgelenks, geht über die Dorsalseite des capitulum ulnae zur Handwurzel (rete carpi dorsale und art. dorsal. digit. V ulnaris). Fig. 576, 577.

6. *ram. volaris profundus* geht in Begleitung des ramus volaris profundus nervi ulnaris zwischen die Muskeln des hypothenar in die Tiefe der Hohlhand zum arcus volaris profundus (s. u. p. 505) Fig. 578, 579.

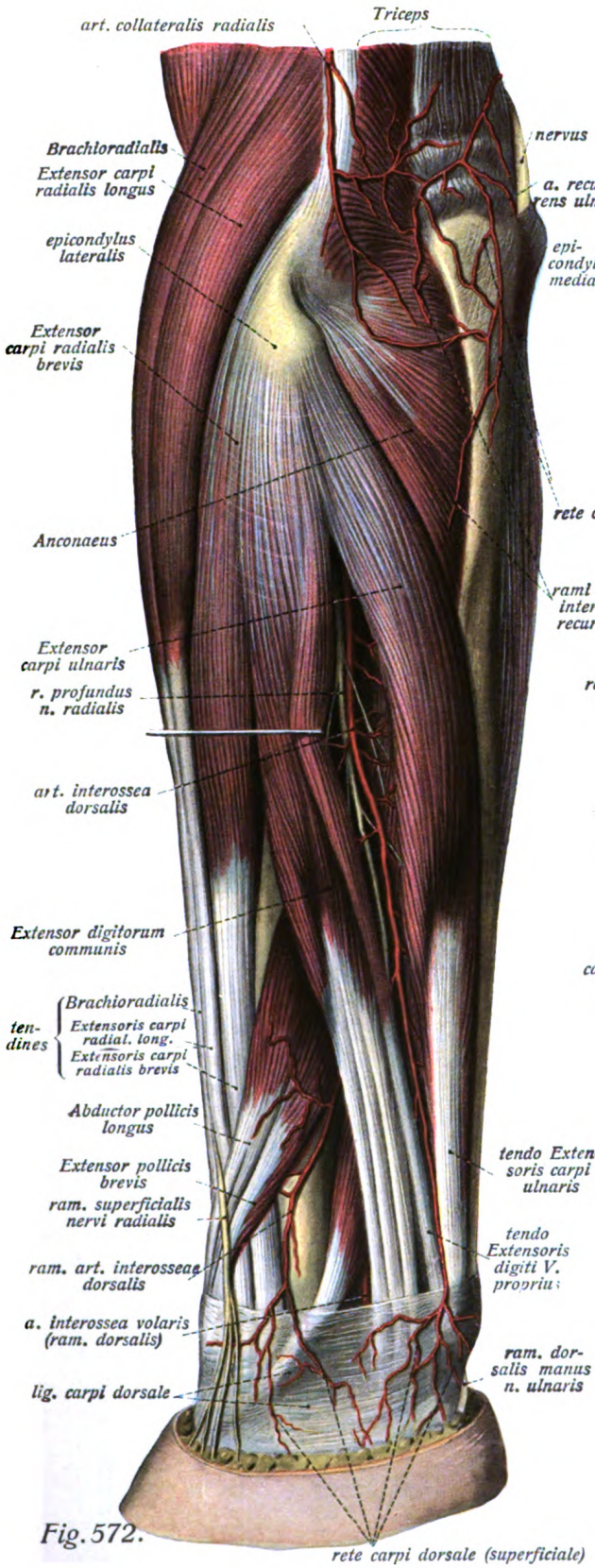

Fig. 572.

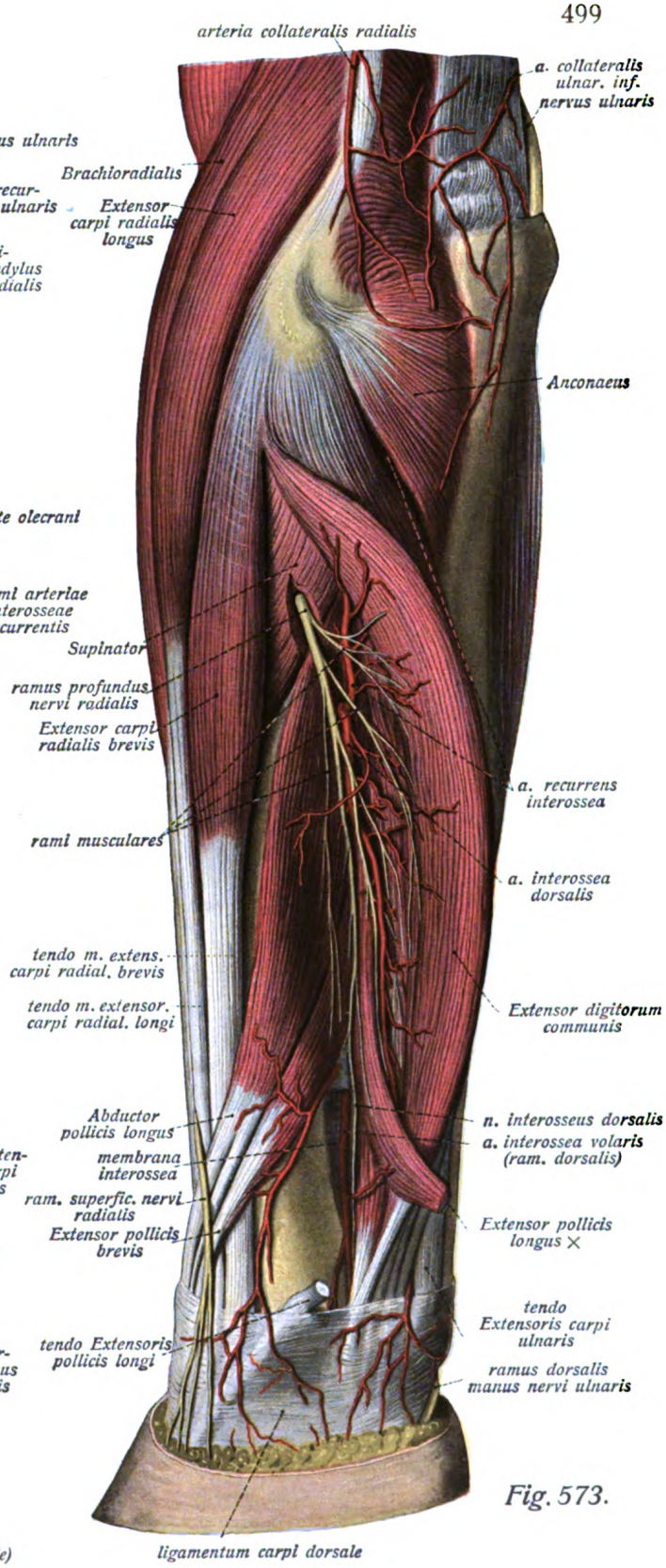

Fig. 573.

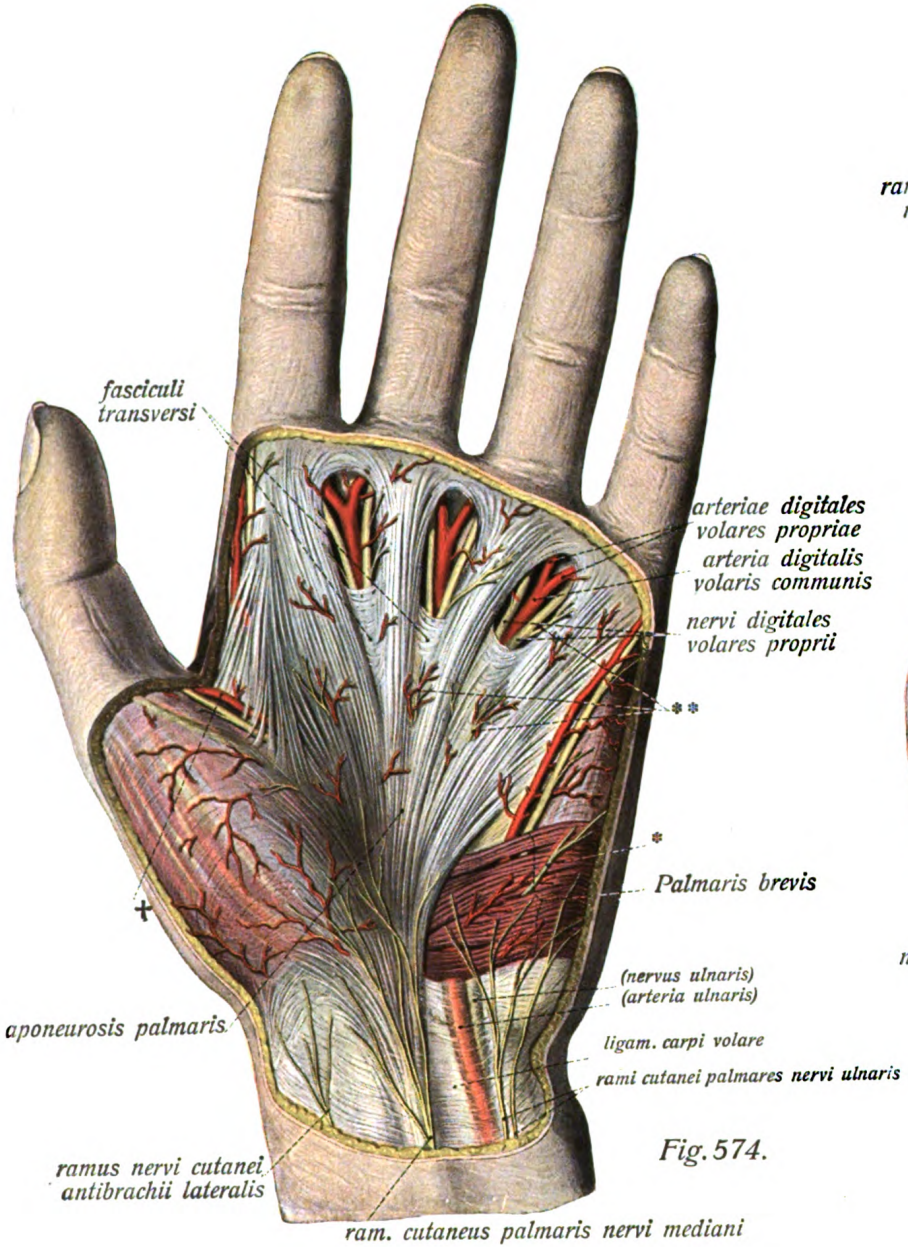

Fig. 574.

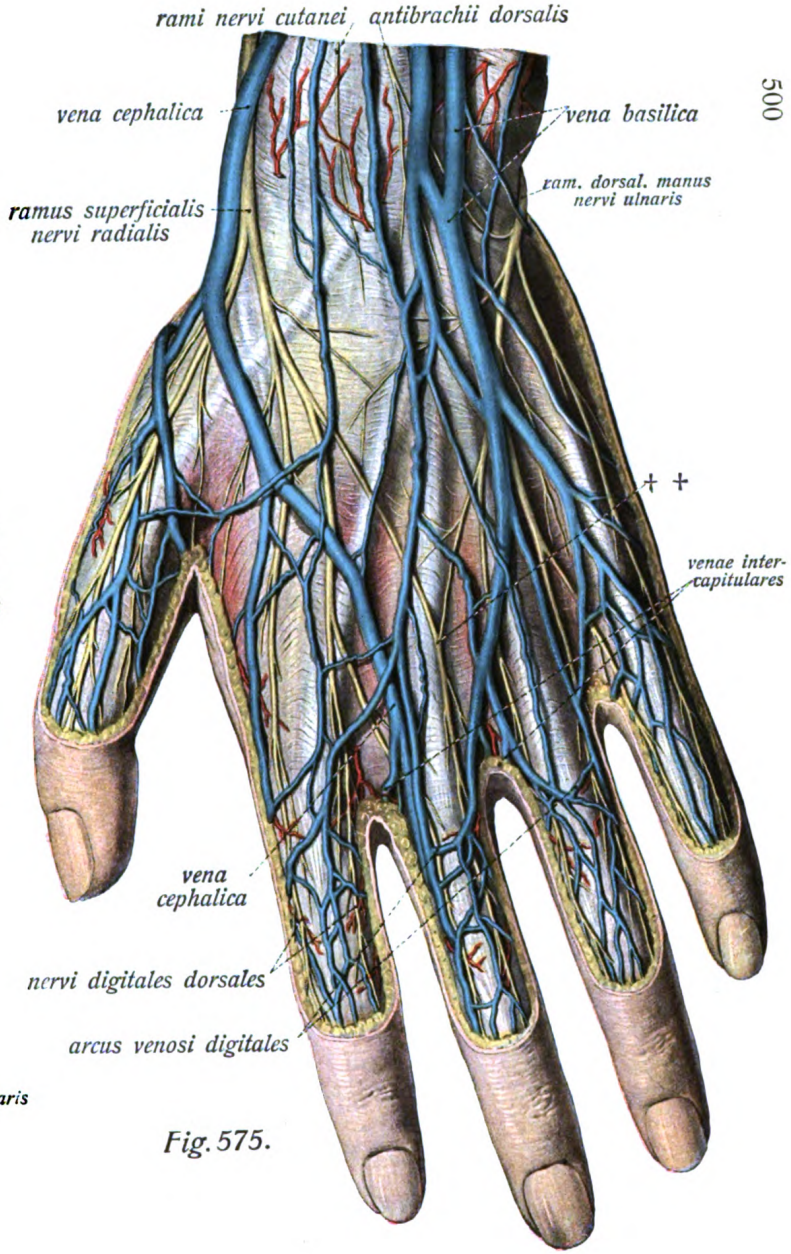

Fig. 575.

Nerven und Blutgefässe der oberen Körperhälfte. Nerven und Blutgefässe der oberen Extremität. (Forts.)

Nervus ulnaris.

Entsteht aus dem medialen Bündel des plexus brachialis als gemischter Nerv, liegt zunächst an der medialen Seite der arteria brachialis, wendet sich dann, je weiter distalwärts desto mehr von der Arteria ab gegen das septum intermusculare mediale hin, an dem er oberflächlich gelegen, entlangläuft, häufig in das septum selbst eingeschlossen und begleitet von der arteria collateralis ulnaris superior. Der Nerv tritt dann zwischen epicondylus medialis und olecranon in die Tiefe zwischen Flexor carpi ulnaris und Flexor digitorum profundus, gleichzeitig sich wieder volarwärts wendend. Hier erst beginnt seine Verästelung, indem er den ersteren Muskel ganz, den letzteren teilweise innerviert. Der Nerv legt sich nun dicht an die ulnare Seite der art. ulnaris (s. ob. p. 498), läuft mit dieser vom Vorderarm am Erbsenbein vorbei auf die Hohlhand, nachdem er einen Ast auf den Handrücken gesandt hat. Fig. 556, 563, 564, 567, 570. Seine Aeste sind:

1. *rami musculares* zum Flexor carpi ulnaris und ulnarem Teil des Flexor digitorum profundus. Fig. 570.

2. *ramus cutaneus palmaris,* schwach, durchbohrt im unteren Viertel des Vorderarms die Fascie, zur ulnaren Seite der Haut der vola manus. Fig. 560, 567.

3. *ramus dorsalis manus* zieht oberhalb des capitulum ulnae zwischen dem Knochen und der Sehne des Flexor carpi ulnaris zur Dorsalseite der Hand, durchbohrt die Fascie, verzweigt sich im Bereiche der ulnaren Seite des dorsum manus und mit *nervi digitales dorsales* auf der ulnaren Hälfte der Dorsalseite der Finger; anastomosiert konstant mit dem ram. superficialis nervi radialis. Fig. 567—569, 572, 573, 575, 635.

4. *ramus volaris manus*, der eigentliche Endast des ganzen Nerven, läuft mit der arteria ulnaris unter dem Palmaris brevis hinweg, durch diesen Aeste zu Haut schickend (Fig. 574) und spaltet sich in den fast rein motorischen tiefen und rein sensiblen oberflächlichen Hohlhandast. Fig. 578.

a) *ramus (volaris) superficialis* gibt den *n. digitalis volaris proprius ulnaris* für den 5. Finger ab und läuft, bedeckt von der aponeurosis palmaris und durch Anastomose mit dem n. medianus verbunden, zum Interstitium zwischen 4. und 5. Finger, wo er sich in die *nervi digitalis volaris proprii* für diese beiden Fingerränder spaltet. Fig. 578, 635.

b) *ramus (volarus) profundus,* dringt mit dem ram. volaris profundus der art. ulnaris zwischen den Muskeln des hypothenar in die Tiefe der Hohlhand, um ausser diesen den Adductor pollicis, sämtliche Interossei und den tiefen Kopf des m. flexor pollicis brevis zu versorgen, feine sensible Zweige zu den Fingergelenken abgebend. Fig. 579.

Fig. 574. Oberflächliche Nerven und Blutgefässe der vola manus. (3/8) *=Hautast des nervus ulnaris. ** = volare Hautäste des n. medianus und n. ulnaris. + = arteria digitalis (volaris) pollicis.

Fig. 575. Oberflächliche Nerven und Venen des Handrückens. (3/8) ++ = Anastomose zwischen n. ulnaris und n. radialis.

Nerven und Blutgefässe der oberen Körperhälfte.

Nerven und Blutgefässe der oberen Extremität. (Forts.)

Tiefe Venen der oberen Extremität, *venae profundae s. comitantes extremitatis superioris.*

Die tiefen Venen der oberen Extremität verlaufen als Begleitvenen der gleichnamigen Arterien in doppelter Zahl, in Gestalt des *arcus venosus volaris profundus* und *arcus venosus volaris sublimis* beginnend und mit den *venae brachiales,* aus denen die vena axillaris entsteht, endend. Durch mehrfache Anastomosen (*venae intercapitulares* etc.) hängen sie mit den oberflächlichen Venen (s. ob. pag. 486, 487) zusammen, ferner stehen sie während ihres Verlaufes neben den Arterien untereinander vielfach in Anastomose.

Arteriennetze der oberen Extremität, *retia articularia extremitatis superioris.*

1. *rete acromiale,* oberflächlich auf dem acromion scapulae zwischen Haut und Periost gelegen. Es wird gebildet durch die Anastomosen folgender Arterien: 1. ramus acromialis art. thoracoacromialis. 2. ramus acromialis art. transversae scapulae. Fig. 557.

2. *rete articulare cubiti,* liegt teils oberflächlich zwischen Haut und olecranon bezw. Tricepsehne (rete olecrani), grösstenteils tief, zwischen letzterer und der Dorsalfläche des Ellbogengelenkes. Es wird von folgenden Arterien gebildet: a) proximo-distalwärts laufend: 1. a. collateralis radialis. 2. a. collateralis media, beide aus der art. profunda brachii. 3. (nicht konstant) art. collateralis ulnaris superior. 4. art. collateralis ulnaris inferior, beide aus der art. brachialis. b) distoproximalwärts laufend: 1. art. recurrens radialis aus der art. radialis. 2. art. recurrentes ulnares (1—2) aus der art. ulnaris. 3. art. interossea recurrens aus der art. interossea dorsalis. Fig. 572, 573.

Fig. 576. Arterien des dorsum manus (oberflächliche Schicht). (2/3) Die Fascie ist entfernt.

Fig. 577. Arterien des dorsum manus und des unteren Endes des dorsum antibrachii. (2/3)
Die Sehnen der Extensoren mit Ausnahme des Abductor poll. longus und Extensor pollicis brevis sind durchschnitten und teilweise abgetragen, das ligamentum carpi dorsale grösstenteils eröffnet und teilweise weggenommen; der Interosseus dorsalis I durchschnitten.
* Zweig der volaren Fingerarterien. ** Zweige der volaren Fingernerven, auf der Dorsalseite umbiegend.
+ Eintrittsstelle des Endastes der arteria radialis in die Hohlhand.

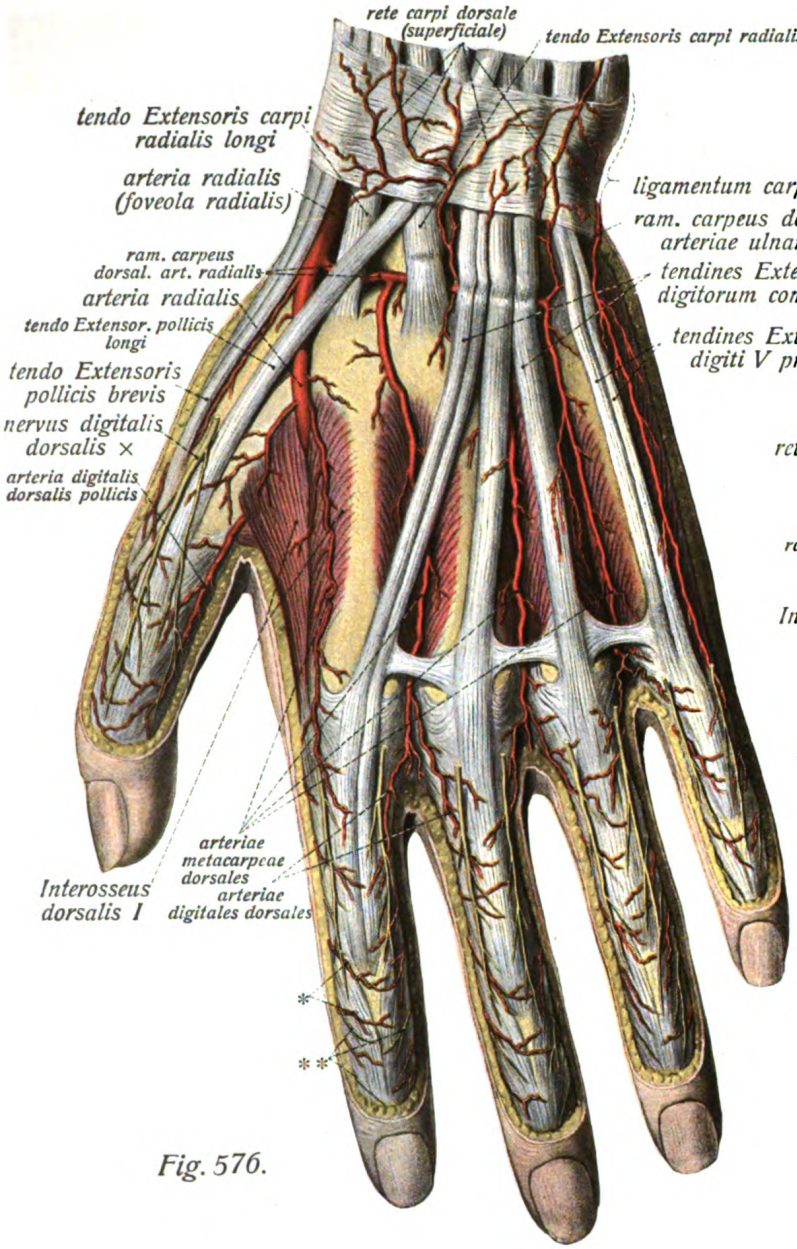

Fig. 576.

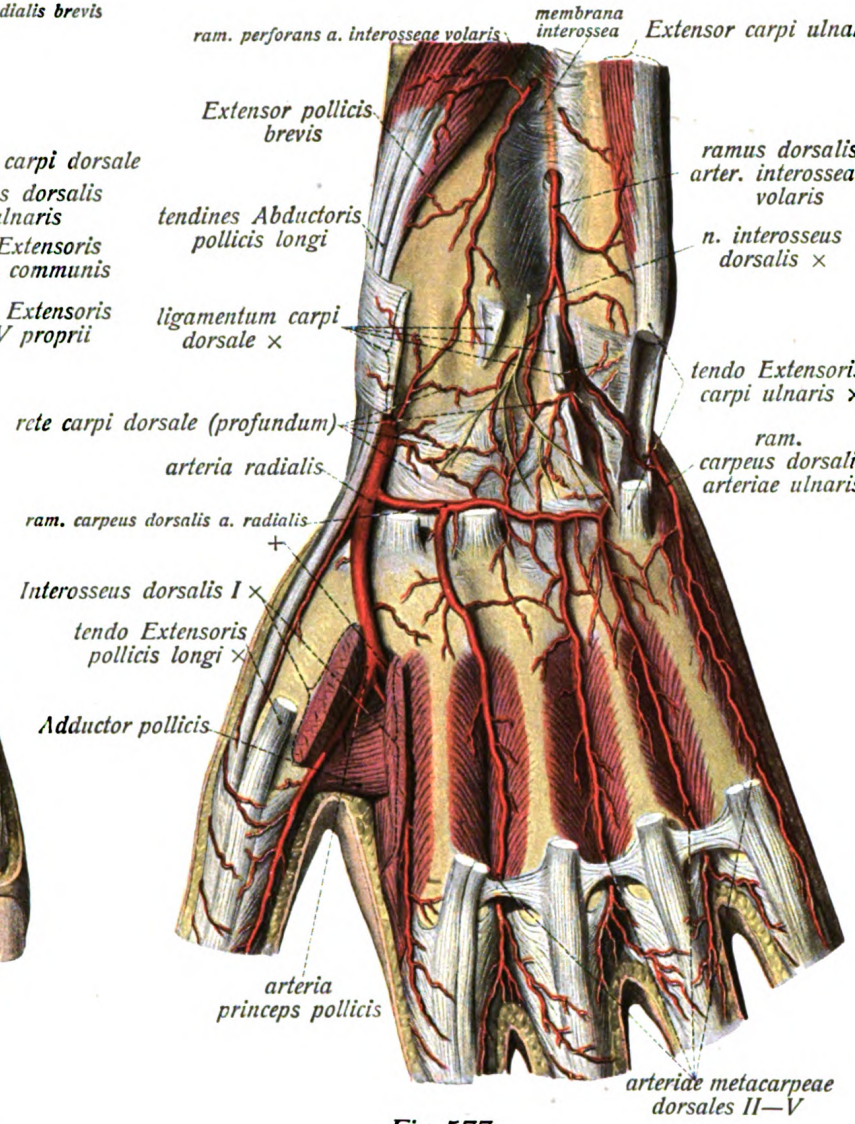

Fig. 577.

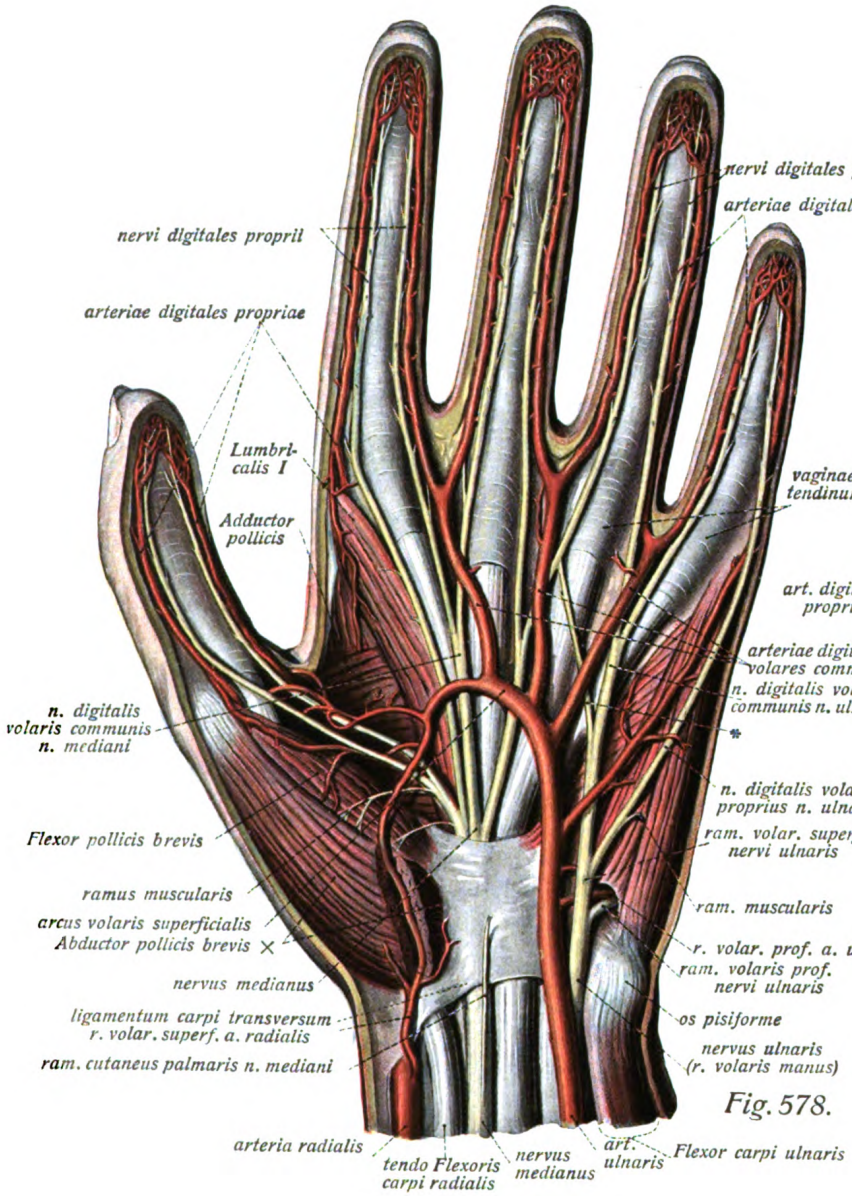

Fig. 578.

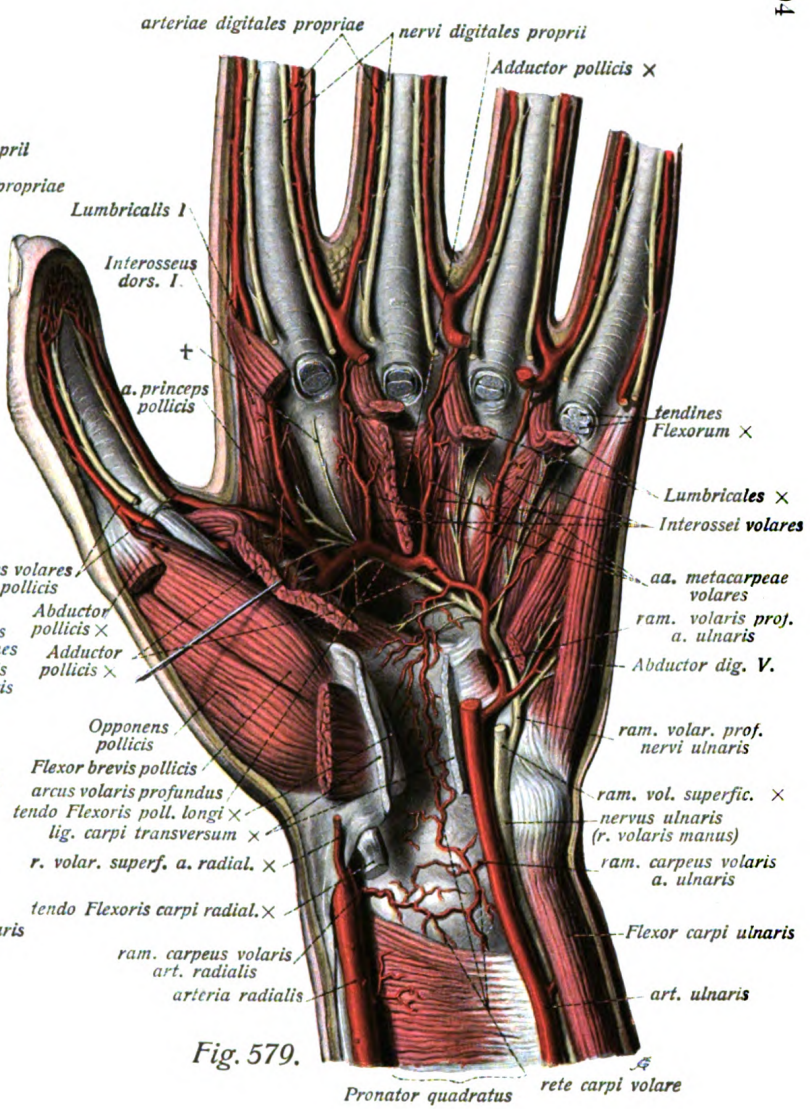

Fig. 579.

Nerven und Gefässe der oberen Körperhälfte.
Nerven und Gefässe der oberen Extremität. (Forts.)

Arteriennetze der oberen Extremität. (Forts. von p. 501.)

3. *rete carpi dorsale*, z. kl. T. oberflächlich zwischen ligamentum carpi dorsale und Haut, z. gr. T. tief zwischen lig. carpi dorsale und Dorsalfläche der Handgelenke gelegen. Es wird von folgenden Arterien gebildet: 1. ramus carpeus dorsalis art. radialis, 2. ram. dorsalis art. interosseae volaris, ferner vom 3. ramus carpeus dorsalis art. ulnaris, und 4. (in der Regel nur im oberflächlichen Abschnitt) von den Endästen der art. interossea dorsalis. Aus dem Netze gehen hervor 3 (4) *arteriae metacarpeae dorsales*, welche 6 (7) *arteriae digitales dorsales* liefern, während die 3 radialen arteriae digitales dorsales aus der art. radialis direkt stammen. Fig. 575—577.

4. *rete carpi volare*, viel schwächer als das dorsale, liegt in der Tiefe des canalis carpi auf der Volarfläche der Handgelenke. Es wird von folgenden kleinen Arterienästen gebildet: 1. ramus carpeus volaris der arteria radialis, 2. ram. carpeus volaris der art. ulnaris, 3. volare Endäste der art. interossea volaris, 4. rückläufige Aeste vom arcus profundus. Fig. 579.

Oberflächlicher Hohlhandbogen, *arcus volaris superficialis*

entsteht aus dem Endast der arteria ulnaris und dessen Anastomose mit dem ram. volaris superficialis art. radialis, ist distalwärts konvex, liegt zwischen aponeurosis palmaris und Schleimscheide der Flexorensehnen, etwa in der Mitte der Länge der Hohlhand. Von seiner Konvexität gehen die *arteriae digitales volares communes* II—IV aus, welche sich in *arteriae propriae* für die 6 zugehörigen Fingerränder spalten, während die a. propria ulnaris dig. V selbständig von der a. ulnaris, die 3 radialen aa. propriae von der a. princeps pollicis stammen. Fig. 578.

Endast der *a. radialis* und tiefer Hohlhandbogen, *arcus volaris profundus.*

Die a. radialis spaltet sich bei ihrem Eintritt in die vola manus (s. ob. p. 494) in die a. princeps pollicis und den Hauptzweig zum arcus profundus.

Die *a. princeps pollicis* teilt sich zwischen den Muskeln des thenar in die *a. digitalis volaris propria radialis pollicis* und in einen kurzen Stamm die *art. digitalis volaris I*, welche die angrenzenden Ränder von Daumen und Zeigefinger versorgt. Sie stellt eine arteria metacarpea volaris I dar. Fig. 579.

Der *arcus volaris profundus* wird gebildet von der Anastomose des Endastes der art. radialis mit dem ramus volaris profundus a. ulnaris, liegt weiter proximalwärts als der oberflächliche Bogen, ist weniger konvex als dieser, aber länger und mit gleichgerichteter Konvexität, und liegt zwischen Interossei volares und Schleimscheide der Flexorensehnen (nebst Adductor pollicis). Aus ihm gehen ausser kleinen Aesten zum rete carpi volare 3 *arteriae metacarpeae volares* (II—IV) hervor, welche sich in den Interossei verzweigen und in der Gegend der capitula oss. metacarpalium mit den arteriae digitales volares communes anastomosieren. Fig. 579.

Fig. 578. Nerven und Arterien der Hohlhand, mittlere Schicht. (2/3) Die Palmaraponeurose ist entfernt, der Abductor pollicis br. längs des ram. volaris superf. art. radialis gespalten. * = Anastomose zwischen n. medianus und n. ulnaris.

Fig. 579. Nerven und Arterien der Hohlhand, tiefe Schicht. (2/3) Abductor und Adductor pollicis und Flexor digit. V sind durchschnitten, die Sehnen der Flexoren, nervus medianus, ram. volaris superficialis nervi ulnaris und der arcus volaris superficialis sind entfernt. + = Gelenkast des ram. prof. n. ulnaris.

Nerven und Blutgefässe der oberen Körperhälfte.
Nerven und Blutgefässe des Kopfes.

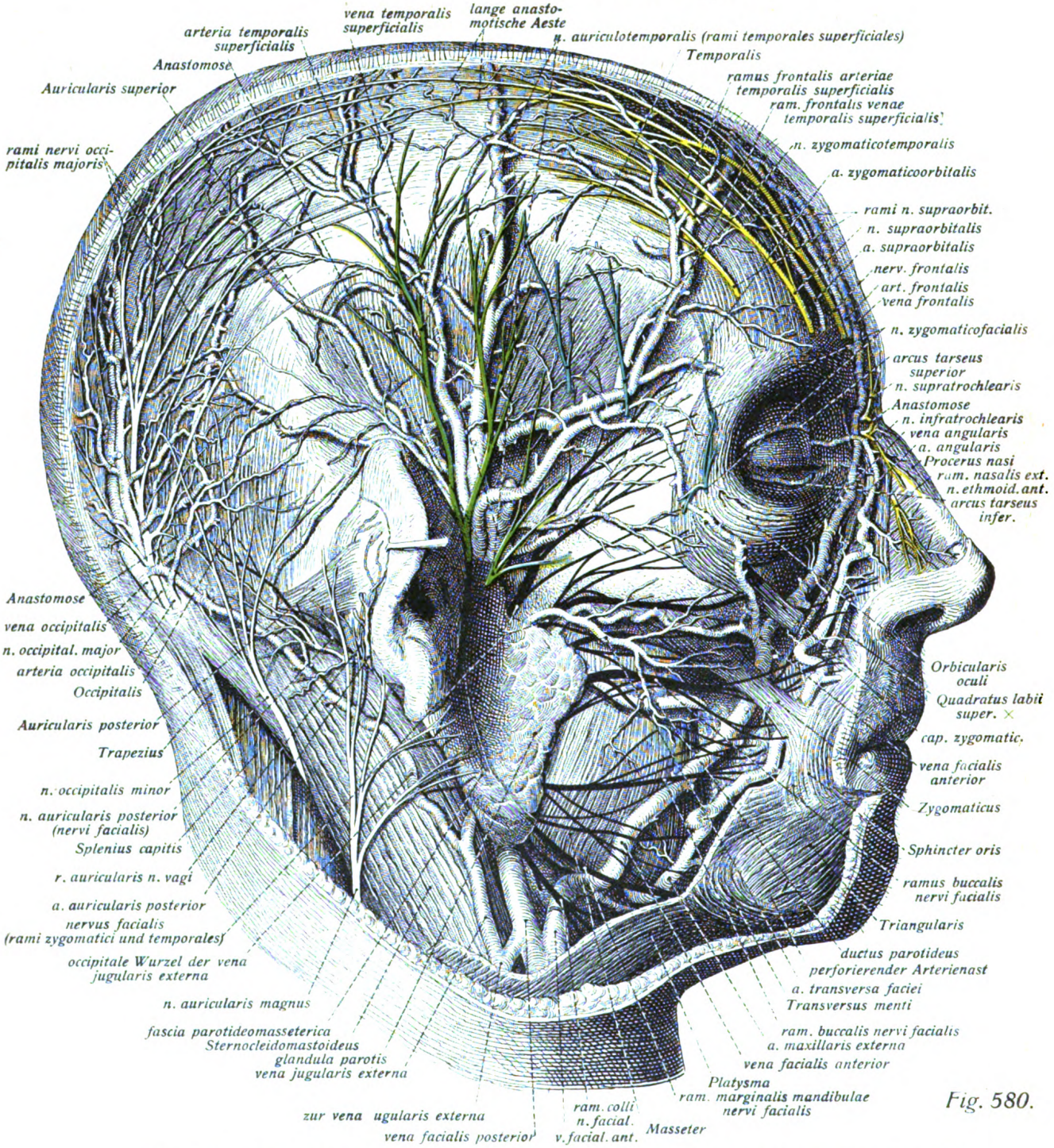

Fig. 580.

Fig. 580 u. 581. Oberflächliche Nerven und Gefässe des Kopfes. (2/3) In Fig. 580 sind die Facialisäste schwarz, Cervicalnerven weiss, Zweige des I. Trigeminusastes gelb, die des II. blau, die des III. grün dargestellt. Ein Stück Platysma ist weggenommen, der Quadratus labii superioris durchschnitten.

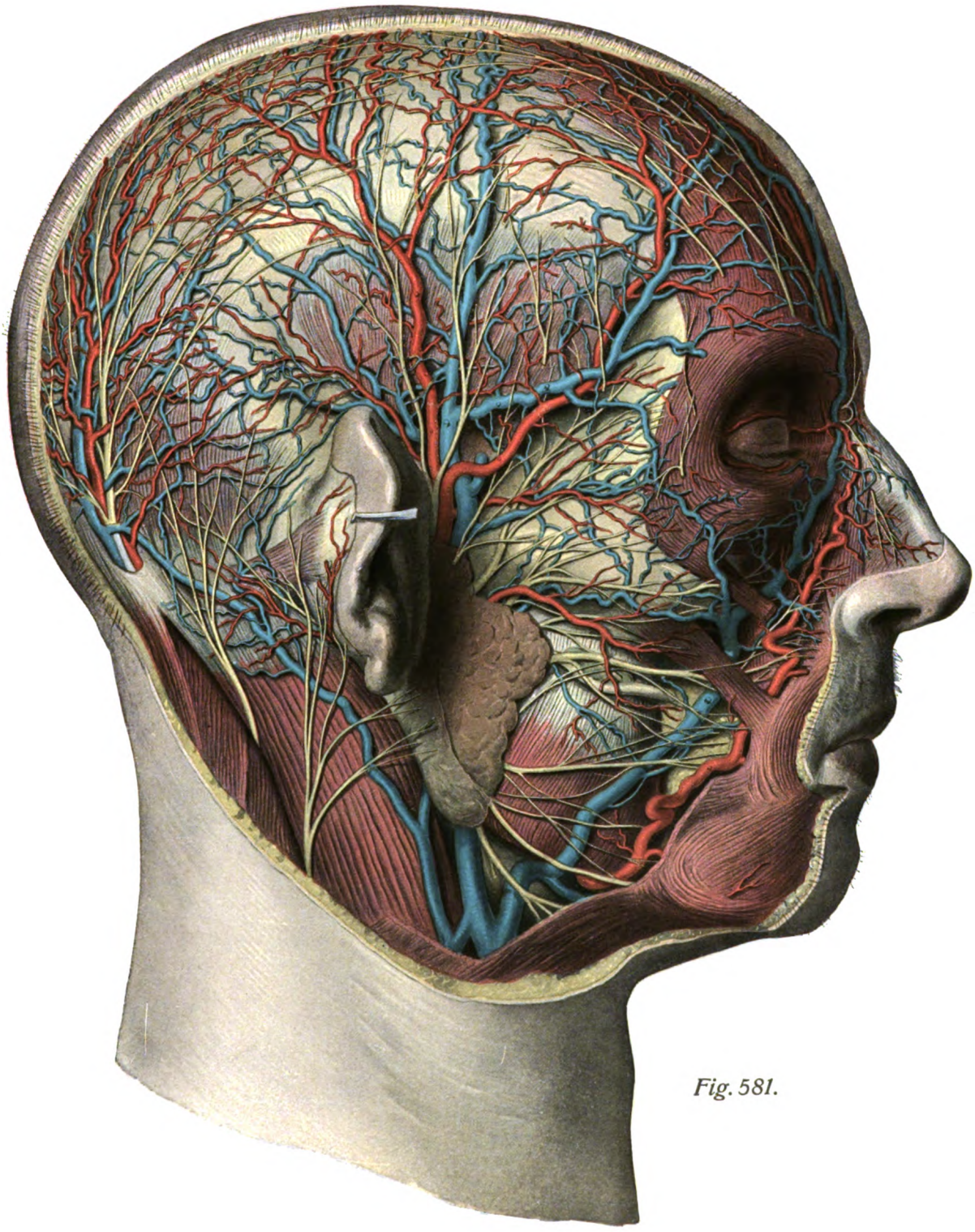

Fig. 581.

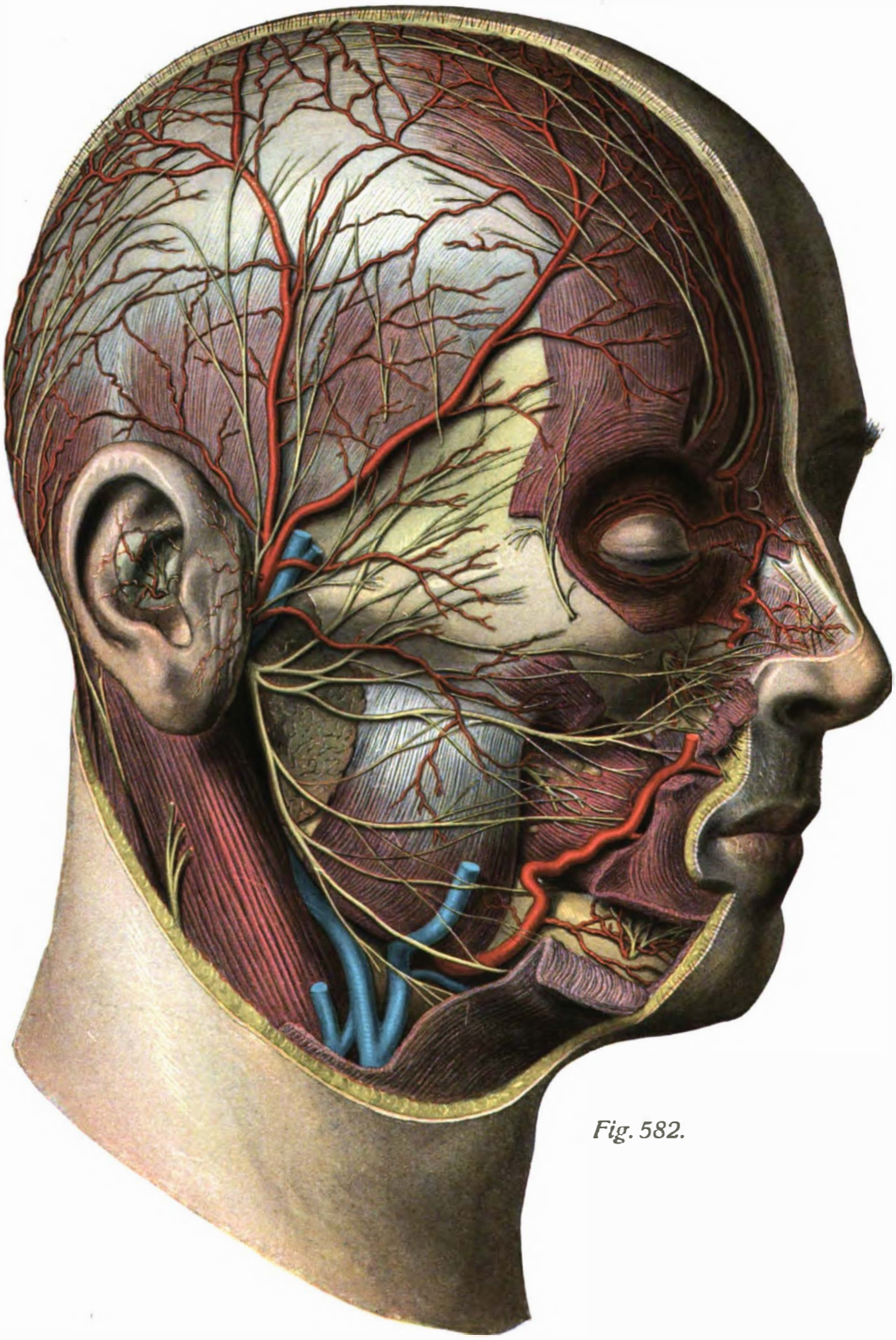

Fig. 582.

Generated on 2020-01-26 16:13 GMT / http://hdl.handle.net/2027/uc1.b4090079
Public Domain in the United States, Google-digitized / http://www.hathitrust.org/access_use#pd-us-google
Google

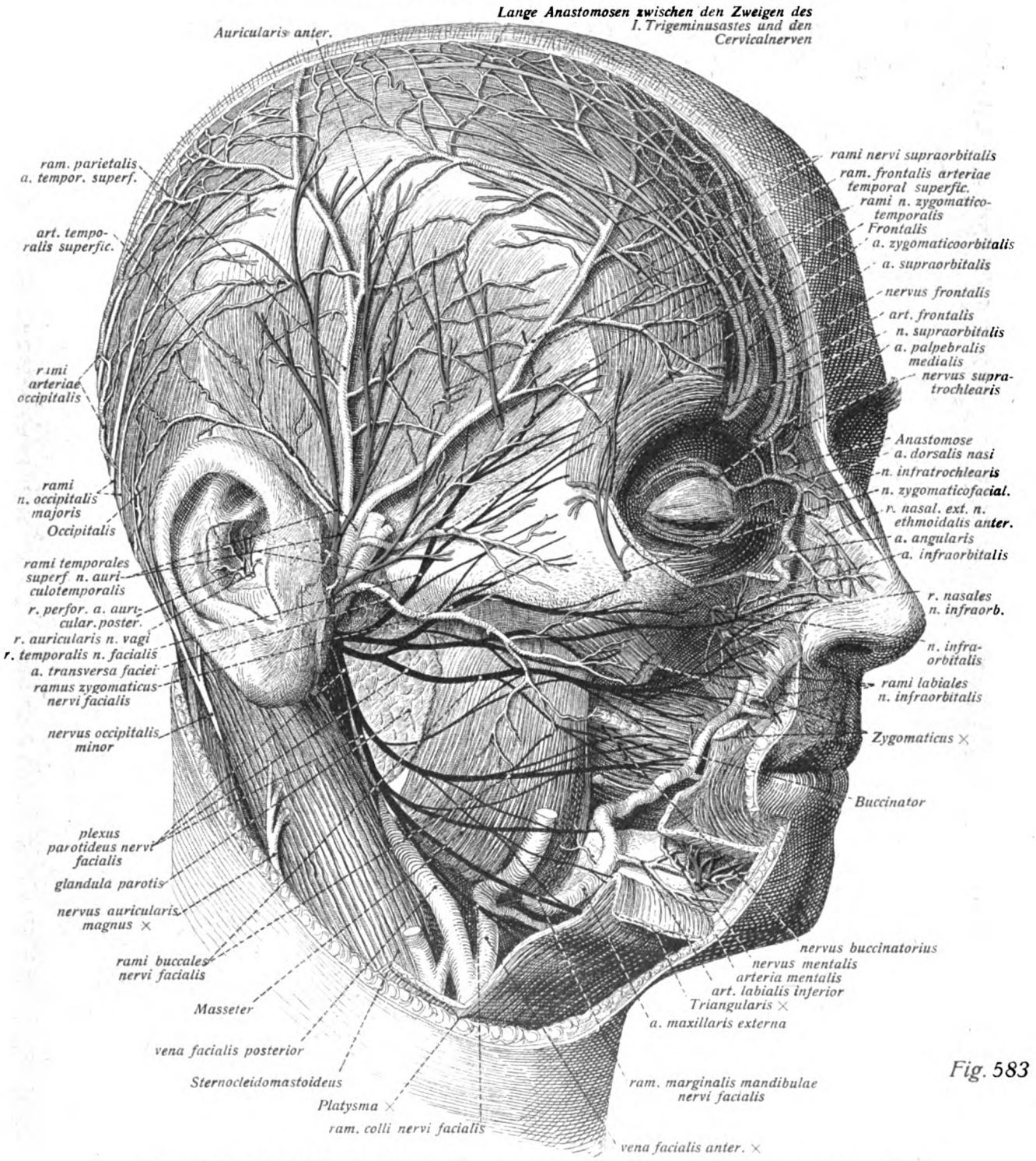

Fig. 583

Fig. 582 u. 583. Oberflächliche Nerven und Arterien des Gesichts, tiefere Lage.
Die glandula parotis ist grösstenteils entfernt, eine Reihe Gesichtsmuskeln teils durchschnitten, teils streckenweise gespalten oder teilweise abgetragen. Farben der Nerven wie in Fig. 580.

Nerven und Blutgefässe der oberen Körperhälfte. Nerven und Blutgefässe des Kopfes. (Forts.)

Die oberflächlichen Nerven des Gesichtes.

Sie kommen teils vom nervus facialis und sind die motorischen Zweige für die Gesichtsmuskeln, teils sind es sensible Nerven, welche — abgesehen vom r. auricularis n. vagi (s. u. p. 530) — von sämtlichen 3 Trigeminusästen stammen, ferner vom plexus cervicalis und von hinteren Aesten der Cervicalnerven.

I. *nervus facialis*, extrakranieller Teil (s. a. p 527), motorischer Gesichtsnerv, verlässt den Schädel durch das foramen stylomastoideum, läuft in leicht nach oben konkavem Bogen unterhalb des äussern Gehörgangs zwischen den Läppchen der glandula parotis, aber von der Hauptmasse der Drüse bedeckt, in mehrere anastomosierende Zweige (plexus parotideus) gespalten, zum vorderen Rand der Drüse, von wo seine Endzweige sich zu den Gesichtsmuskeln begeben. Fig. 580—584. Seine Aeste sind:

1. *nervus auricularis posterior*, entspringt kurz nach dem Austritt des Nerven aus dem foramen stylomastoideum, geht hinter dem Ohre einher zum Auricularis posterior und Occipitalis. Fig. 538, 580, 581, 584.

2. *ramus digastricus* zum hinteren Bauch des Muskels und zum Stylohyoideus. Fig. 584, 600.

Die folgenden Aeste stammen vom plexus parotideus:

3. *ramus colli* zum Platysma (anastom. mit n. cutaneus colli) Fig. 539, 540, 580—583.

4. *ramus marginalis mandibulae* längs des Unterkiefers zu den Muskeln von Kinn und Unterlippe. Fig. 580—583.

5. *rami buccales* quer über den Masseter zum Buccinator, Muskeln der Oberlippe, Nase und z. T. Orbicularis oculi. Fig. 580—583.

6. *rami zygomatici*, längs des Jochbogens mit der art. transversa faciei zu Zygomaticus, Orbicularis oculi u. a. Fig. 580—583.

7. *rami temporales* über die fascia temporalis hinweg zu Auricularis, Frontalis, Orbicularis oculi. Fig. 580—583.

II. sensible Nerven des Gesichtes.

a) aus dem *plexus cervicalis: n. auricularis magnus, n. occipitalis minor* (s ob. p. 453).

b) *n. occipitalis major* (s. ob. p. 482).

c) **Trigeminuszweige** (s. a. u. p. 522 ff).

α) vom 1. Ast: 1. *r. frontalis* zu Stirnhaut. Fig. 580—587.

2. *n. supraorbitalis* desgl. bis zum Scheitel (Anast. mit n. occipitalis major). Fig. 580—587.

3. *n. supratrochlearis, n. infratrochlearis* und deren Anastomose am inneren Augenwinkel. Fig 580—587.

4. *ram. nasalis externus n. ethmoidalis anter.* am Nasenrücken. Fig. 580—587.

β) vom 2. Ast: 1. *n. zygomaticus*, geht als *r. zygomaticofacialis* und *r. zygomaticotemporalis* durch das Jochbein bezw. die fascia temporalis hindurch zu der diese Teile bedeckenden Gesichtshaut. Fig. 580—584.

2. *n. infraorbitalis* tritt aus dem for. infraorbitale zur Nase, Augenlider, Lippen. Fig. 582—588, 599.

γ) vom 3. Ast: 1. *n. auriculotemporalis*, läuft mit der art. temporalis superficialis vor dem Ohre einher mit *rami temporales superficiales* zur Schläfenhaut. Fig. 580—587.

2. *n. buccinatorius*, den Buccinator durchbohrend, zur Wangenschleimhaut. Fig. 584—588.

3. *nervus mentalis* kommt aus dem foramen mentale hervor zu Kinn und Unterlippe. Fig. 582—587.

Fig. 584. Nerven und Gefässe der linken Kopfseite (3. Schicht.) (2/3)

Der Masseter ist in der Mitte durchschnitten und nach beiden Seiten zurückgeklappt, die beiden Blätter der fascia temporalis sind vom oberen Rand des Jochbogens zurückgeschlagen, glandula parotis und n. facialis vollkommen entfernt, mehrere Gesichtsmuskeln teilweise abgetragen, der canalis mandibularis eine Strecke weit aufgemeisselt. * = Anastomose zwischen n. supra- und infratrochlearis. ** = Wurzel der vena facialis posterior aus dem plexus pterygoideus.

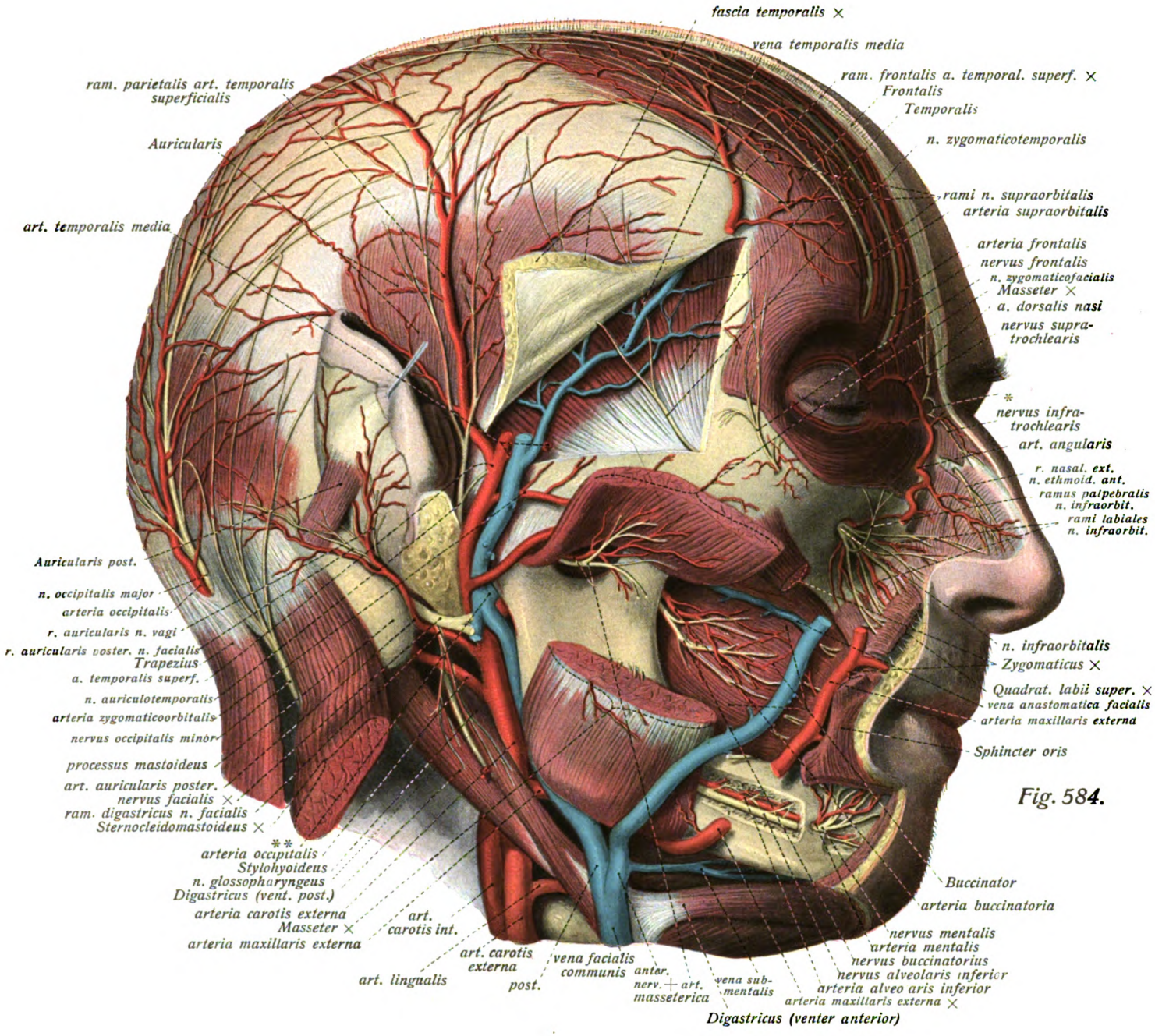
fascia temporalis ×
vena temporalis media
ram. frontalis a. temporal. superf. ×
Frontalis
Temporalis
n. zygomaticotemporalis
rami n. supraorbitalis
arteria supraorbitalis
arteria frontalis
nervus frontalis
n. zygomaticofacialis
Masseter ×
a. dorsalis nasi
nervus supra-trochlearis
*
nervus infra-trochlearis
art. angularis
r. nasal. ext.
n. ethmoid. ant.
ramus palpebralis
n. infraorbit.
rami labiales
n. infraorbit.
n. infraorbitalis
Zygomaticus ×
Quadrat. labii super. ×
vena anastomatica facialis
arteria maxillaris externa
Sphincter oris
Buccinator
arteria buccinatoria
nervus mentalis
arteria mentalis
nervus buccinatorius
nervus alveolaris inferior
arteria alveolaris inferior
arteria maxillaris externa ×
vena sub-mentalis
art. + nerv. masseterica anter.
vena facialis communis
art. carotis externa
art. carotis int.
art. lingualis
post.
Digastricus (venter anterior)
arteria carotis externa
Masseter ×
arteria maxillaris externa
**
arteria occipitalis
Stylohyoideus
n. glossopharyngeus
Digastricus (vent. post.)
Sternocleidomastoideus ×
ram. digastricus n. facialis
nervus facialis ×
art. auricularis poster.
processus mastoideus
nervus occipitalis minor
arteria zygomaticoorbitalis
n. auriculotemporalis
a. temporalis superf.
Trapezius
r. auricularis poster. n. facialis
r. auricularis n. vagi
arteria occipitalis
n. occipitalis major
Auricularis post.
art. temporalis media
Auricularis
ram. parietalis art. temporalis superficialis

Fig. 584.

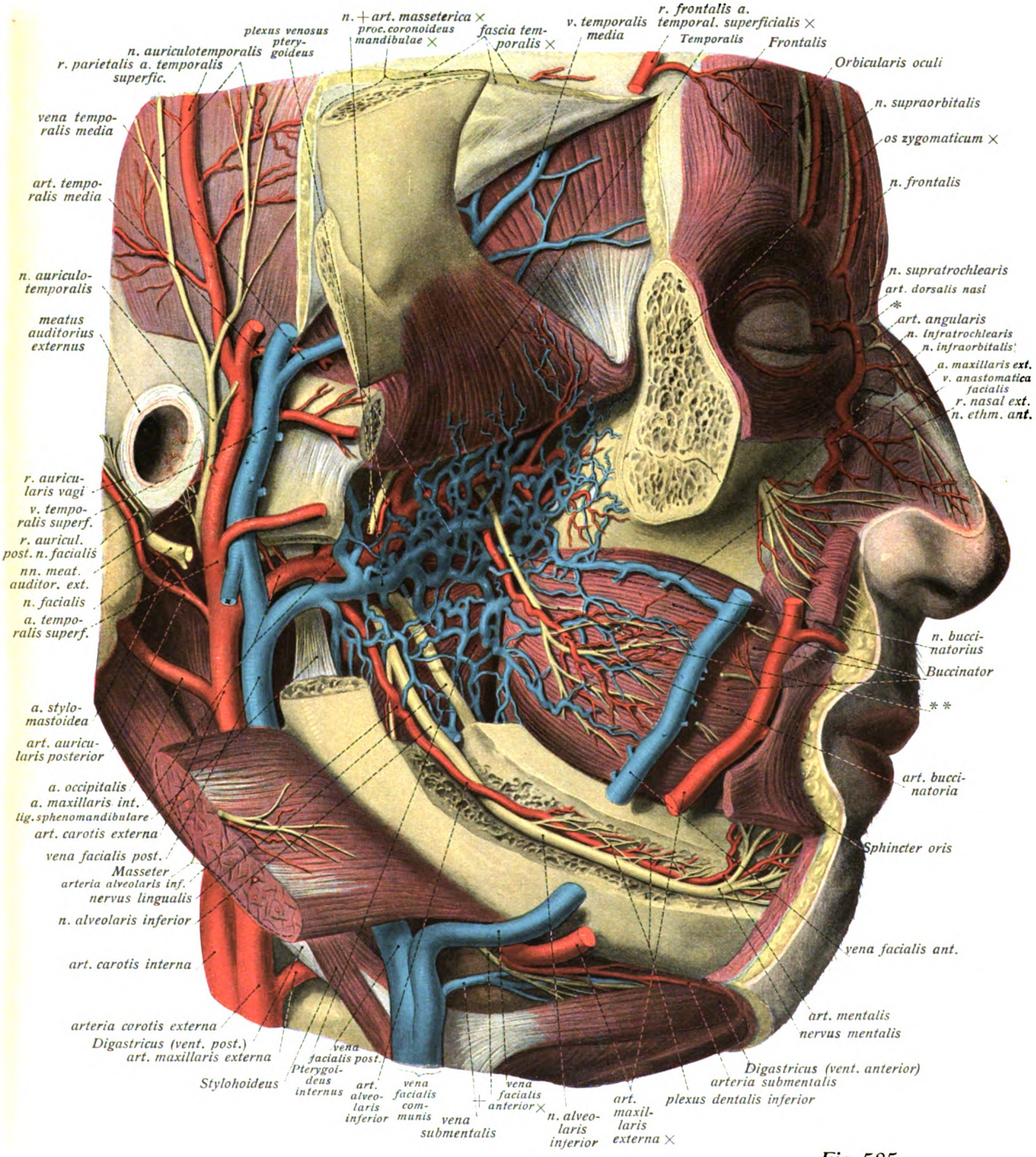
n. + art. masseterica ×
proc. coronoideus mandibulae ×
fascia temporalis ×
v. temporalis media
r. frontalis a. temporal. superficialis ×
Temporalis
Frontalis
Orbicularis oculi
n. supraorbitalis
os zygomaticum ×
n. frontalis
plexus venosus pterygoideus
n. auriculotemporalis
r. parietalis a. temporalis superfic.
vena temporalis media
art. temporalis media
n. auriculotemporalis
meatus auditorius externus
n. supratrochlearis
art. dorsalis nasi
*
art. angularis
n. infratrochlearis
n. infraorbitalis
a. maxillaris ext.
v. anastomatica facialis
r. nasal ext.
n. ethm. ant.
r. auricularis vagi
v. temporalis superf.
r. auricul. post. n. facialis
nn. meat. auditor. ext.
n. facialis
a. temporalis superf.
n. buccinatorius
Buccinator
* *
a. stylomastoidea
art. auricularis posterior
a. occipitalis
a. maxillaris int.
lig. sphenomandibulare
art. carotis externa
vena facialis post.
Masseter
arteria alveolaris inf.
nervus lingualis
n. alveolaris inferior
art. buccinatoria
Sphincter oris
art. carotis interna
vena facialis ant.
arteria carotis externa
Digastricus (vent. post.)
art. maxillaris externa
Stylohoideus
Pterygoideus internus
vena facialis post.
art. alveolaris inferior
vena facialis communis
vena submentalis
vena facialis anterior ×
n. alveolaris inferior
art. maxillaris externa ×
art. mentalis
nervus mentalis
Digastricus (vent. anterior)
arteria submentalis
plexus dentalis inferior

Fig. 585.

Nerven und Blutgefässe der oberen Körperhälfte.
Nerven und Blutgefässe des Kopfes. (Forts).

Fig. 585. Nerven und Gefässe des Gesichtes (4. Schicht, tiefe Gesichtsvenen). ($^1/_1$)

Der Jochbogen ist fortgenommen, der Temporalis mit dem proc. coronoideus mandibulae nach oben zurückgeschlagen, das collum mandibulae weggenommen, das äussere Ohr abgeschnitten und der canalis mandibularis seiner ganzen Länge nach eröffnet.

* = Anastomose zwischen n. infra- und supratrochlearis. ** = Zur Schleimhaut der Wange ziehende, den Muskel durchbohrende Aeste des n. buccinatorius. + = nervus mylohyoideus. * (auf der Vene) = abgeschnittene Verbindung zur vena jugularis externa.

Venen des Gesichtes.

Die Venen des Gesichtes sind:

1. *vena facialis anterior*, entsteht am medialen Augenwinkel aus dem Zusammenfluss bezw. Anastomose der vena angularis mit den venae frontalis und supraorbitalis, entspricht in ihrem Verlaufe und ihren Aesten im grossen und ganzen der art. maxillaris externa (liegt hinter dieser), nimmt aber einen tiefen, vom plexus pterygoideus kommenden Zufluss, die *vena anastomotica facialis* auf; unterhalb des angulus mandibulae nimmt sie noch die *vena submentalis* auf und bildet dann mit der vena facialis posterior die vena facialis communis. Fig. 539, 541, 546, 547, 580, 581, 584, 585.

2. *vena facialis posterior*, entsteht im wesentlichen aus den venae temporales superficiales, die den Aesten der gleichnamigen Arterie entsprechen und vor der Arterie liegen. Dicht oberhalb des Jochbogens nimmt die vena temporalis superficialis die sehr starke zwischen Temporalis und fascia temporalis verlaufende vena temporalis media auf, welche hier die Fascie durchbohrt, ferner kleinere Begleitvenen der angrenzenden Gesichtsarterienäste, anastomosiert mit der vena jugularis externa und bildet mit einem kurzen dicken Venenstamm, der die art. maxillaris interna eine Strecke weit begleitet und den ihren Verästelungen entsprechenden *plexus venosus pterygoideus* ableitet, die vena facialis posterior, welche mit dem Endabschnitt der art. carotis externa von der glándula parotis bedeckt zur regio submaxillaris herabzieht, hier häufig die vena thyreoidea superior aufnimmt und in die folgende einmündet. Fig. 539—541, 546, 547, 580, 581, 584, 585.

3. *vena facialis communis*, ein kurzer dicker Stamm, der schräg in die fossa carotica läuft, vor und lateral von der art. carotis externa gelegen, und sich hier, nur von Platysma und oberflächlichem Blatt der Halsfascie bedeckt (oft unter Aufnahme der vena lingualis oder v. thyreoidea superior oder Anastomose mit der v. jugularis externa) in die vena jugularis interna ergiesst. Fig. 539 u. ff. wie oben.

Arterien des Kopfes, *arteria carotis communis*.

Die *art. carotis communis* entspringt linkerseits direkt aus dem Aortenbogen, rechterseits aus der art. anonyma, läuft in Begleitung der vena jugularis interna und des nervus vagus am Halse aufwärts, zunächst vom Sternocleidomastoideus bedeckt, dann an dessen vorderem Rande zum Vorschein kommend (fossa carotica), ohne sich zu verästeln. In der fossa carotica, ziemlich oberflächlich gelegen, spaltet sie sich dicht oberhalb des Zungenbeins in ihre beiden Endäste, arteria carotis interna und die folgende. Fig. 540, 542, 546, 547, 549, 553.

1. *art. carotis externa*, läuft vom Ursprung an sich stark verästelnd und an Kaliber stark abnehmend ungefähr in der Verlängerung des Stammes zunächst oberflächlich durch die fossa carotica, dann bedeckt vom hinteren Bauch des Digastricus und Stylohyoideus, weiter oben von der glandula parotis, am hinteren Rande des ramus mandibulae in die Höhe bis zum collum mandibulae. Fig. 541, 542, 580.

Fig. 587. Nerven und Gefässe des Gesichtes (fünfte Schicht), arteria maxillaris interna. (1/1)

Präparation wie Fig. 585, nur ist der Temporalisansatz und processus coronoideus mandibulae völlig entfernt, der Muskel längs der arteriae temporalis gespalten. ++ = aa. auricularis profunda und tympanica anterior. +* = rami auriculares profundi nervi auriculotemporalis.

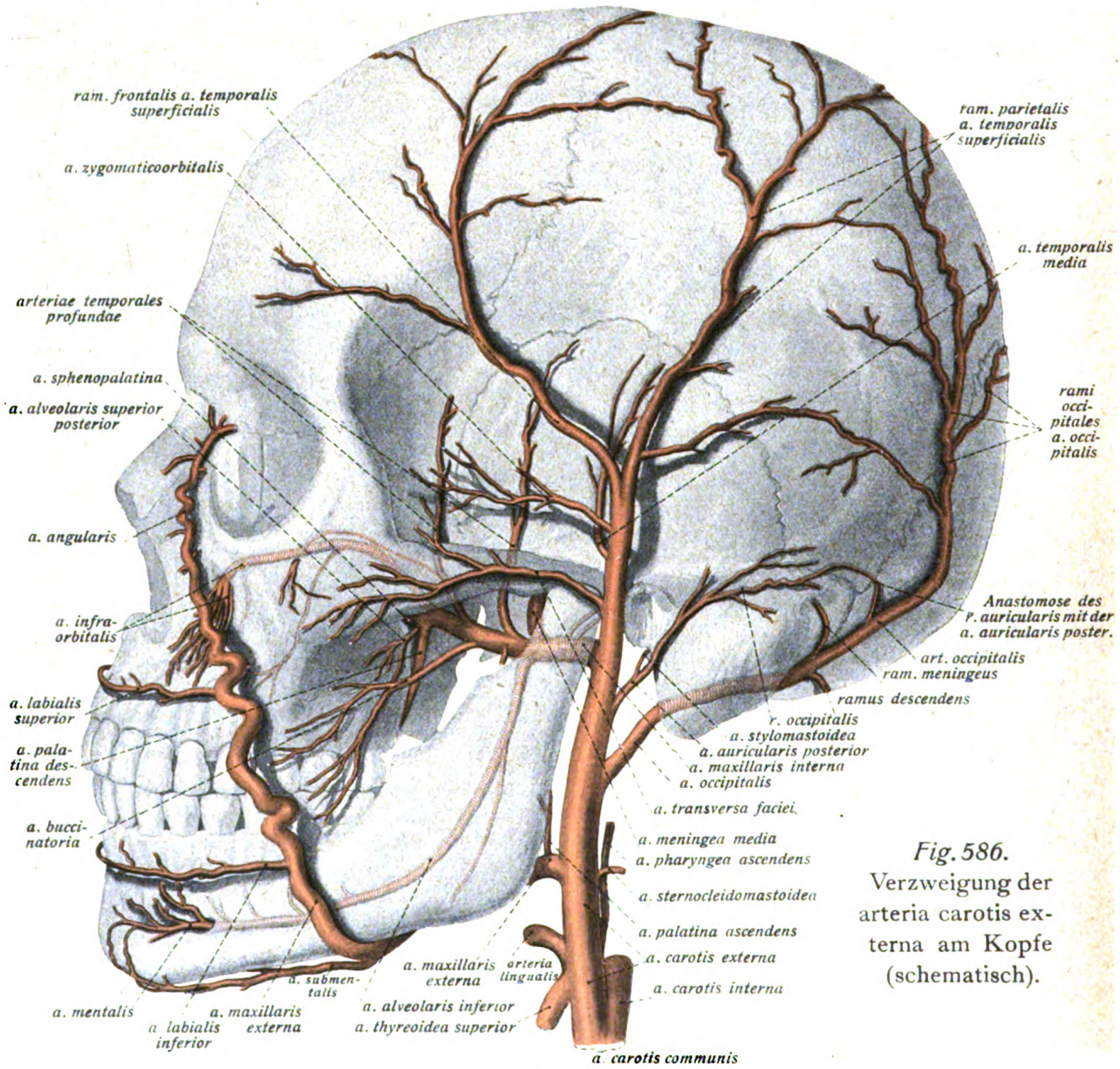

Fig. 586. Verzweigung der arteria carotis externa am Kopfe (schematisch).

Aeste der *arteria carotis externa.*

1. **a. thyreoidea superior,** entspringt ganz dicht oberhalb der Teilungsstelle der carotis communis, läuft durch die fossa carotica ziemlich oberflächlich gelegen erst etwas nach vorn und aufwärts, dann nach abwärts hinter den oberen Bauch des Omohyoideus zur Schilddrüse. Fig. 540—542. Ihre Aeste sind: a) *r. hyoideus* zum Zungenbein. Fig. 540—542. b) *a. laryngea superior* (s. u. p. 530). c) *r. sternocleidomastoideus* zum gleichnamigen Muskel. Fig. 541 d) *rami glandulares* zur Schilddrüse. Fig. 545, 547.
2. **a. pharyngeus ascendens** s. u. p. 529.
3. **a. lingualis** s. u. p. 530.

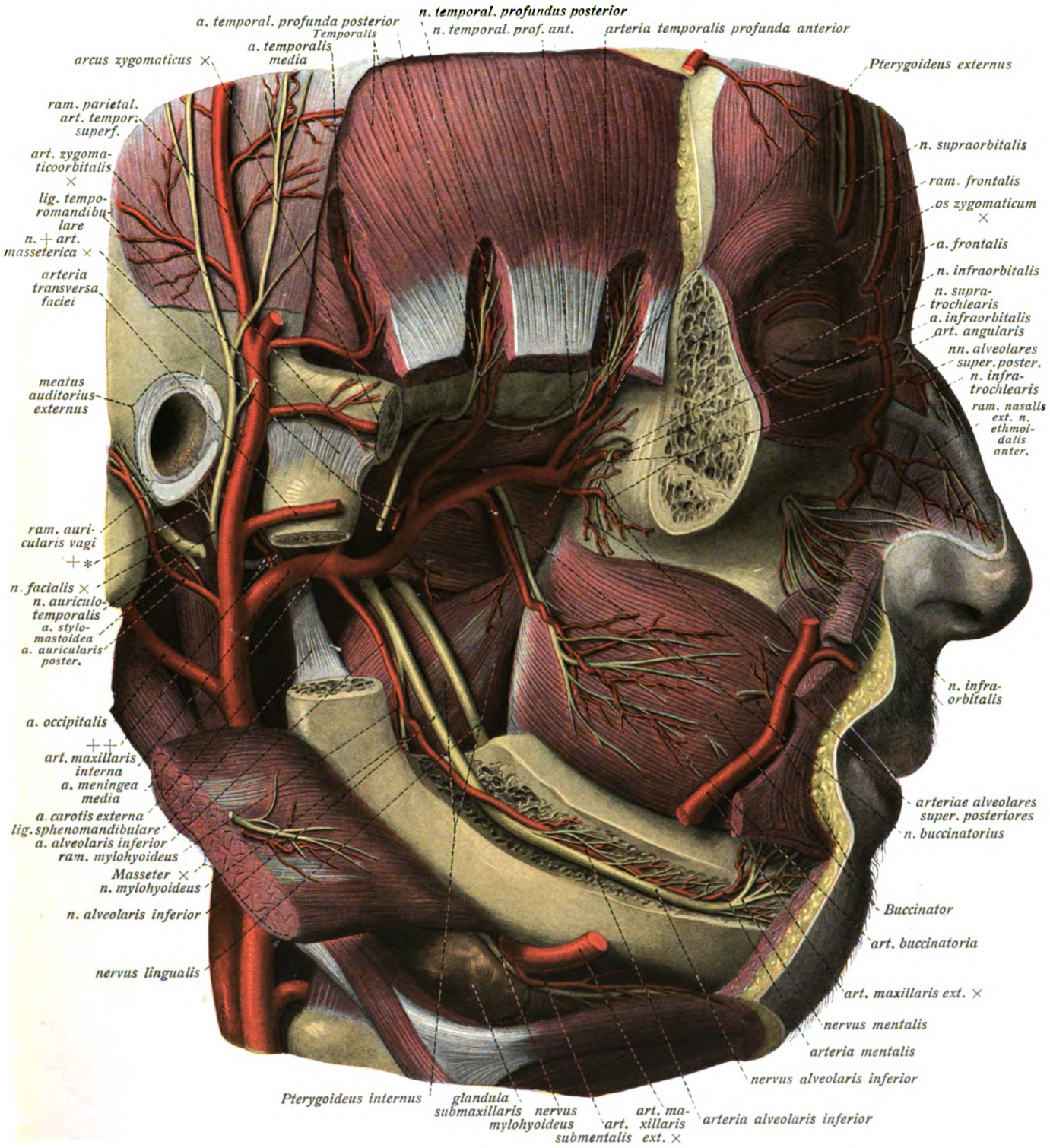
a. temporal. profunda posterior
n. temporal. profundus posterior
Temporalis
n. temporal. prof. ant.
arteria temporalis profunda anterior
a. temporalis media
arcus zygomaticus ×
Pterygoideus externus
ram. parietal. art. tempor. superf.
n. supraorbitalis
art. zygomaticoorbitalis ×
ram. frontalis
lig. temporomandibulare
os zygomaticum ×
n. + art. masseterica ×
a. frontalis
arteria transversa faciei
n. infraorbitalis
n. supratrochlearis
a. infraorbitalis
art. angularis
nn. alveolares super. poster.
meatus auditorius externus
n. infratrochlearis
ram. nasalis ext. n. ethmoidalis anter.
ram. auricularis vagi + *
n. facialis ×
n. auriculotemporalis
a. stylomastoidea
a. auricularis poster.
n. infraorbitalis
a. occipitalis ++
art. maxillaris interna
a. meningea media
arteriae alveolares super. posteriores
a. carotis externa
n. buccinatorius
lig. sphenomandibulare
a. alveolaris inferior
ram. mylohyoideus
Masseter ×
n. mylohyoideus
Buccinator
n. alveolaris inferior
art. buccinatoria
nervus lingualis
art. maxillaris ext. ×
nervus mentalis
arteria mentalis
nervus alveolaris inferior
Pterygoideus internus
glandula submaxillaris
nervus mylohyoideus
art. submentalis
art. maxillaris ext. ×
arteria alveolaris inferior

Fig. 587.

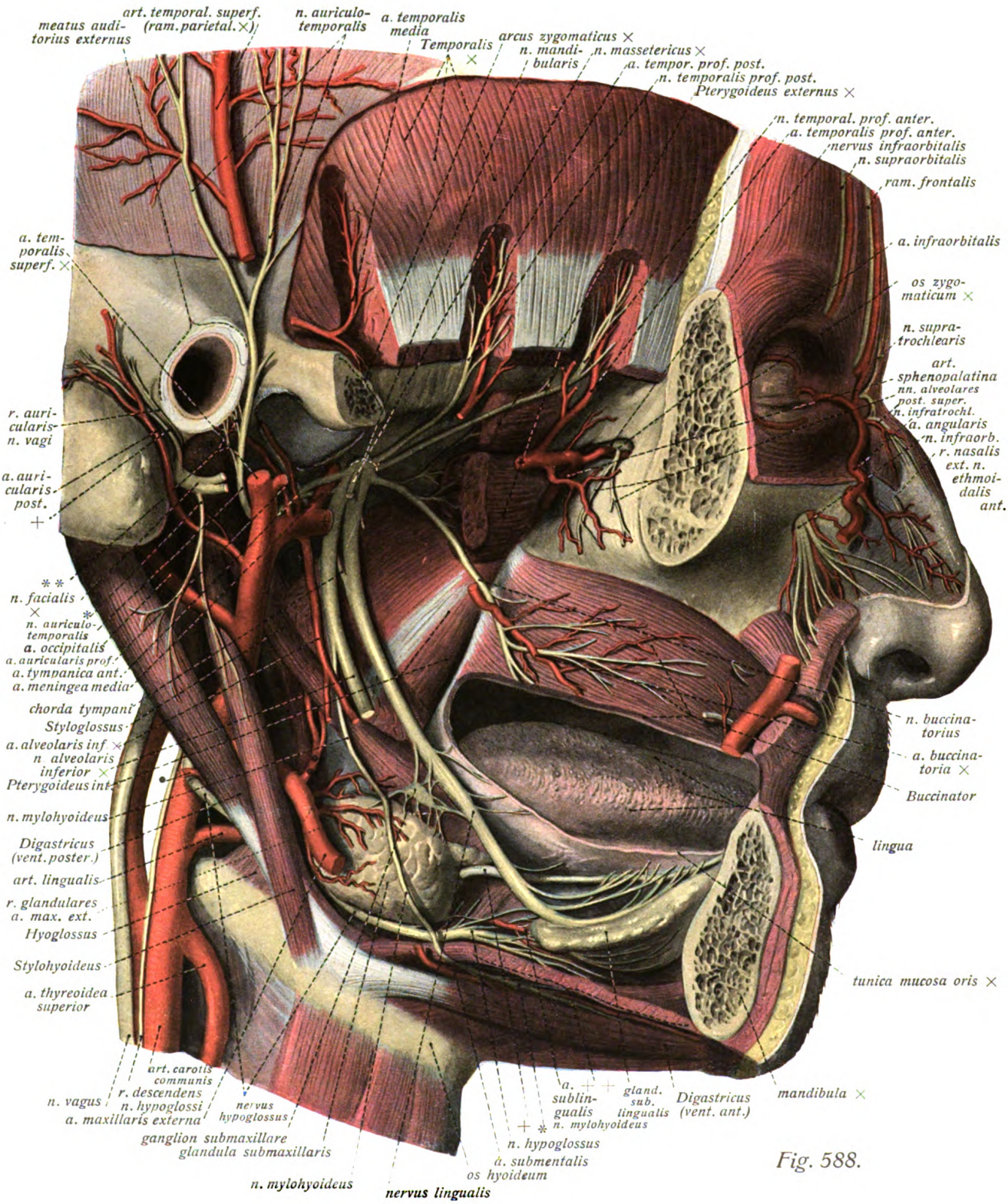
art. temporal. superf. (ram. parietal. ×)
meatus auditorius externus
n. auriculotemporalis
a. temporalis media
Temporalis ×
arcus zygomaticus ×
n. mandibularis
n. massetericus ×
a. tempor. prof. post.
n. temporalis prof. post.
Pterygoideus externus ×
n. temporal. prof. anter.
a. temporalis prof. anter.
nervus infraorbitalis
n. supraorbitalis
ram. frontalis
a. temporalis superf. ×
a. infraorbitalis
os zygomaticum ×
n. supratrochlearis
art. sphenopalatina
nn. alveolares post. super.
n. infratrochl.
a. angularis
n. infraorb.
r. nasalis ext. n. ethmoidalis ant.
r. auricularis n. vagi
a. auricularis post.
n. facialis
n. auriculotemporalis
a. occipitalis
a. auricularis prof.
a. tympanica ant.
a. meningea media
chorda tympani
Styloglossus
a. alveolaris inf. ×
n. alveolaris inferior ×
Pterygoideus int.
n. mylohyoideus
Digastricus (vent. poster.)
art. lingualis
r. glandulares a. max. ext.
Hyoglossus
Stylohyoideus
a. thyreoidea superior
n. buccinatorius
a. buccinatoria ×
Buccinator
lingua
tunica mucosa oris ×
mandibula ×
art. carotis communis
r. descendens n. hypoglossi
n. vagus
a. maxillaris externa
nervus hypoglossus
ganglion submaxillare
glandula submaxillaris
a. sublingualis
gland. sub. lingualis
n. mylohyoideus
Digastricus (vent. ant.)
n. hypoglossus
a. submentalis
os hyoideum
n. mylohyoideus
nervus lingualis

Fig. 588.

Nerven und Blutgefässe des Kopfes. (Forts.)

Fig. 588. Nerven und Gefässe des Gesichtes, tiefste (6.) Schicht, *nervus mandibularis*. ($^1/_1$)

Präparation wie in Fig. 587, nur ist der proc. condyloideus mandibulae aus dem Gelenk ausgelöst, die rechte Unterkieferhälfte fast ganz entfernt, desgleichen die untere Hälfte des Buccinator. Ansicht von der Seite und von unten.

+ = n. auricularis posterior (n. facialis). ** = nn. meatus auditorii externi (n. auriculotemporalis). * = ram. digastricus n. facialis. + + = Mylohyoideus, durchschnitten. + − + (auf der Arterie) = Schnittflächen der arteria maxillaris interna. ·· (auf der Arterie) = arteria palatina ascendens. · = Stumpf der arteria sternocleidomastoidea. + * = ductus submaxillaris.

Aeste der *arteria carotis externa*. (Forts. von p. 514.)

4. **art. sternocleidomastoidea,** eine schwache Arterie, die dicht oberhalb der art. lingualis etwa in gleicher Höhe mit der folgenden entspringt; läuft, sich um den nervus hypoglossus herumschlingend, durch die fossa carotica nach hinten und unten zum Sternocleidomastoideus. Fig. 541, 542, 588.

5. **a. maxillaris externa,** entspringt etwas oberhalb der art lingualis vom vorderen Umfang des Arterienrohres, steigt an der medialen Fläche des hinteren Bauches des Digastricus erst etwas nach aufwärts, läuft dann horizontal an der basis mandibulae entlang, biegt sich am vorderen Rande des Masseteransatzes über den Kieferrand in das Gesicht, wo sie anfangs nur vom Risorius, weiter oben vom Zygomaticus und z. T. vom Quadratus labii superioris bedeckt, stark geschlängelt zum Nasenrücken läuft. Fig. 542, 543, 547, 580—588. Ihre Aeste sind:

a) *a. palatina ascendens*, geht kurz nach dem Ursprung ab (gelegentlich auch direkt von der carotis externa oder von der pharyngea ascendens), läuft an der Seitenwand des pharynx in die Höhe, durchbohrt dessen Wand und tritt zum Gaumensegel, einen *ramus tonsillaris* zur Tonsille abgebend. Fig. 586, 588.

b) *rami glandulares* zur glandula submaxillaris. Fig. 532, 588.

c) *art. submentalis*, unterhalb des Mylohyoideus zu diesem und vorderen Bauch der Digastricus bis zur Kinnhaut. Fig. 541, 542, 545, 555, 587, 588.

d) *art. labialis inferior* zur Unterlippe. Fig. 580—583.

e) *art. labialis superior* zur Oberlippe. Fig. 580—583.

f) *art. angularis*, der Endast, verbindet sich am medialen Augenwinkel mit der a. dorsalis nasi aus der a. ophthalmica. Fig. 580—588.

6. **art. occipitalis,** entspringt etwas oberhalb der maxillaris externa, läuft nach hinten und oben, vom Sternocleidomastoideus und hinteren Bauch des Digastricus überlagert, im sulcus arteriae occipitalis des Warzenfortsatzes zum Nacken, wo sie vom Splenius capitis bedeckt wird, und dann den Trapezius durchbohrend, oberflächlich am Hinterhaupt zutage tritt. Fig. 538, 542, 545, 553, 554, 580—588. Aeste:

a) *ramus meningeus (mastoideus)* durch das foram. mastoideum zur dura mater. Fig. 555, 657.

b) *ram. descendens*, stärkerer Muskelast zu den Nackenmuskeln. Fig. 545, 552.

c) *ram. auricularis*, zur Ohrgegend, anastomosiert mit a. auricularis post. Fig. 538 ff.

d) *rami occipitales* über das Hinterhaupt bis zum Scheitel. Fig. 538, 551, 552, 580—584.

7. **art. auricularis posterior,** entspringt oberhalb der vorigen, ist zunächst von der glandula parotis bedeckt, läuft am vorderen Rand des Warzenfortsatzes hinter dem Ohr in die Höhe, wo sie sich in einem *ramus (i) auricularis (es)* und einen *ramus occipitalis* teilt. Fig. 538 ff, 580, 588. Ausser Muskelästen gibt sie die *a. stylomastoidea* ab, welche mit dem n. facialis in den gleichnamigen Kanal tritt, und die *art. tympanica posterior* durch den canaliculus chordae tympani zur Paukenhöhle sendet. Fig. 586, 588.

8. **a. temporalis superficialis,** der oberflächliche der beiden Endäste der carotis externa, liegt zunächst von der glandula parotis bedeckt, *rami parotidei* für diese abgebend, dann oberflächlich vor dem Ohre. Fig. 580—588. Ihre Aeste sind:

1. *a. transversa faciei*, geht mit rami zygomatici des n. facialis über den Masseter zum Gesicht. Fig. 580—587.

2. *rami auriculares anteriores* zum äusseren Gehörgang und Ohrmuskel. Fig. 582, 583.

5. *a. zygomaticoorbitalis*, durch die Schläfengegend zum Orbicularis oculi. Fig. 580—584.

6. *a. temporalis media*, durchbohrt oberhalb des Jochbogens fascia und m. temporalis, läuft in gleichnamigen sulcus des Schläfenbeins. Fig. 585—588.

7. und 8. *rami frontalis* und *parietalis*, die oberflächlichen Endäste zur Haut des Schädels. Fig. 580—584.

Nerven und Blutgefässe des Kopfes. (Forts.)

(Forts. von p. 517.)

9. **a. maxillaris interna,** der tiefere und stärkere der beiden Endäste der art. carotis externa, läuft, vom Masseter, Unterkieferast und Temporalisansatz bedeckt, leicht geschlängelt zwischen Temporalis und Pterygoideus externus (oder zwischen diesem und Pt. internus) nach vorn gegen die fossa pterygopalatina, wo ihre Endverästelung stattfindet. Fig. 585—588. Ihre Aeste sind:

a) *art. auricularis profunda*, ein kleiner Ast zum Kiefergelenk, äusserem Gehörgang bis Trommelfell. Fig. 585—588.

b) *a. tympanica (anterior)*, ebenfalls klein, dringt durch die fissura petrotympanica in die Paukenhöhle. Fig. 585—588.

c) *a. alveolaris inferior*, geht nach abwärts zum foramen mandibulare und dem canalis mandibularis, sendet vorher den *r. mylohyoideus* zum gleichnamigen Muskel, versorgt die Zahnwurzeln und kommt als *art. mentalis* am gleichnamigen foramen zum Vorschein. Fig. 584, 587.

d) *a. meningea media* (s. u. p. 592) zum foramen spinosum. Fig. 587, 588.

e) *a. masseterica* durch die incisura mandibulae zum gleichnamigen Muskel. Fig. 584, 585.

f und g) *arteriae temporales profundae (ant. et post.)* zum gleichnamigen Muskel zwischen Knochen und Muskel verlaufend Fig. 587, 588. Erstere durch das Jochbein auch zur Augenhöhle und Haut der Wange. Fig. 586, 589.

h) *a. buccinatoria*, zwischen Masseter und Buccinator ins Gesicht. Fig. 584, 587.

i) *rami pterygoidei* zu den gleichnamigen Muskeln. Fig. 587.

k) *a. alveolaris super. poster.* (oft mehrere) durch die gleichnamigen Löcher im Oberkiefer zu den hinteren Oberkieferzähnen. Fig. 587.

l) *a. infraorbitalis*, durch die fissura orbitalis infer. in die Augenhöhle (und deren Inhalt) und durch den canalis infraorbitalis zum Gesicht, wo sie sich hauptsächlich verästelt; gibt arteriae alveolares super. anteriores zu den Zähnen. Fig. 582, 588.

m und n) die beiden Endäste *art. palatina descendens* und *art. sphenopalatina* s. u. p. 525.

nervus oculomotorius

läuft neben der art. carotis interna in der Wand des sinus cavernosus zur fissura orbitalis superior und teilt sich bei seinem Eintritt in die Augenhöhle (Fig. 589—592) in den

1. *ramus superior*, den schwächeren Ast. Geht oberhalb des Sehnerven an die untere Fläche des Rectus superior und Levator palpebrae superioris. Fig. 590, 591.

2. *ramus inferior*, stärker als der vorige, liegt unterhalb des Sehnerven, gibt die *radix brevis* zum ganglion ciliare, versorgt Rectus medialis, Rectus inferior und Obliquus inferior. Fig. 590, 591, 592.

nervus trochlearis

läuft neben der art. carotis interna und dem oculomotorius in der Wand des sinus cavernosus (Fig. 589, 590, 657, 661) und durch die fissura orbitalis superior in der Augenhöhle, wo er (oberflächlich gelegen) zum Obliquus superior geht. Fig. 589, 590.

nervus abduceus

läuft neben den vorigen mit der art. carotis int. durch den sinus cavernosus (Fig. 589, 657, 661) und die fissura orbitalis superior zum Rectus lateralis (mediale Fläche). Fig. 589, 590.

Fig. 589. Nerven und Arterien der Augenhöhle, oberflächliche Schicht. (3/1) Das Dach der orbita ist entfernt, desgl. die periorbita; ebenso der obere Teil der lateralen Wand. Längs der art. meningea media ist die dura mater gespalten, ebenso im Bereiche des ganglion semilunare und der Augenmuskelnerven. * = akzessorische Aeste des r. zygomaticoorbitalis der a. temporalis prof. anterior zur Tränendrüse.

Fig. 590. Nerven und Arterien der Augenhöhle, 2. Schicht. (3/1) Präparation ungefähr wie bei Fig. 589, nur ist der n. frontalis des n. ophthalmicus grösstenteils abgetragen, das Fett der Augenhöhle an der lateralen Seite teilweise entfernt. Rectus superior und Levator palpebrae superioris sind beiseite gezogen.

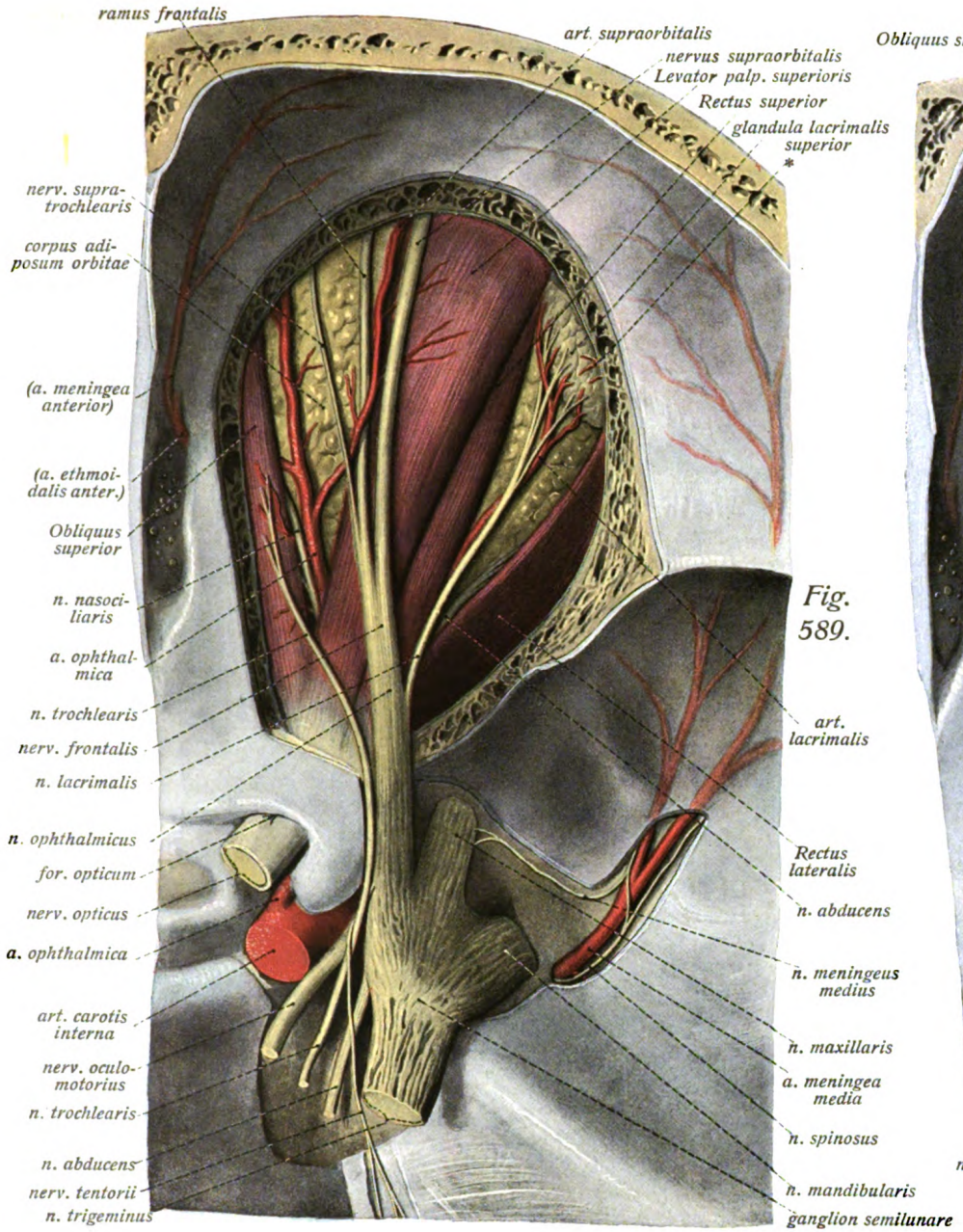

Fig. 589.

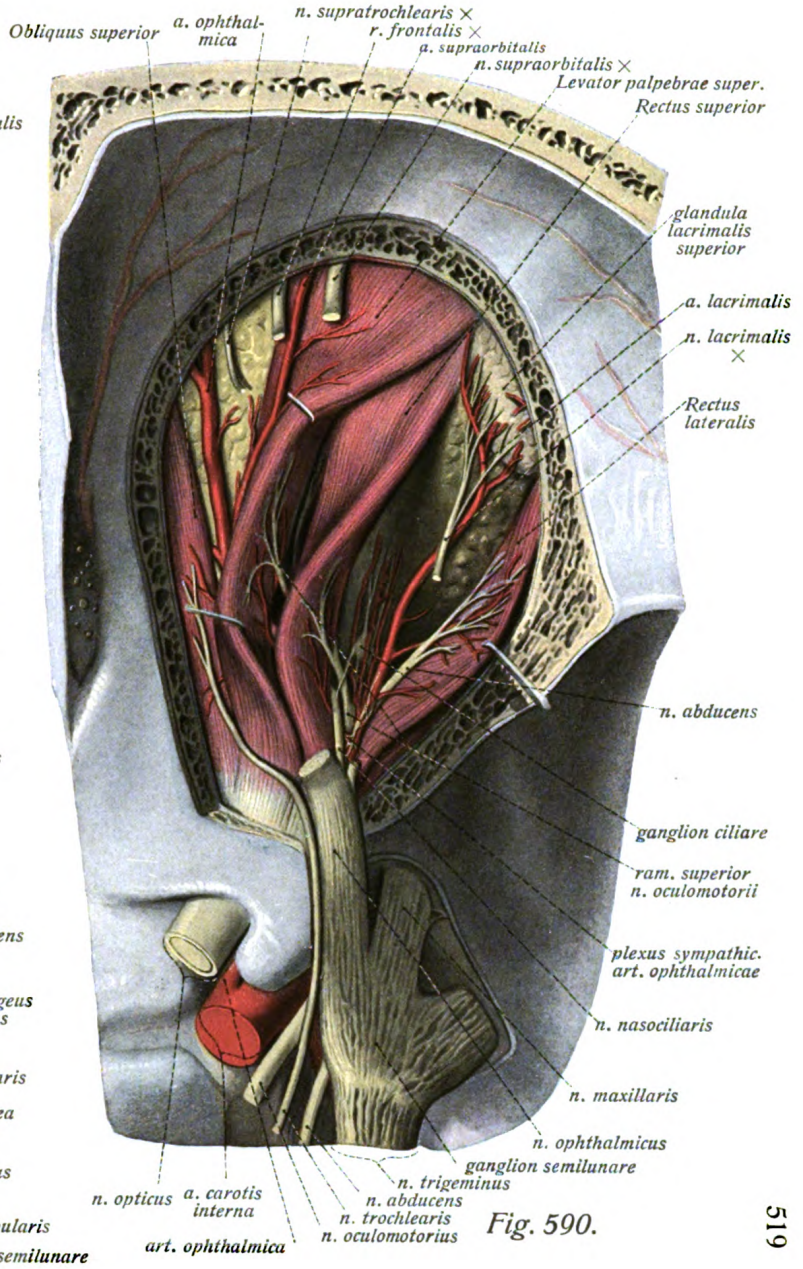

Fig. 590.

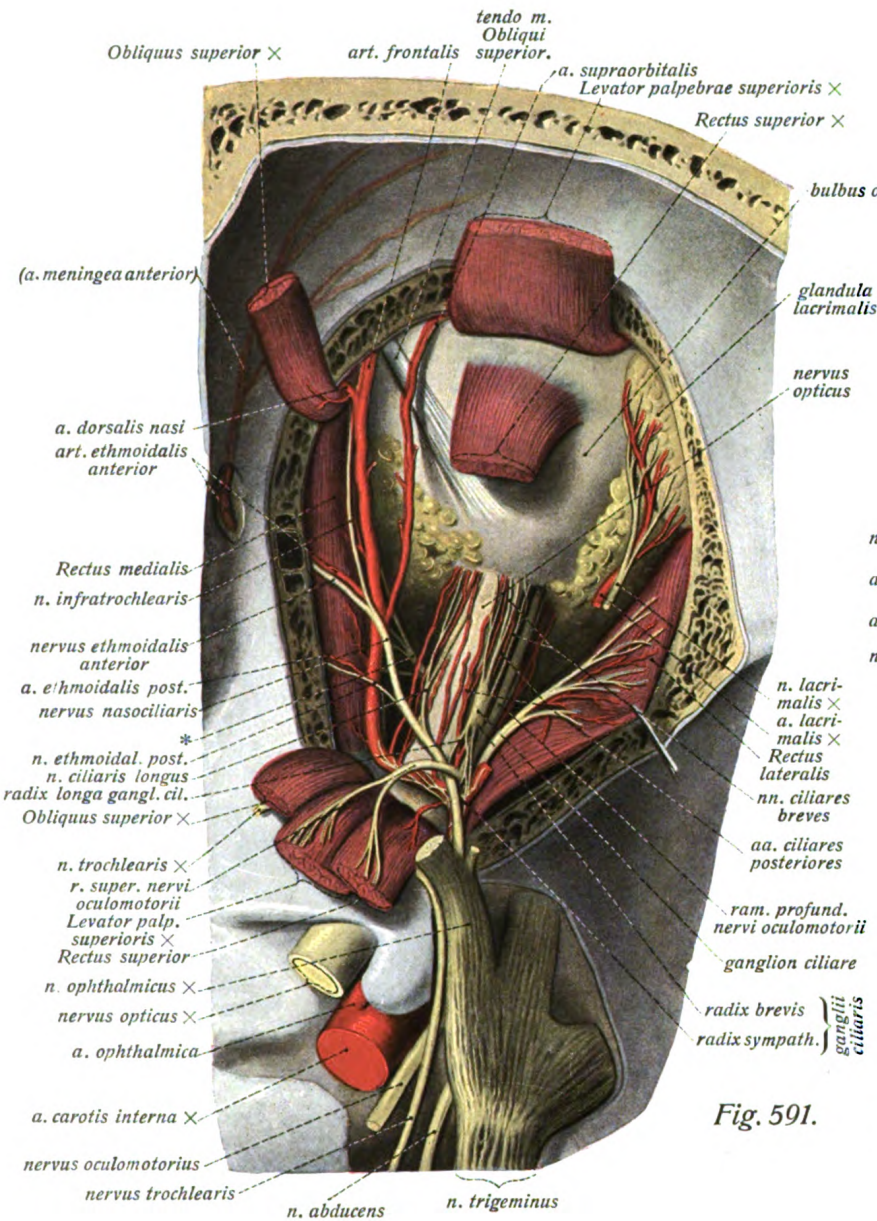

Fig. 591.

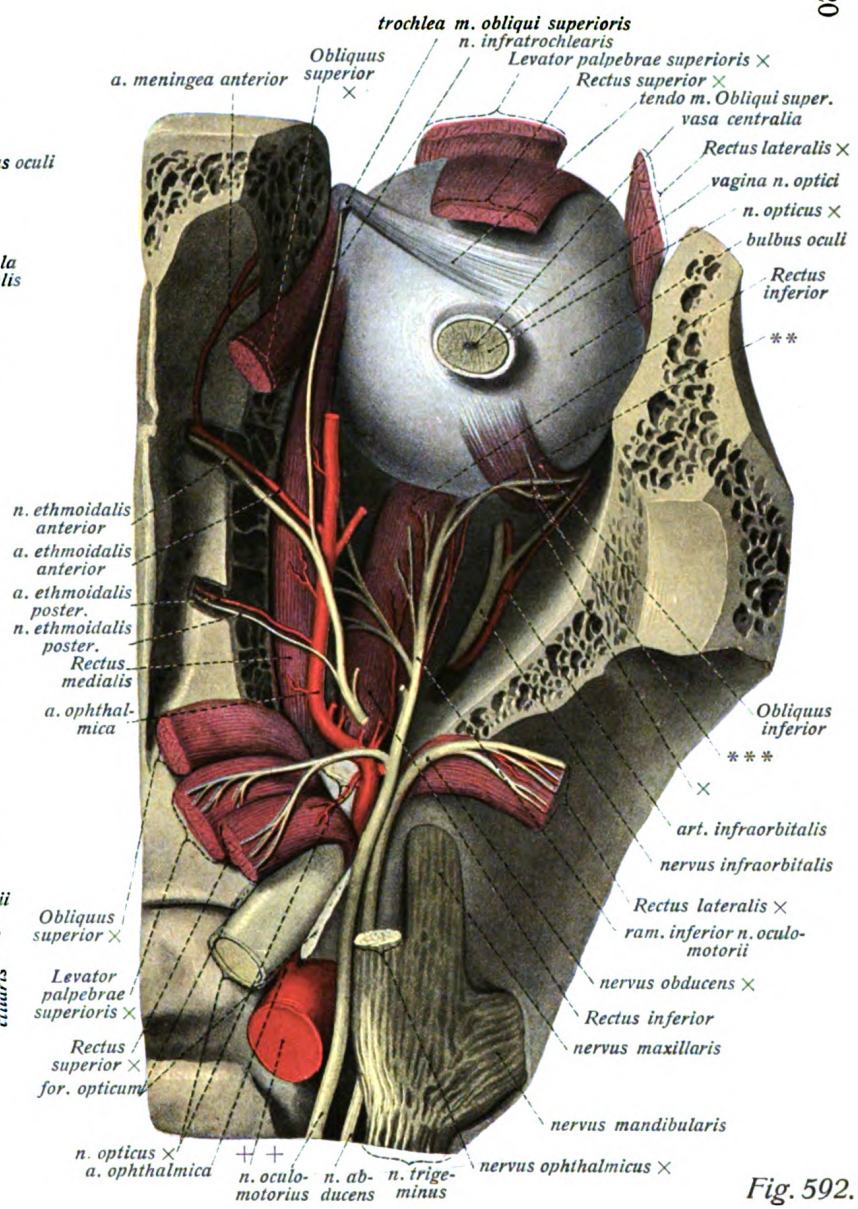

Fig. 592.

Nerven und Blutgefässe des Kopfes. (Forts.)

Arteria ophthalmica.

Die arteria ophthalmica ist der einzige stärkere Ast, den die arteria carotis interna abgibt, bevor sie sich im Gehirn verzweigt (s. u. p. 603). Sie geht durch das foramen opticum unterhalb des Sehnerven in die Augenhöhle, wendet sich dann an dessen laterale Seite, beginnt sich hier zu verästeln, läuft wieder über den Sehnerven hinweg zur medialen Seite der Augenhöhle bis zur Gegend der trochlea m. obliqui superioris. Fig. 588—591. Ihre Aeste sind:

1. *a. lacrimalis*, läuft oberflächlich zwischen Rectus superior und Rectus lateralis zur Tränendrüse, diese und die benachbarten Muskeln versorgend. Sie endet in Gestalt der *arteriae palpebrales laterales* in den Lidern. Fig. 589, 590.

2. *rami musculares* zu den Muskeln der orbita. Fig. 589—592.

3. *arteriae ciliares posteriores (breves et longae)*, ziehen längs des Sehnerven zum Augapfel und durchbohren die sclera. Sie stammen z. T. auch aus den grösseren Aesten der a. ophthalmica. Eine von ihnen, *a. centralis retinae*, dringt von der unteren lateralen Seite her in den Sehnerven ein. Fig 589, 590.

4. *arteriae ciliares anteriores* sind feine, meist von den rami musculares stammende Zweige zum vorderen Abschnitt des Augapfels.

5. *a. supraorbitalis* läuft oberflächlich oberhalb des Levator palpebrae superioris zum foramen (incisura) supraorbitale, um sich neben dem gleichnamigen Nerven zu verästeln. Fig. 589, 591.

6. *a. ethmoidalis posterior*, schwach, zu den cellulae ethmoidales und einem Teil des oberen Abschnittes der Nasenschleimhaut. Fig. 591, 592.

7. *a. ethmoidalis anterior* durch das gleichnamige Loch in die Schädelhöhle; gibt hier die art. meningea anterior ab, geht durch die lamina cribrosa in die Nasenhöhle, wo sie sich am obern vorderen Abschnitt verzweigt. Fig. 591, 592.

8. *arteriae palpebrales mediales* aus dem Endteil der Arterie, bilden mit den lateralen die arcus tarsei (superior und inferior) in den Lidern. Fig. 581, 582.

9. *art. frontalis*, einer der Endäste, läuft mit gleichnamigen Nerven zusammen durch die incisura frontalis zur Stirn. Fig. 581, 582, 591.

10. *art. dorsalis nasi*, der zweite Endast, durchbohrt am medialen Augenwinkel den Orbicularis oculi und anastomosiert mit der art. angularis. Fig. 581, 582, 591.

ramus primus n. trigemini: nervus ophthalmicus

läuft neben der art. carotis interna und den Augenmuskelnerven in der Wand des sinus cavernosus, wo er den *n. tentorii* abgibt, zur fissura orbitalis superior. Hier spaltet er sich in seine drei Endäste. Fig. 589—592.

1. **nervus frontalis,** der stärkste aber abgeplattete Ast; liegt dicht unter dem Periost der orbita oberhalb des Levator palpebrae superioris und spaltet sich in drei Aeste:

a) *n. supraorbitalis*, mit der gleichnamigen Arterie zur Stirn. Fig. 581, 583, 589, 590.

b) *ramus frontalis*, schwächer als der vorige, aber von gleichem Verlauf. Fig. 581, 583, 589, 590.

c) *n. supratrochlearis*, sehr dünn, zieht oberhalb der trochlea des Obliquus superior zur Haut am medialen Augenwinkel, mit dem n. infratrochlearis anastomosierend. Fig. 581, 583, 589, 590.

2. **n. lacrimalis,** läuft, ziemlich oberflächlich gelegen, mit der gleichnamigen Arterie zur Gegend der Tränendrüse, conjunctiva, Lidhaut; anastomosiert mit dem nervus zygomaticus. Fig. 589, 590.

3. **n. nasociliaris,** läuft, anfangs lateral vom Sehnerven gelegen, über diesen hinweg gegen die mediale Wand der Augenhöhle, wo er sich zwischen Obliquus superior und Rectus medialis in seine Aeste auflöst. Fig. 589—592. Dies sind ausser der radix longa ganglii ciliaris (s. u.):

a) *nervi ciliares longi*, mehrere feine mit den gleichnamigen kurzen Nerven (s. u. p. 522) zum Augapfel ziehende Zweige. Fig. 591.

b) *n. ethmoidalis posterior*, sehr fein; zieht mit der gleichnamigen Arterie durch das gleichnamige Loch in die hinteren Siebbeinzellen. Fig. 592.

c) *n. ethmoidalis anterior*, der stärkere Endast, zieht mit der gleichnamigen Arterie durch das gleichnamige Loch erst in die Schädel-, dann in die Nasenhöhle. Versorgt als ramus internus (mit *rami nasales anteriores mediales et laterales)* die Nasenschleimhaut, als ramus externus die Haut der äusseren Nase (s. a. o. p. 510). Fig. 502—505, 581—587, 592—595.

d) *n. infratrochlearis*, der weit schwächere Endast, geht unterhalb der trochlea zu conjunctiva, Lidhaut, Tränensack; anastomosiert mit dem n. supratrochlearis. Fig. 581—584, 592.

Fig. 591. Nerven und Arterien der Augenhöhle (dritte Schicht). (3/2) Präparation wie bei Fig. 590. Ausserdem sind durchschnitten Rectus superior, Obliquus superior, Levator palpebrae superioris. Der Rectus lateralis ist etwas beiseite gelegt. * = Ast des n. oculomotorius zum Rectus medialis.

Fig. 592. Nerven und Arterien der Augenhöhle (vierte Schicht). (3/2) Präparation wie bei Fig. 591. Ausserdem sind durchschnitten Rectus lateralis, der Sehnerv und das vordere Ende der a. ophthalmica. Der Augapfel ist mit dem Sehnervenstumpf nach vorn zurückgeklappt, um die Verzweigung des unteren Astes des n. oculomotorius zu zeigen; ferner sind die Kanäle für die nn. und aa. ethmoidales anter. und post. geöffnet. + = n. (und a.) alveolaris superior medius. ** = Ast des n. oculomotorius zum Rectus inferior, *** = zum Obliquus inferior.

Nerven und Blutgefässe des Kopfes. (Forts.)

ganglion ciliare.

Es stellt ein plattes abgerundet-viereckiges Körperchen von kaum Hanfkorngrösse dar, an dessen hinteres Ende die drei Wurzeln treten; die feine *radix longa* vom n. nasociliaris, die stärkere *radix brevis* vom n. oculomotorius, feine Zweige vom plexus caroticus internus *(radices sympathicae)*. Vom vorderen Ende des Ganglion gehen feine Zweige, *nervi ciliares breves*, aus, die längs des Sehnerven zum Augapfel ziehen. Fig. 590, 591.

ramus secundus nervi trigemini, nervus maxillaris

läuft durch das foramen rotundum in die fossa pterygopalatina, wo er sich nach Abgabe einiger Aeste in seine Endzweige, die zum ganglion sphenopalatinum ziehenden nervi sphenopalatini und den nervus infraorbitalis spaltet. Fig. 596, 599. Seine Aeste sind:

1. **n. meningeus** *(medius)*, entspringt noch in der Schädelhöhle; zieht als sehr feiner Faden zur dura mater längs des vorderen Astes der art. meningea anterior. Fig. 589, 596.

2. **nn. sphenopalatini,** meist mehrere kurze, oft anastomosierende Nerven, welche zum ganglion sphenopalatinum ziehen (s. u).

3. **n. zygomaticus,** dünner Ast, der noch in der fossa pterygopalatina entspringt, durch die fissura orbitalis inferior in die Augenhöhle tritt und an deren lateraler Wand entlang zieht, um sich, durch das Jochbein hindurchlaufend, in seine beiden Endzweige zu spalten. Fig. 597, 599 (s. o. p. 510).

a) Der *ramus (n.) zygomaticofacialis* tritt durch das gleichnamige Loch des Jochbeins und den Orbicularis oculi zur Wangenhaut. Fig. 581—584.

b) Der *ramus (n.) zygomaticotemporalis* anastomosiert mit dem n. lacrimalis, tritt durch das gleichnamige Knochenloch und durch die fascia temporalis zur Haut der Schläfengegend. Fig. 581—584.

4. **nn. alveolares superiores,** entspringen meist noch in der fossa pterygopalatina und gehen mit den gleichnamigen Arterienästen durch die foramina alveolaria des Oberkiefers zu den Wurzeln der Molarzähne. Fig. 587, 588, 589.

5. **nervus infraorbitalis,** der eigentliche Endast des Stammes; läuft von der fissura orbitalis inferior in die Augenhöhle und vom Boden der Augenhöhle durch den canalis infraorbitalis und das foramen infraorbitale ins Gesicht, wo er vom Quadratus labii super. bedeckt liegt. Fig. 596, 597, 589. Seine Aeste sind:

a) *ramus alveolaris superior medius*, entspringt meist noch vor dem Eintritt des Nerven in den canalis infraorbitalis, geht, in der lateralen Wand der Oberkieferhöhle gelegen, zum plexus dentalis superior (mittlere Zähne). Fig. 599.

b) *rami alveolares superiores anteriores* entspringen bereits im canalis infraorbitalis und gehen zu den vorderen Zähnen. Fig. 599.

c) Die Endverästelungen des Nerven *rami palpebrales inferiores, nasales externi* (und z. T. auch interni), *labiales superiores*. Fig. 581—584, 588.

ganglion sphenopalatinum,

von platt-dreieckiger Form, liegt in der fossa pterygopalatina medial vom n. maxillaris, hart am foram. sphenopalatinum. Es erhält drei Wurzeln: 1. sensible: nn. sphenopalatini (s. o.), 2. motorische: *n. petrosus superficialis major* vom n. facialis, 3. sympathische: *n. petrosus profundus* (major) vom plexus caroticus internus. Die beiden letzteren laufen gemeinsam und eine Strecke weit vereint als *n. canalis pterygoidei* (Vidii) durch den gleichnamigen Kanal. Fig. 595—597, 599. Vom ganglion sphenopalatinum gehen folgende Aeste aus:

1. *rami nasales posteriores super. lateral.* durch das foram. sphenopalatinum zum oberen hinteren Abschnitt der Nasenhöhle bis zur mittleren Muschel. Fig. 594—596.

2. *rami nasales poster. superiores mediales* in gleicher Weise zur Schleimhaut des septum nasi. Ein besonders langer Zweig ist der *n. nasopalatinus*, der bis zum canalis incisivus reicht. Fig. 593, 594.

3. *rami nasales poster. inferiores* entspringen aus dem Bereiche des canalis pterygopalatinus (s. u), laufen zur unteren und mittleren Muschel. Fig. 593, 594.

4. *nervi palatini* ziehen in Begleitung der art. palatina descendens durch den canalis pterygopalatinus; der stärkste verlässt diesen als *n. palatinus anterior* durch das foramen palatinum majus und geht zum harten Gaumen bis zum canalis incisivus. Die beiden kleineren, *n. palatinus medius* und *posterior*, laufen zum weichen Gaumen und sind gemischte Nerven, welche motorische Fasern für Levator veli palatini, Azygos, Gaumenbögen enthalten. Fig. 594—597.

Fig. 593. Nerven und Arterien der Nasenscheidewand, Nerven und Arterien der Zunge. (1/1) * = sinus sphenoidalis.

Fig. 594. Nerven und Arterien der lateralen Nasenwand und des Gaumens. Die Zunge ist herausgezogen, die Nasenscheidewand bis auf den unteren Teil entfernt, längs des n. glossopharyngeus und der a. palatina ascendens ist die Schleimhaut des isthmus faucium gespalten. * = sinus sphenoidalis. + = Aeste zum septum nasi abgeschnitten. ** = Anastomose des n. nasopalatinus und n. palatinus anter. *+ = Schleimhaut des palatum durum.

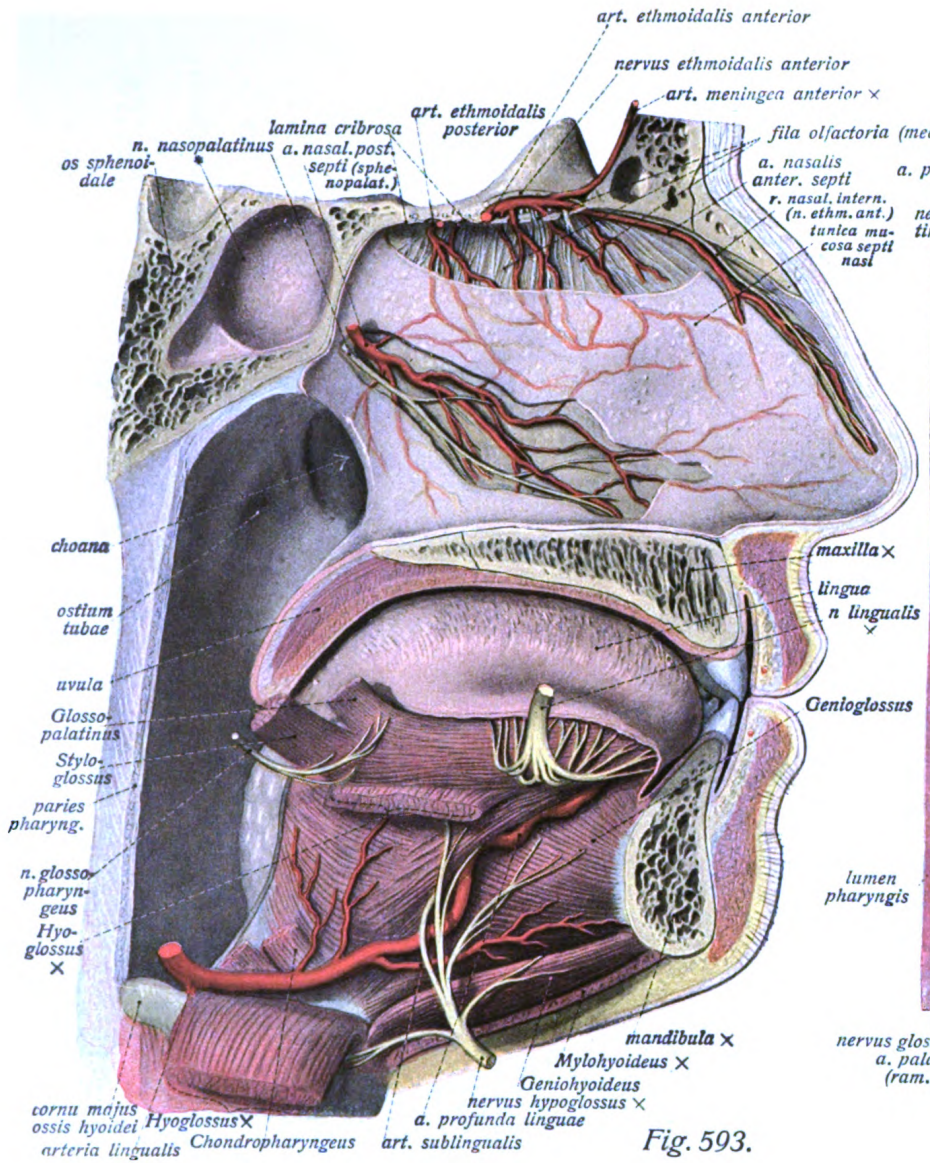

Fig. 593.

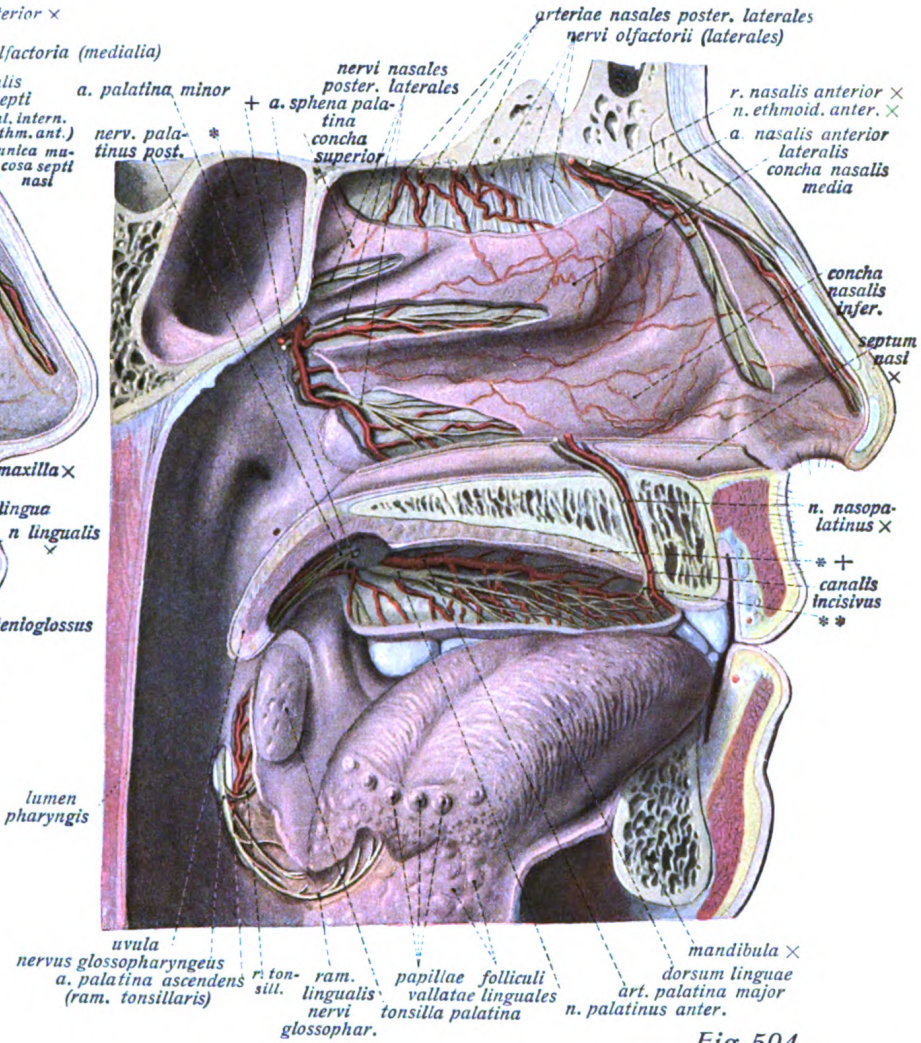

Fig. 594.

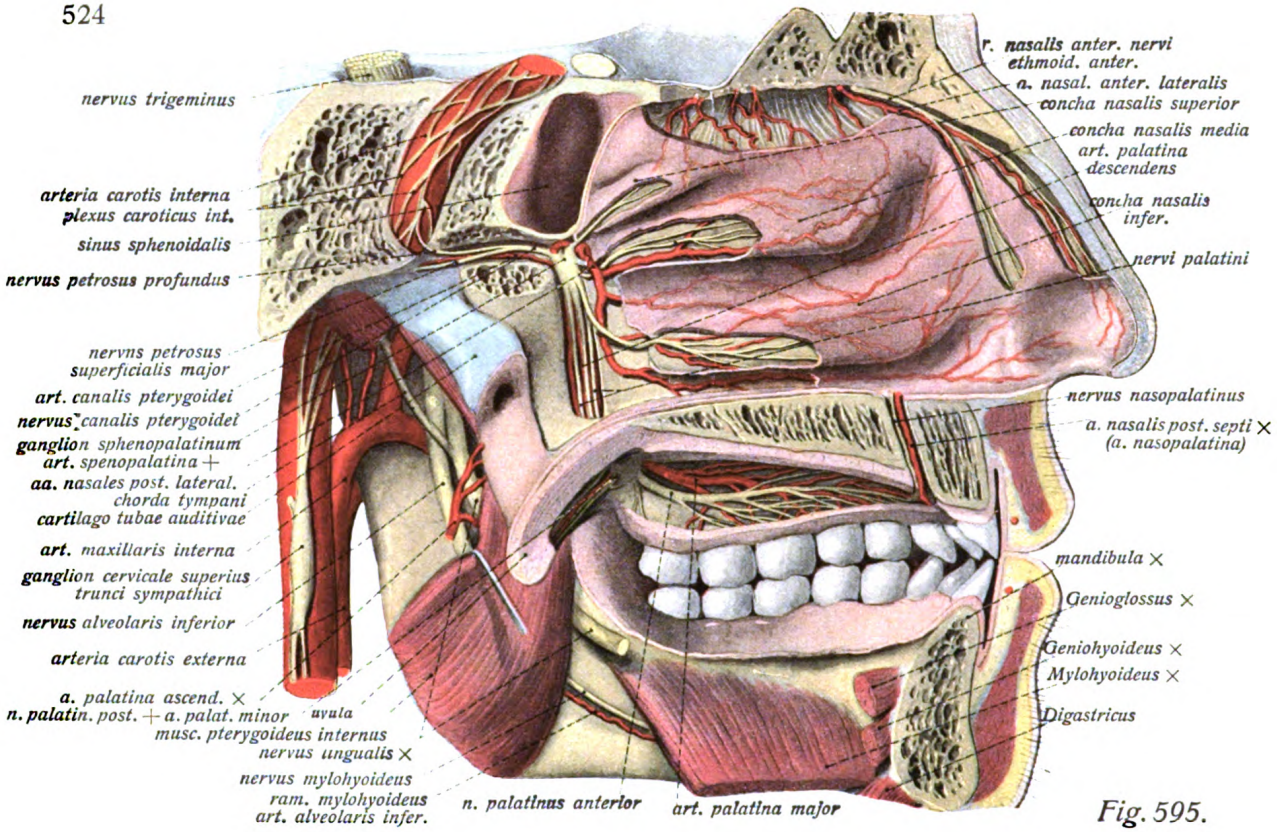

Fig. 595.

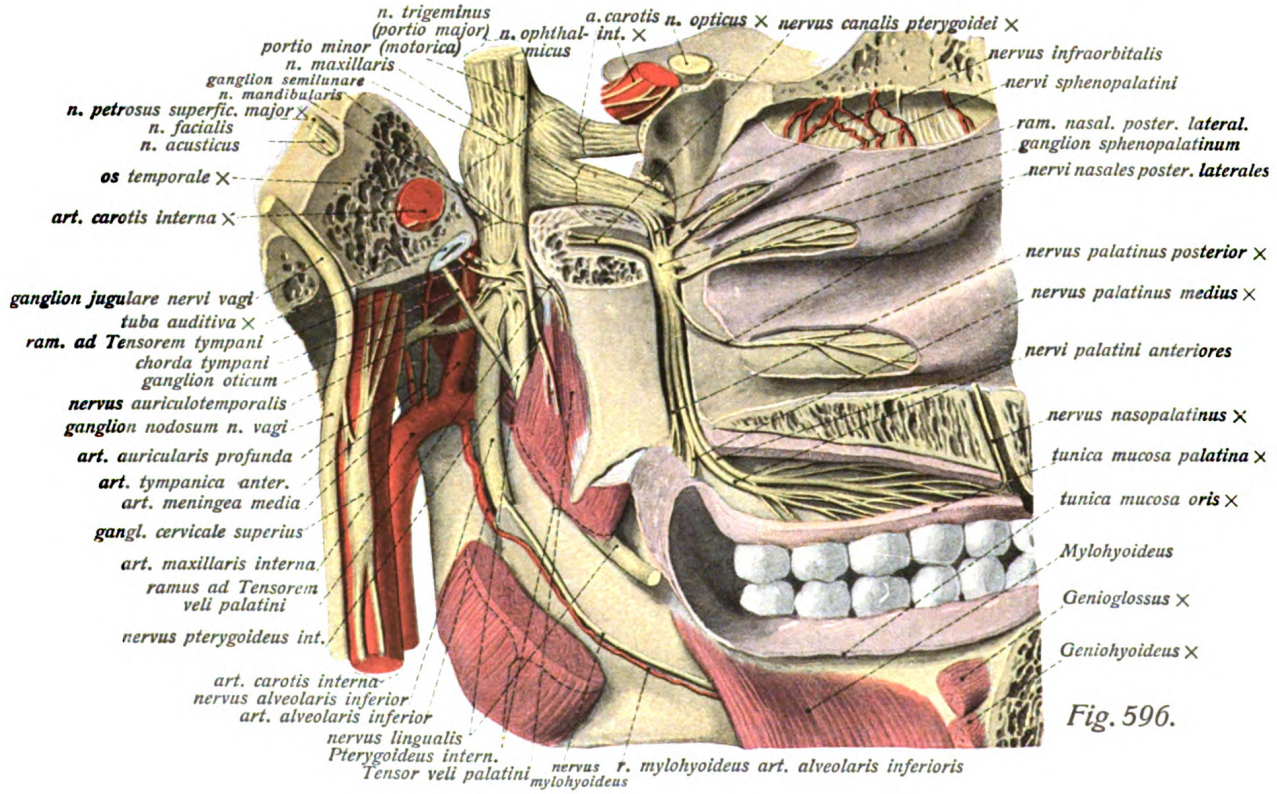

Fig. 596.

Nerven und Blutgefässe des Kopfes. (Forts.)

Fig. 595. Nerven und Gefässe der Nase (tiefere Schicht), ganglion sphenopalatinum. (1/1) Präparation wie bei Fig. 594. Ausserdem sind die canales pterygopalatinus und pterygoideus eröffnet, die Schläfenbeinpyramide in schräger Richtung durchsägt. Die Zunge ist entfernt.

Fig. 596. Ganglion oticum und ganglion sphenopalatinum. (1/1) Präparation wie bei Fig. 595. Jedoch ist der Keilbeinkörper grösstenteils entfernt, die foramina ovale et palatina eröffnet, das Schläfenbein bis zum foramen jugulare abgesägt, der Pterygoideus internus durch- und das Gaumensegel abgeschnitten. + (weiss auf der a. meningea media) = r. petrosus superficialis minor am ganglion kurz abgeschnitten.

(Forts. von p. 518.)

m) *a. palatina descendens*, gibt die kleine *art. canalis pterygoidei* ab (durch den gleichnamigen Kanal zur tuba auditiva und Umgebung), steigt im canalis pterygopalatinus nach abwärts und teilt sich in die *art. palatina major* zum harten Gaumen und die *minores* zum Gaumensegel. Fig. 595.

n) *a. sphenopalatina*, die Nasenhöhlenarterie, gibt die *arteriae nasales posteriores laterales et septi* ab. Die a. nasalis posterior septi reicht bis zum canalis incisivus (nasopalatina). Fig. 593—595.

Ramus tertius n. trigemini, nervus mandibularis

enthält die motorische *portio minor n. trigemini*, ist daher ein gemischter Nerv. Tritt als kurzer dicker Stamm durch das foramen ovale, um unterhalb dieses sich zu verästeln. Er teilt sich hauptsächlich in den *n. masticatorius*, die Zweige zum ganglion oticum, den n. auriculotemporalis und einen kurzen Endstamm, der wieder in *n. lingualis* und *n. alveolaris inferior* zerfällt. Fig. 587, 588, 596. Seine Aeste sind:

1. **n. spinosus**, tritt als feiner Zweig durch das for. spinosum zur dura mater. Fig. 589.

2. **n. masticatorius**, ein geflechtartiger, ganz kurzer Stamm, welcher die Nerven für die Kaumuskeln führt, daher den Hauptteil der portio minor enthält. Er zerfällt sofort in folgende oft zusammenhängende Aeste:

a) *n. massetericus* durch die incisura mandibulae zum Masseter. Fig. 584, 587.

b) *nn. temporales profundi (ant. u. post.)* mit den gleichnamigen Arterien zum Temporalis. Fig. 587, 588.

c) *nn. pterygoidei (ext. u. int.)* zu den gleichnamigen Muskeln (oft mehrfach). Fig. 596.

d) *n. buccinatorius*, starker Nerv, geht mit den gleichnamigen Arterien zwischen Temporalis und Pterygoideus externus zum Buccinator, diesen durchbohrend zur Wangenschleimhaut z. T. auch äusseren Haut. Fig. 585—588.

3. **n. auriculotemporalis**, entspringt meist mit zwei, die a. meningea media umfassenden Wurzeln, läuft im nach oben konkaven Bogen hinter dem Kiefergelenk und proc. condyloideus mandibulae einher, zieht dann allmählich oberflächlicher werdend vor dem äusseren Gehörgang und dem äusseren Ohr, von der Substanz der glandula parotis oft ganz umgeben, in die Höhe; gibt *nn. meatus auditorii externi* zum äusseren Gehörgang, *rami parotidei* zur Drüse, *rami auriculares anteriores* zur Ohrmuschel ab und endet mit *rami temporales superficiales* in der Schläfenhaut. Fig. 580—588, 596.

4. **nervus lingualis**, der eine der beiden Endäste, nimmt die *chorda tympani* vom n. facialis (s. u. p. 529) im spitzen Winkel auf, liegt erst zwischen beiden Pterygoidei, zieht dann lateral vom Styloglossus und Hyoglossus und oberhalb der glandula submaxillaris zur Zunge. Er verästelt sich in der Zungenschleimhaut *(rami linguales;* anastomosiert mit n. hypoglossus), glandula sublingualis und Mundschleimhaut *(n. sublingualis)*, ferner sendet er einen Ast der chorda tympani und *rami communicantes* zum *ganglion submaxillare*, das oberhalb dieser Drüse gelegen ist und zu dem auch sympathische Fasern des plex. maxillaris externus treten. Fig. 365, 547, 587, 588, 593, 595, 596.

5. **n. alveolaris inferior**, Fig. 584, 588, 595, 596, der zweite Endast, liegt erst dicht neben dem vorigen zwischen beiden Pterygoidei, gibt den dünnen *n. mylohyoideus* ab, der im gleichnamigen sulcus zum gleichnamigen Muskel und vordern Bauch des Digastricus zieht (Fig. 541, 546, 587, 588, 595, 596), tritt dann mit der gleichnamigen Arterie in den canalis mandibularis, den *plexus dentalis inferior* bildend und verlässt diesen als *n. mentalis*, dessen *rami mentales* zum Kinn, *rami labiales inferiores* zur Lippenhaut und namentlich -Schleimhaut ziehen. Fig. 580—587.

ganglion oticum. Fig. 596.

Liegt als kleiner, platter, geflechtartiger Körper an der medialen Fläche des nervus mandibularis dicht unterhalb des foramen ovale. Es enthält ausser Nervenfasern vom mandibularis (namentlich auriculotemporalis, n. pterygoideus internus und chorda tympani) sympathische Fasern vom *plexus meningeus* und den *nervus petrosus superficialis minor* vom n. glossopharyngeus (s. u. p. 529). Vom ganglion aus gehen: 1. *n. tensoris veli palatini* (häufig mit dem n. pterygoideus internus vereint) und 2. *n. tensoris tympani* zu den gleichnamigen Muskeln. Fig. 596.

Nerven des Kopfes. (Forts.)

Fig. 599. Zweiter Trigeminusast, ganglion sphenopalatinum, intrakranieller Teil des n. facialis, n. tympanicus. ($^1/_1$) Die Augenhöhle ist durch einen sagittalen Schnitt von der lateralen Seite her eröffnet, ihr Inhalt entfernt, der canalis pterygoideus eröffnet, das Schläfenbein schräg durchsägt, Paukenhöhle und canalis facialis eröffnet.

* = lamina lateralis proc. pterygoidei. ** = n. infraorbitalis mit dem aufliegenden n. zygomaticus. + = n. caroticotympanicus. ++ = Anastomose zwischen n. facialis und n. tympanicus. *+ = Anastomose zwischen n. petr. superf. major und minor.

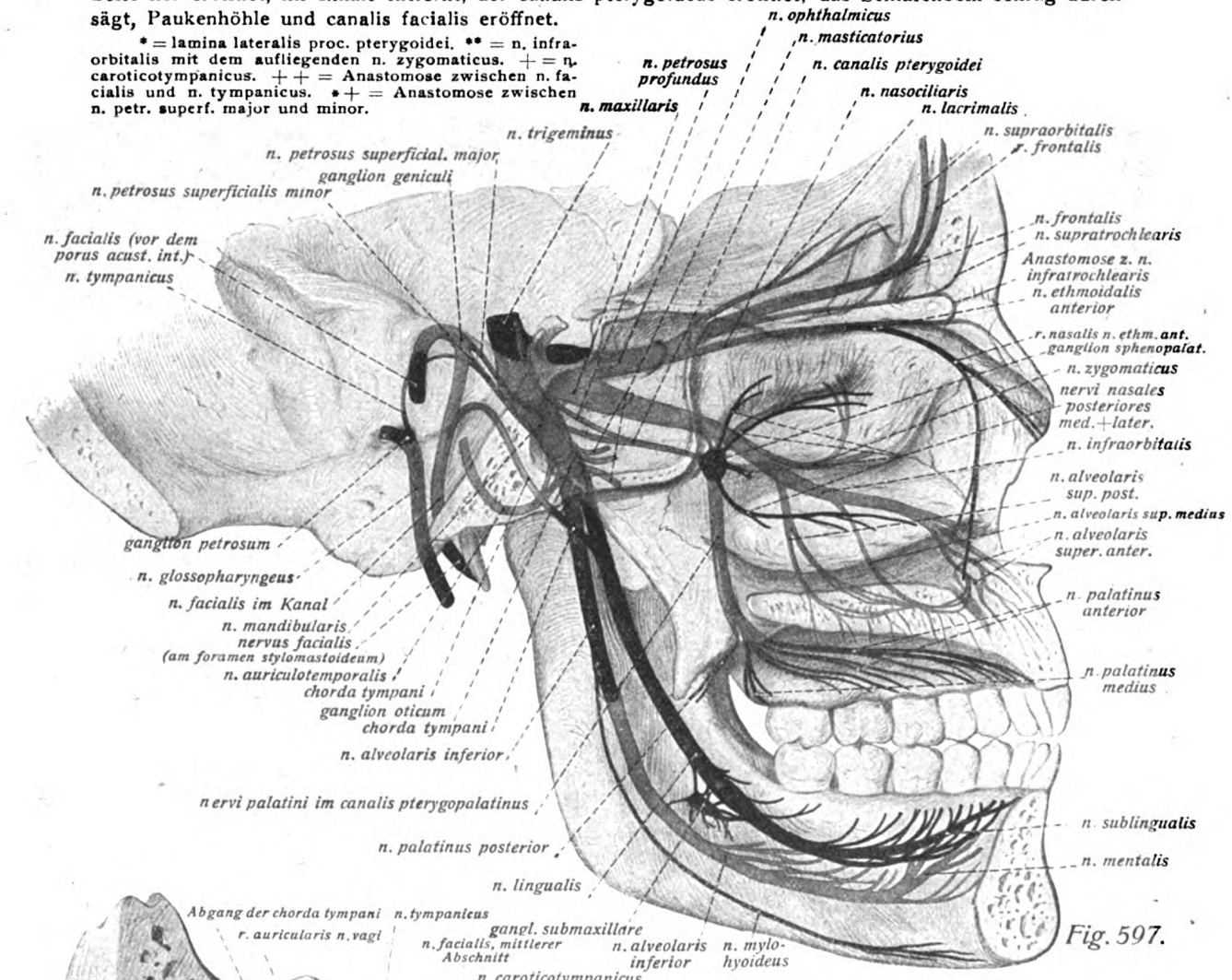

Fig. 597.

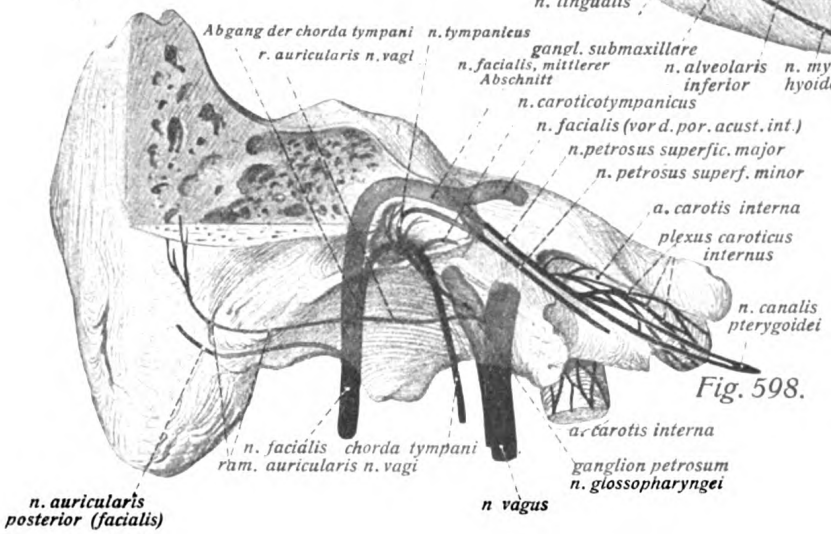

Fig. 598.

Fig. 600. Intrakranieller Abschnitt des n. facialis. ($^1/_1$)
Der canalis facialis ist eröffnet, die Paukenhöhle von hinten her aufgesägt.

Fig. 597. Die Verzweigung des n. trigeminus und seine Verbindungen mit dem n. facialis und n. glossopharyngeus, schematisch auf dem Medianschnitt des Schädels projiziert. Freiliegende Nerven schwarz, durchscheinende grau.

Fig. 598. Der intrakranielle Verlauf des n. facialis und seine Verbindungen, schematisch in die Fig. 65 (Bd. I) eingetragen.

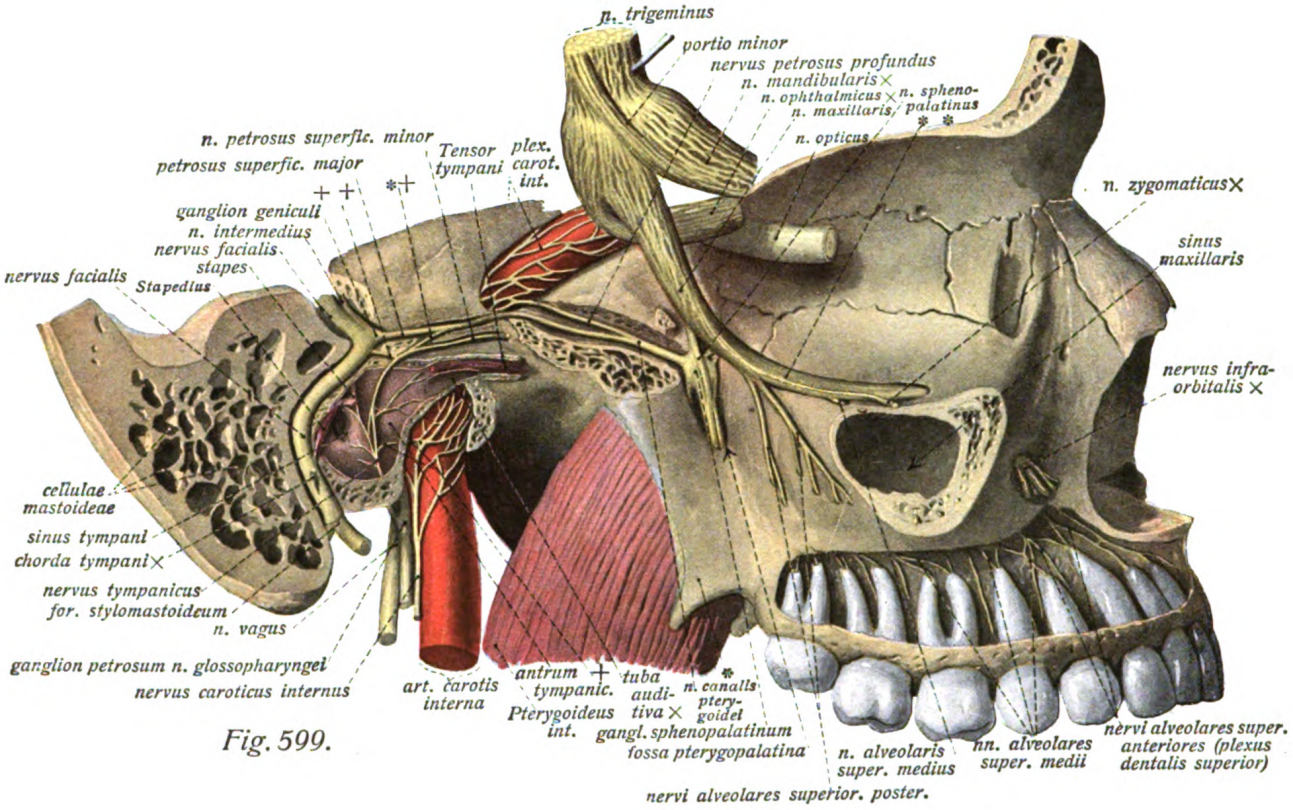

Fig. 599.

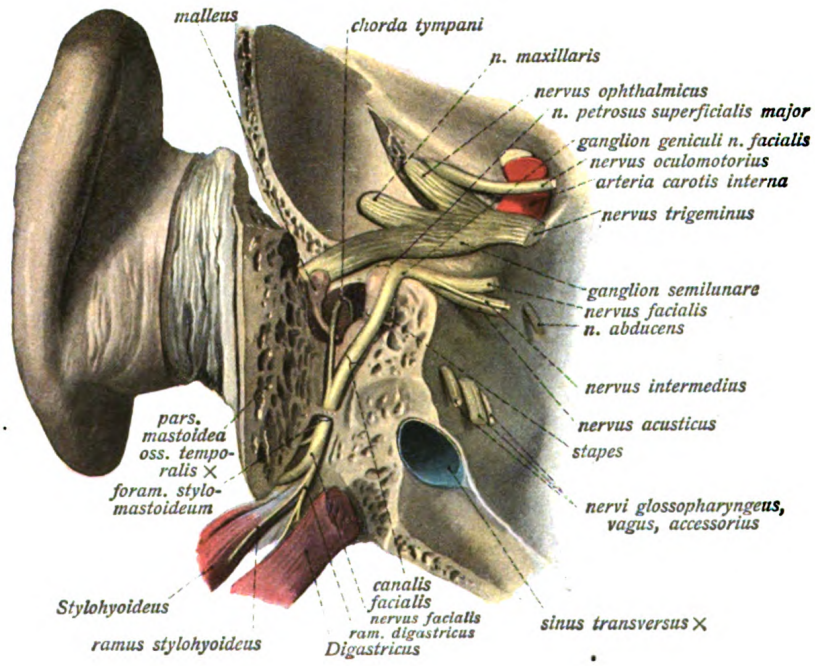

Fig. 600.

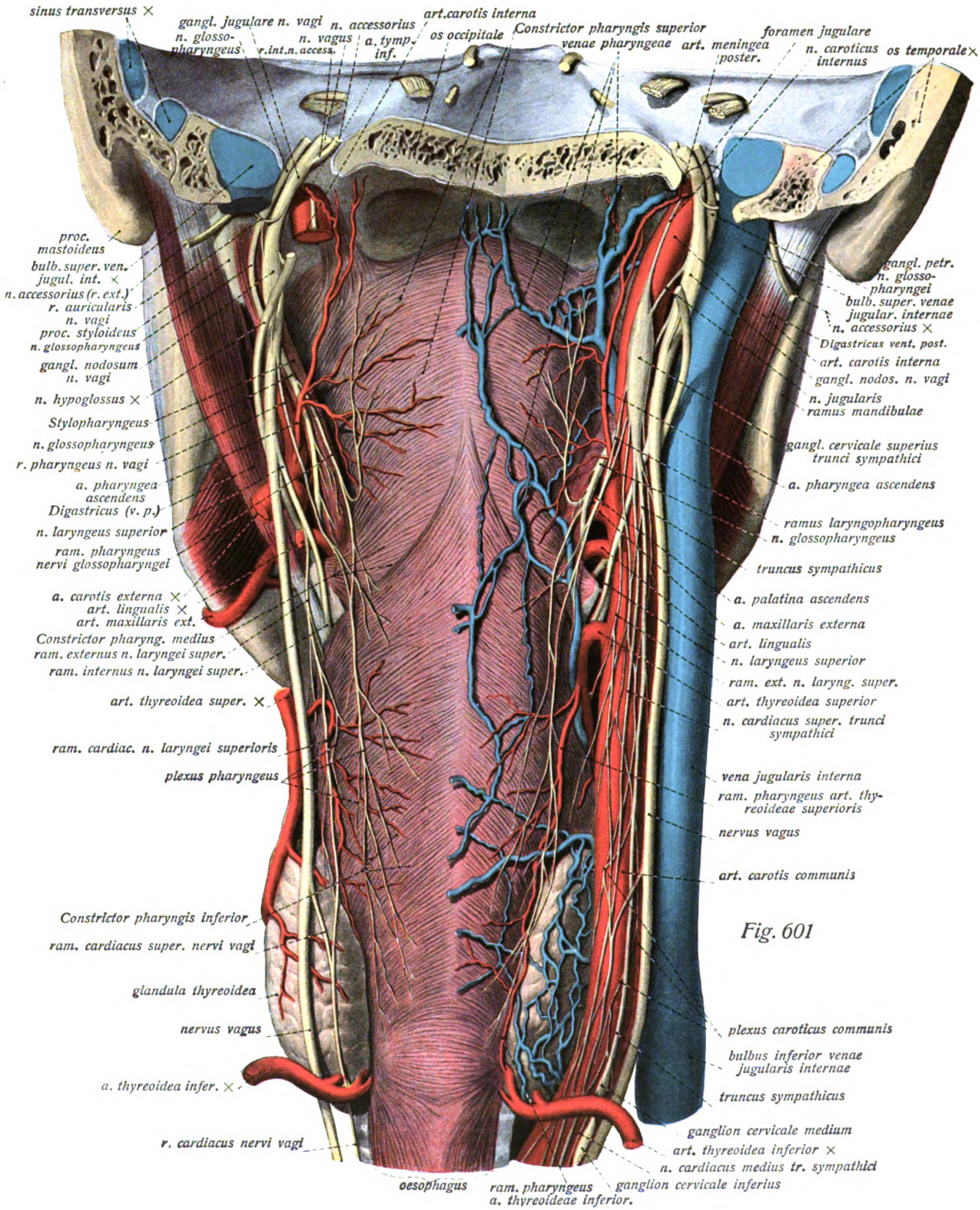
sinus transversus ×
gangl. jugulare n. vagi
n. glosso-pharyngeus
r.int.n. access.
n. accessorius
n. vagus
a. tymp. inf.
art.carotis interna
os occipitale
Constrictor pharyngis superior
venae pharyngeae
art. meningea poster.
foramen jugulare
n. caroticus internus
os temporale ×
proc. mastoideus
bulb. super. ven. jugul. int. ×
n. accessorius (r. ext.)
r. auricularis n. vagi
proc. styloideus
n. glossopharyngeus
gangl. nodosum n. vagi
n. hypoglossus ×
Stylopharyngeus
n. glossopharyngeus
r. pharyngeus n. vagi
a. pharyngea ascendens
Digastricus (v. p.)
n. laryngeus superior
ram. pharyngeus nervi glossopharyngei
a. carotis externa ×
art. lingualis ×
art. maxillaris ext.
Constrictor pharyng. medius
ram. externus n. laryngei super.
ram. internus n. laryngei super.
art. thyreoidea super. ×
ram. cardiac. n. laryngei superioris
plexus pharyngeus
Constrictor pharyngis inferior
ram. cardiacus super. nervi vagi
glandula thyreoidea
nervus vagus
a. thyreoidea infer. ×
r. cardiacus nervi vagi
oesophagus
ram. pharyngeus a. thyreoideae inferior.
ganglion cervicale inferius
n. cardiacus medius tr. sympathici
art. thyreoidea inferior ×
ganglion cervicale medium
truncus sympathicus
bulbus inferior venae jugularis internae
plexus caroticus communis
art. carotis communis
nervus vagus
ram. pharyngeus art. thyreoideae superioris
vena jugularis interna
n. cardiacus super. trunci sympathici
art. thyreoidea superior
ram. ext. n. laryng. super.
n. laryngeus superior
art. lingualis
a. maxillaris externa
a. palatina ascendens
truncus sympathicus
n. glossopharyngeus
ramus laryngopharyngeus
a. pharyngea ascendens
gangl. cervicale superius trunci sympathici
n. jugularis ramus mandibulae
gangl. nodos. n. vagi
art. carotis interna
Digastricus vent. post.
n. accessorius ×
bulb. super. venae jugular. internae
n. glosso-pharyngei
gangl. petr.

Fig. 601

Nerven und Blutgefässe des Kopfes. (Forts.)

Fig. 601. Nerven und Gefässe an der Hinterwand und Seitenfläche des pharynx. (1/1)
Rechts sind Venen und Arterien, links nur Nerven und ein Teil der Arterien dargestellt. Der hintere Abschnitt des Schädels ist durch einen durch die foramina jugularia geführten Sägeschnitt entfernt. Der Sympathicus ist nur rechterseits dargestellt.

---

nervus facialis, **intrakranieller Teil**, läuft im canalis facialis des Schläfenbeins, nimmt noch im Bereiche des porus acusticus internus den *n. intermedius* auf (Fig. 599), bildet am Knie des canalis facialis das *ganglion geniculi*, sendet von hier aus den *n. petrosus superficialis major* durch den hiatus canalis facialis und die gleichnamige Furche zum ganglion sphenopalatinum Fig. 595, 596, 600 (s. ob. p. 522), anastomosiert mit dem n. und plexus tympanicus (s. u.), gibt einen feinen Ast zum Stapedius und die *chorda tympani* (eigentlich der n. intermedius, der so den facialis wieder verlässt) zum n. lingualis (s. ob. p. 525). Diese geht durch den gleichnamigen Kanal in die Paukenhöhle, durchquert sie zwischen Hammer und Amboss und verlässt sie durch die fissura petrotympanica. Fig. 599, 600. Forts. s. ob. p. 510.

a. pharyngea ascendens (aus der a. carotis externa, s. ob. p. 514), entspringt vom Anfangsteil der Arterie, läuft mit der a. carotis interna an der Seitenwand des Schlundkopfes in die Höhe, verzweigt sich mit *rami pharyngei* in dessen Wand und endet an der Schädelbasis als *a. tympanica inferior* (mit dem n. tympanicus zur Paukenhöhle) und *a. meningea posterior* (durchs foramen jugulare zur dura mater). Fig. 601.

nervus glossopharyngeus, der 9. Hirnnerv, ein gemischter Nerv, tritt mit vagus und accessorius durch das foramen jugulare, bildet dort das kleine *ganglion superius*, erhält Fäden vom ganglion superius des sympathicus und bildet in der fossula petrosa des Schläfenbeins das *ganglion petrosum*. Dann zieht der Nerv zwischen beiden Karotiden hindurch, legt sich an die mediale Seite des Stylopharyngeus und läuft mit diesem zum pharynx, wo er sich in seine Endäste auflöst. Fig. 601. Seine Aeste sind:

1. *n. tympanicus*, geht vom ganglion petrosum aus in die Paukenhöhle, bildet an deren medialer Wand den *plexus tympanicus* zusammen mit Aesten des n. facialis und den vom sympathischen Geflecht der a. carotis interna kommenden *nn. caroticotympanici (superior et inferior)* und verlässt die Höhle durch die apert. sup. canaliculi tympanici, um zum ganglion oticum zu gehen (s. ob. p. 525). Fig. 598—600.
2. *rami pharyngei* zum plexus pharyngeus. Fig. 601.
3. *ramus stylopharyngeus* zum gleichnamigen Muskel.
4. *rami tonsillares* zur tonsilla palatina. Fig. 594, 602.
5. *rami linguales*, die eigentlichen Endäste, laufen längs des Styloglossus bogenförmig um die Gaumenmandel, zum Zungengrund (papillae vallatae, folliculi linguales) und zur epiglottis. Fig. 593, 594, 602.

nervus accessorius, geht ebenfalls durch das foramen jugulare und zerfällt unmittelbar unterhalb dieses in den *ramus internus*, der in den Vagusstamm übergeht (Fig. 601) und den *ramus externus*. Dieser geht vor der vena jugularis interna einher zur medialen Fläche des Sternocleidomastoideus, in den er oberhalb der Mitte eintritt, *rami musculares* abgebend. Der Rest verlässt den Muskel an seinem lateralen Rande und zieht schräg nach unten und lateralwärts durch die fossa supraclavicularis, mit Aesten des plexus cervicalis anastomosierend, zur vorderen Fläche des Trapezius, den er innerviert. Fig. 538—545.

nervus hypoglossus, verlässt den Schädel durch den canalis hypoglossi, liegt zunächst medial und hinter dem n. vagus und der vena jugularis interna, zieht dann im Bogen nach vorn und lateral an der lateralen Seite der art. carotis interna und externa medial vom Digastricus und Stylohyoideus gelegen zur regio submaxillaris, einen nach oben konkaven Bogen beschreibend, und an der lateralen Seite des Hyoglossus entlang, durch diesen von der a. lingualis getrennt, zur Zunge. Fig. 365, 539, 540, 543, 544. Ausser diesen Verbindungen mit dem n. vagus und sympathicus gibt er folgende Aeste ab:

1. *ram. descendens* vom oberen Teil des Bogens kommend, läuft vor der art. carotis communis nach abwärts, verbindet sich, die ansa hypoglossi bildend, mit Cervicalnerven (s. ob. p. 454) und versorgt die unteren Zungenbeinmuskeln. Fig. 538—540.
2. *r. thyreohyoideus* (descendens minor) zum gleichnamigen Muskel. Fig. 538.
3. *rr. linguales* zu sämtlichen Zungenmuskeln und dem Geniohyoideus. Fig. 545, 593, 603.

Nerven und Blutgefässe der Halseingeweide.

nervus vagus (s. a. Fig. 640)

bildet im foramen *jugulare* das gleichnamige *ganglion*, nimmt den r. internus n. accessorii auf und bildet unterhalb des foramen das grössere längliche *ganglion nodosum*, läuft dann mit der arteria carotis interna (weiter unten carotis communis) und vena jugularis interna nach abwärts, zwischen und anfangs hinter, dann vor beiden gelegen und tritt durch die apertura thoracis superior in die Brusthöhle. Der linke n. vagus geht vor dem Aortenbogen, der rechte vor der a. subclavia dextra einher. Die beiden vagi gehen dann längs der beiden bronchi zum hilus jeder Lunge, laufen am oesophagus herab und mit diesem durch das Zwerchfell zum Magen, wo sie enden. Fig. 541—545, 553, 601.

Die hauptsächlichen Aeste des n. vagus sind: 1. *ram. auriculares*, vom ganglion jugulare, läuft durch den canaliculus mastoideus, anastomosiert im canalis facialis mit dem n. facialis, und geht zum hintern Teil des äussern Gehörgangs und der Ohrmuschel. Fig. 580—585, 587, 599, 601.

2. *rami pharyngei*, vom ganglion nodosum, zum plexus pharyngeus. Fig. 601.

3. *n. laryngeus superior*, vom untern Teil des ganglion nodosum, geht hinter der carotis interna bezw. externa einher nach abwärts und teilt sich in den schwächeren *r. externus*, der an der Seitenfläche des Constrictor pharyngis inferior entlang zu diesem und dem Cricothyreoideus geht. Der stärkere *ramus internus* durchbohrt mit der a. laryngea superior die membrana hyothyreoidea und läuft durch den recessus piriformis zur Schleimhaut des Kehlkopfes. Fig. 543, 601, 602.

4. *rami cardiaci superiores*, meist mehrere, laufen z. T. in Verbindung mit dem r. ext. n. laryngei superioris an der Hinterfläche der art. carotis communis nach abwärts und bilden mit den Aesten des sympathicus den plexus cardiacus. Fig. 601.

5. *n. recurrens*, entspringt in der Brusthöhle. Der linke geht hinter dem Aortenbogen, der rechte hinter der a. subclavia dextra in die Höhe, in der Furche zwischen trachea und oesophagus gelegen. Gibt ausser *rami cardiaci inferiores* zum plexus cardiacus *rami tracheales* und *oesophagei* ab und endet als *n. laryngeus inferior* am Kehlkopf, wo er hauptsächlich die Muskeln versorgt (Ausnahme s. ob.). Fig. 545, 553, 602.

6 *rami bronchiales anteriores et posteriores* bilden z. T. mit dem sympathicus zusammen an Lungenhilus den *plexus pulmonalis anterior et posterior*. Fig. 553, 640.

7. *rami (chordae) oesophagei (ae)* bilden den *plexus oesophageus anterior* (hauptsächlich der linke) und *posterior* (hauptsächlich der rechte). Fig. 553, 640.

8. rami gastrici bilden den *plexus gastricus anterior* und *plexus gastricus posterior* am Magen. Fig. 640.

arteria laryngea superior

aus der a. thyreoidea superior (s. ob. p. 514), geht zwischen cornu majus ossis hyoidei und oberem Schildknorpelrand zum Kehlkopf, gibt Aeste an den Sternocleidomastoideus und die benachbarten Zungenmuskeln, sowie den langen *r. cricothyreoideus* zum gleichnamigen Muskel und lig. cricothyreoideum medium. Der Hauptstamm der Arterie geht mit dem n. laryngeus superior durch die membrana hyothyreoidea zum Kehlkopfsinneren. Fig. 540—545, 602.

arteria lingualis

aus der art. carotis externa (s. ob. p. 514) läuft erst horizontal dicht oberhalb des cornu majus ossis hyoidei, durch den Hyoglossus vom n. hypoglossus getrennt, zur Zunge, dann ziemlich steil aufsteigend, erst zwischen Hyoglossus und Genioglossus, dann zwischen diesen und Longitudinalis inferior gelegen zur Zungenspitze. Fig. 541, 593, 603.

Ihre Aeste sind: 1. *r. hyoideus* zum Zungenbein und den angrenzenden Muskeln vom Anfangsteil der Arterie. Fig. 538, 539, 540.

2. *rami dorsales linguae* zur Schleimhaut des Zungenrückens.

3. *a. sublingualis*, der eine der beiden Endäste, setzt die mehr horizontale Richtung des Stammes fort und geht zur glandula sublingualis und Unterzungenschleimhaut. Fig. 563, 603.

4. *a. profunda linguae*, der stärkere Endast, läuft geschlängelt zwischen Genioglossus und Longitudinalis gegen die Zungenspitze, in den Muskeln sich verzweigend. Durch eine bogenförmige Anastomose, *arcus raninus*, hängen die Arterien beider Seiten zusammen. Fig. 593, 603.

Fig. 602. Die Nerven und Arterien des Kehlkopfes und des Zungengrundes in der Ansicht von hinten. (1/1)
Die Schleimhaut der Vorderwand des pharynx ist entfernt, desgl. längs des n. glossopharyngeus die Zungenschleimhaut.

Fig. 603. Die Nerven und Arterien der Zunge und des Kehlkopfes in der Ansicht von unten und vorn. (1/1)
An der Zunge sind links auch die Venen dargestellt, rechts ist der Hyoglossus durchschnitten.

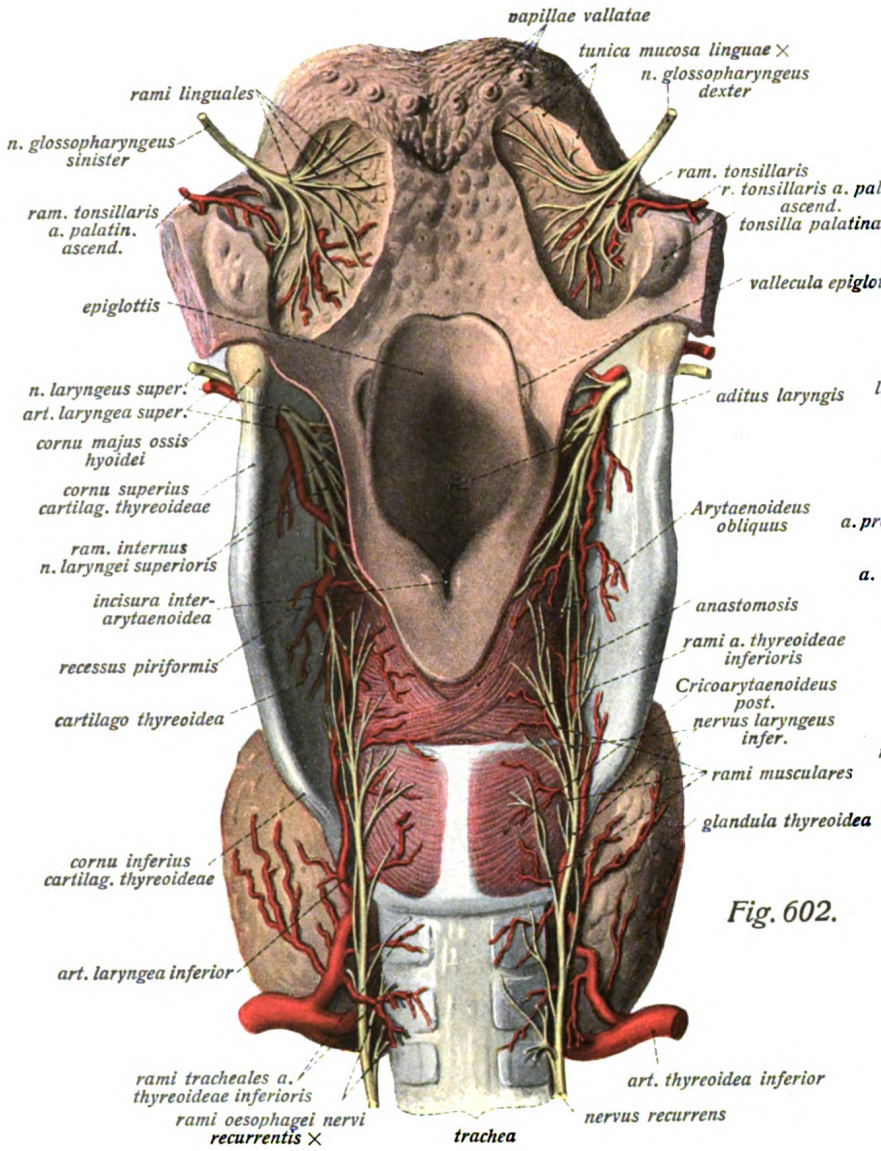

Fig. 602.

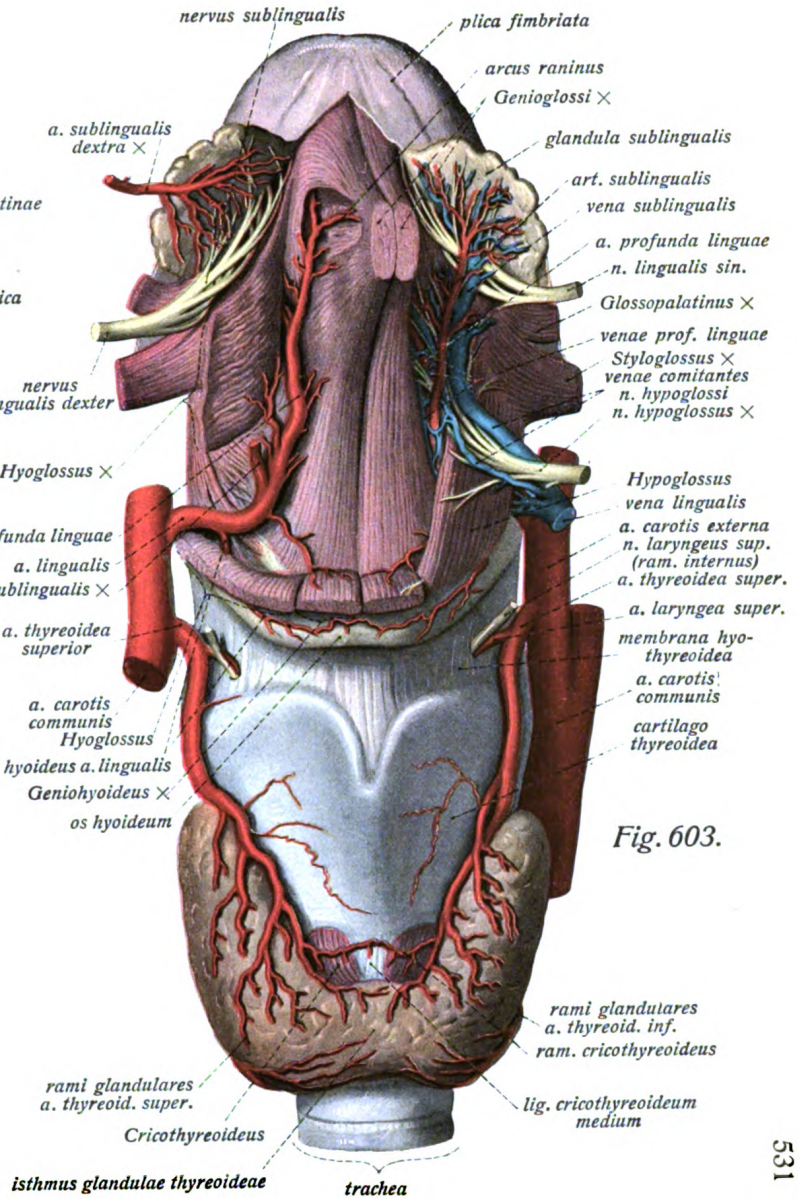

Fig. 603.

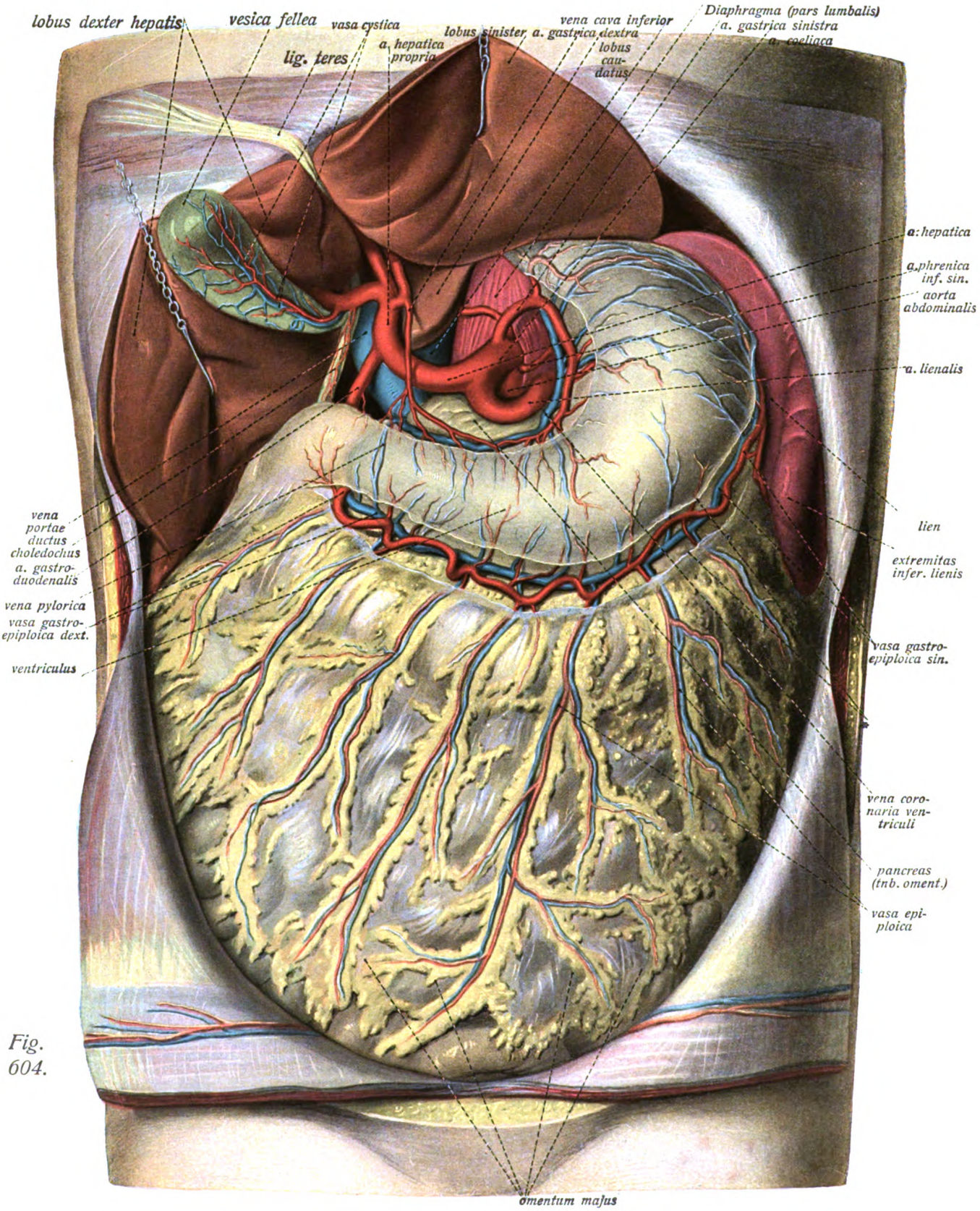
lobus dexter hepatis
vesica fellea
vasa cystica
lig. teres
a. hepatica propria
lobus sinister
vena cava inferior
a. gastrica dextra
lobus caudatus
Diaphragma (pars lumbalis)
a. gastrica sinistra
a. coeliaca
a. hepatica
a. phrenica inf. sin.
aorta abdominalis
a. lienalis
vena portae
ductus choledochus
a. gastro-duodenalis
vena pylorica
vasa gastro-epiploica dext.
ventriculus
lien
extremitas infer. lienis
vasa gastro-epiploica sin.
vena coronaria ventriculi
pancreas (tnb. oment.)
vasa epiploica
omentum majus

Fig. 604.

Blutgefässe der Bauchhöhle.

Fig. 604. Die Blutgefässe des Magens und der Leber. (1/2)

Die Bauchhöhle ist eröffnet, die Bauchdecken sind zurückgelegt, das grosse Netz in seiner natürlichen Lagerung gelassen; der linke und z. T. auch der rechte Leberlappen sind in die Höhe gezogen, die art. coeliaca an ihrem Ursprung freigelegt, die vordere Platte des grossen Netzes an der grossen Kurvatur des Magens aufgeschnitten, das kleine Netz und das Bauchfell des vestibulum bursae omentalis entfernt. * = Schnittränder des omentum majus.

Bauchschlagader, *aorta abdominalis,*

entsteht im hiatus aorticus als unmittelbare Verlängerung der aorta thoracalis. Sie liegt an der Vorderfläche der Lendenwirbelkörper fast — aber nicht genau — median, sondern etwas links von der Mittellinie, links neben der vena cava inferior. Vor dem vierten Lendenwirbel teilt sie sich in ihre beiden Endäste, die arteriae iliacae communes. Tab. 11, 12. Fig. 402, 604, 607, 608. Ihre Aeste werden unterschieden in:

I. *rami viscerales.* Diese Eingeweideäste der aorta abdominalis stellen die stärksten und wichtigsten Verzweigungen der Bauchschlagader dar und zerfallen in unpaare und paarige Aeste.

Unpaare Aeste:

1. **a. coeliaca,** der stärkste Ast der Bauchaorta, entspringt in Gestalt eines kurzen, dicken Rohres von der Vorderwand der Arterie (Fig. 604, 608) noch im Bereiche des hiatus aorticus Diaphragmatis. Sie spaltet sich sofort in drei Aeste:

a) **a. gastrica sinistra,** der schwächste der drei Aeste, zur linken Seite der kleinen Kurvatur des Magens, läuft in der plica gastropancreatica nach oben und vorn zur cardia, gibt Aeste an diese und die pars abdominalis oesophagi und läuft an der kleinen Kurvatur des Magens entlang, um mit der a. gastrica dextra einen Gefässbogen zu bilden, von dem aus Aeste zur Vorder- und Hinterfläche des Magens gehen. Fig. 604, 605.

b) **a. hepatica,** zieht als starker Ast am rechten Abschnitt der kleinen Kurvatur des Magens und etwas oberhalb im flachen Bogen gegen die Leberpforte. Im ligamentum hepatoduodenale liegt ihr Endast vor der Pfortader und links vom Gallengang. Tafel 11, 12. Fig. 604, 605. Sie teilt sich in zwei Hauptäste:

α) *a. gastroduodenalis,* läuft als starker Ast hinter dem pylorus einher und teilt sich in:

αβ) *a. gastrocpiploica dextra* zur rechten Seite der grossen Kurvatur des Magens, versorgt diesen und das grosse Netz. Fig. 604, 605.

αγ) *a. pancreaticoduodenalis superior* von der konkaven Seite des duodenum zu diesem (pars superior und descendens) und caput pancreatis. Fig. 605.

β) *a. hepatica propria,* der eigentliche Endast, verläuft im ligamentum hepatoduodenale (s. ob.) und tritt in einen ram. dexter und r. sinister gespalten in die Leberpforte ein. Vorher gibt er folgende beiden Aeste ab:

βα) *a. gastrica dextra* zur rechten Hälfte der kleinen Kurvatur des Magens. Fig. 604.

ββ) *a. cystica* zur Gallenblase, vom rechten Endast ausgehend. Fig. 402, 604.

Blutgefässe der Bauchhöhle. (Forts.)

Fig. 605. Verzweigung der arteria coeliaca, Wurzeln der Pfortader. (1/2)

Präparation wie bei Fig. 604. Der Magen ist nach Durchtrennung der vorderen Platte des grossen Netzes in die Höhe gezogen, so dass seine Hinterfläche nach vorn sieht, das pancreas längs der vasa mesenterica superiora gespalten. * = Schnittrand des ligamentum gastrocolicum an der curvatura major ventriculi, darüber die pars inferior duodeni. ** = Schnittrand des omentum minus an der curvatura minor ventriculi.

---

arteria coeliaca (Forts. v. p. 533).

c) **art. lienalis,** stark, läuft geschlängelt am obern Rand des pancreas hinter dem Magen entlang zum Hilus der Milz. Fig. 604, 605. Sie gibt ab:

α) *rami pancreatici* zum corpus und cauda pancreatis.

β) *a. gastroepiploica sinistra* zur linken Hälfte der grossen Kurvatur des Magens, verhält sich wie die dextra, mit der sie anastomosiert. Fig. 604, 605.

γ) *arteriae gastricae breves* zum fundus ventriculi, z. T. von den folgenden entspringend. Fig. 605.

δ) *rami lienales* treten in den Milzhilus ein. Fig. 402, 605.

2. **arteria mesenterica superior,** der zweite grosse unpaare Ast der aorta abdominalis entspringt von der Vorderwand der Arterie dicht unterhalb der coeliaca, geht hinter dem caput pancreatis und vor der pars inferior duodeni einher in die radix mesenterii, in welcher sie in einem nach links und vorn konvexen flachen Bogen verläuft, fortwährend Aeste abgebend und stark an Kaliber abnehmend. Fig. 402, 605, 606, 607, 608. Tafel 11, 12. Ihre Aeste sind:

a) *a. pancreatico-duodenalis inferior*, entspringt hinter dem pancreas, läuft mit der oberen Arterie (s. ob. pag. 533) anastomosierend zum untern Teil des duodenum und zum caput pancreatis. Fig. 605—607.

b) *arteriae intestinales* (ca. 15 mittelstarke Aeste), entspringen von der konvexen Seite des Bogens der Arterie und gehen zum gesamten intestinum mesenteriale, bogen- und netzförmige Anastomosen vor dem Eintritt in den Darm bildend. Fig. 606, 607.

c) *a. ileocolica*, mittelstark, entspringt von der Konkavität des Arterienbogens unterhalb der Mitte, läuft gegen den Ileocaecalwinkel (hinter dem mesocolon ascendens einher) und teilt sich in einen aufsteigenden mit der a. colica dextra und einen absteigenden vom ileum mit den Endästen des Stammes anastomosierenden Ast; gibt die *art. appendicularis* zum Wurmfortsatz. Fig. 606.

d) *a. colica dextra*, stark, entspringt gleichfalls von der Konkavität des Stammes aber höher als die vorige und geht, in untern und obern Ast gespalten, zum colon ascendens und colon transversum, mit der a. colica media und a. ileocolica anastomosierend. Fig. 606.

e) *a. colica media*, stark, entspringt noch höher als die vorige von der konkaven Seite des Stammes und zieht im mesocolon transversum gelegen mit einem kürzeren rechten Aste anastomotisch zur a. colica dextra, mit einem längeren linken zur a. colica sinistra aus der a. mesenterica inferior. Fig. 606, 608.

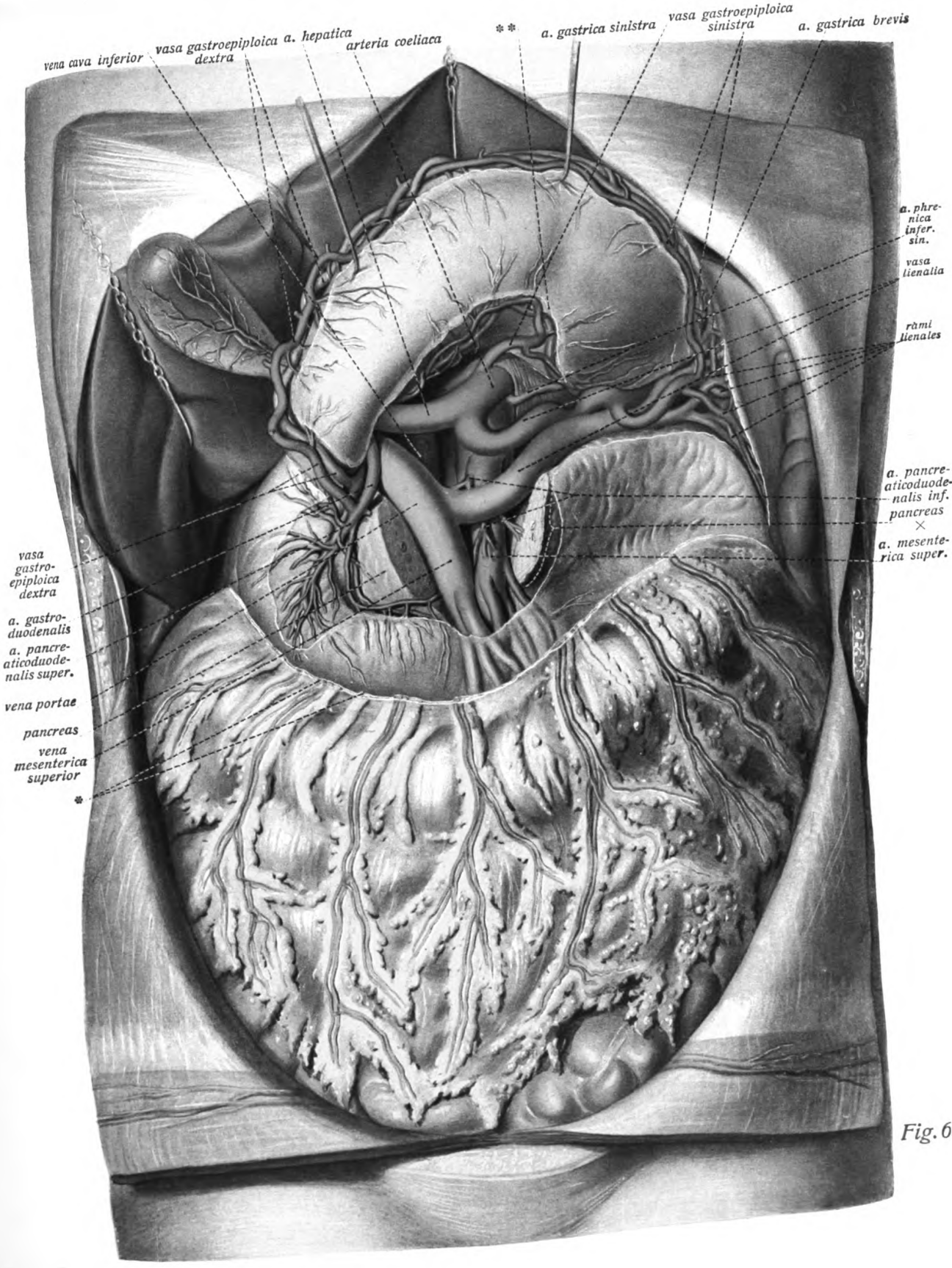
vena cava inferior
vasa gastroepiploica dextra
a. hepatica
arteria coeliaca
a. gastrica sinistra
vasa gastroepiploica sinistra
a. gastrica brevis
a. phrenica infer. sin.
vasa lienalia
rami lienales
a. pancreaticoduodenalis inf.
pancreas
a. mesenterica super.
vasa gastro-epiploica dextra
a. gastro-duodenalis
a. pancreaticoduodenalis super.
vena portae
pancreas
vena mesenterica superior

Fig. 605.

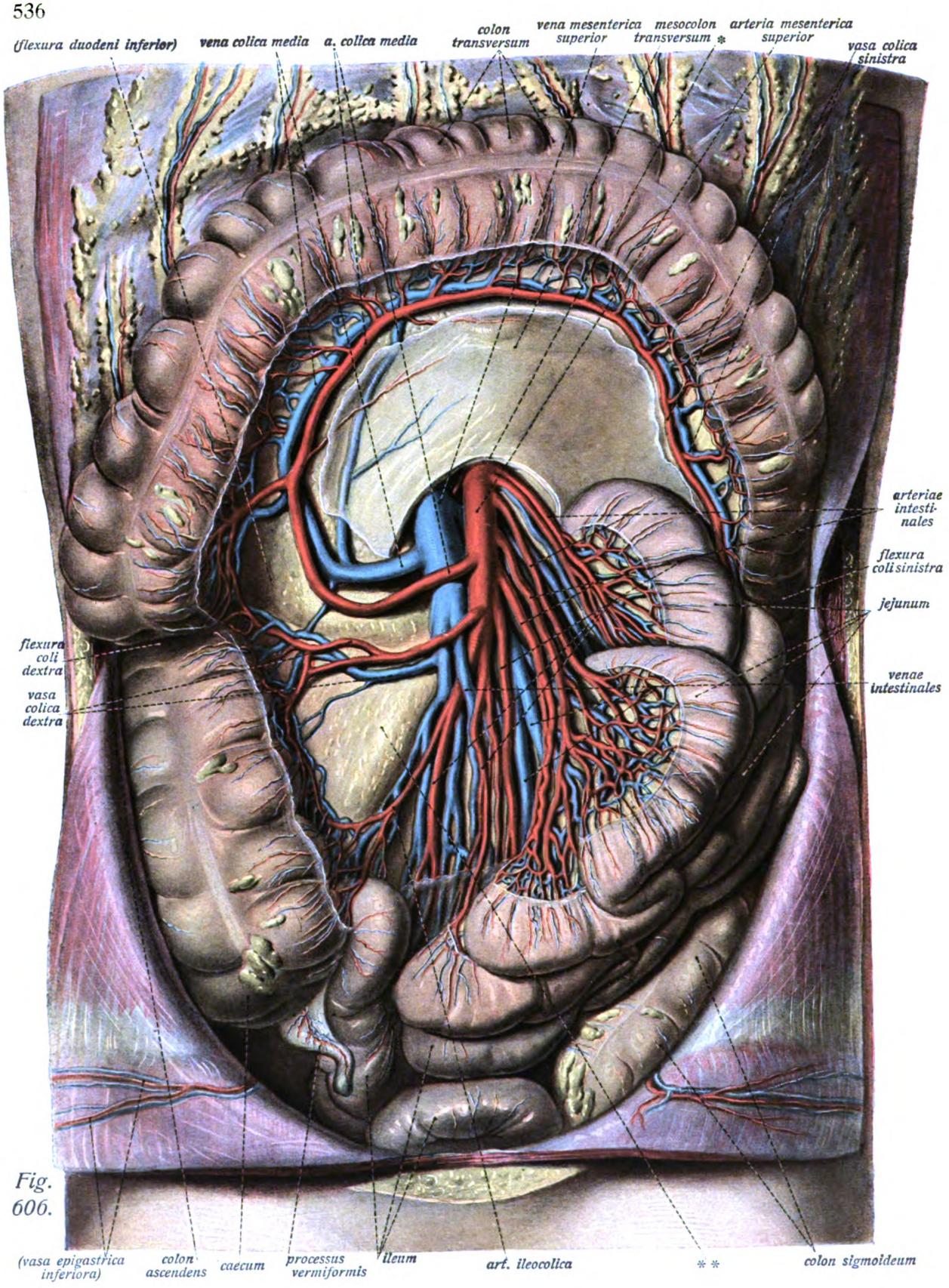
(flexura duodeni inferior)
vena colica media
a. colica media
colon transversum
vena mesenterica superior
mesocolon transversum *
arteria mesenterica superior
vasa colica sinistra
arteriae intestinales
flexura coli sinistra
jejunum
venae intestinales
flexura coli dextra
vasa colica dextra
(vasa epigastrica inferiora)
colon ascendens
caecum
processus vermiformis
ileum
art. ileocolica
* *
colon sigmoideum

Fig. 606.

Blutgefässe der Bauchhöhle. (Forts.)

Fig. 606. Arteria und vena mesenterica superior. (1/2)

Das colon transversum ist mit dem grossen Netz in die Höhe geschlagen, die Dünndarmschlingen sind nach links gedrängt, das mesocolon ascendens ist weggenommen, das mesocolon transversum teilweise; die rechte Platte des mesenterium ist entfernt. * = Schnittrand des mesocolon transversum. ** = retroperitonaeales Fettgewebe im Bereiche des mesocolon ascendens.

---

arteria coeliaca (Forts. v. p. 533/534).

3. **a. mesenterica inferior,** entspringt erst unterhalb des Abgangs der Nierenarterien in relativ weiter Entfernung von der Ursprungsstelle der a. mesenterica superior, läuft hinter dem parietalen Bauchfell des mesocolon descendens einher nach links unten. Fig. 607. Tafel 11, 12. Ihre Aeste sind:

a) *a. colica sinistra* zum linken Teil des colon transversum (Anast. mit a. colica media) und colon descendens (Anast. mit den folgenden). Fig. 607.
b) *aa. sigmoideae* zum colon sigmoideum. Fig. 607.
c) *a. haemorrhoidalis superior,* der Endast, zieht von der Gegend der linken Seite des promontorium zum oberen und mittleren Teil des Mastdarms. Fig. 607, 610, 611.

Paarige (viscerale) Aeste der Bauchaorta.

4. *a. suprarenalis media (dextra* und *sinistra)* entspringen in der Höhe der a. mesenterica superior und gehen zu den Nebennieren. Fig. 608.

5. *a. renalis (dextra* und *sinistra)* entspringen unterhalb der a. mesenterica superior von der aorta und gehen nach Abgabe der *a. suprarenalis inferior* (Fig. 476) zum Nierenhilus. Fig. 608.

6. *a. spermatica interna (dextra* und *sinistra)* laufen als *a. testicularis* beim Manne zum Hoden, beim Weibe als *a. ovarica* zum Eierstock, entspringen an der Vorderfläche des Aortenrohres dicht unterhalb der arteriae renales, gehen hinter dem parietalen Bauchfell, spitzwinklig den ureter kreuzend vor dem Psoas einher zum Leistenkanal und Samenstrang beim Manne. Beim Weibe tritt die Arterie ins kleine Becken und in das ligamentum latum (s. u. p. 546).

Pfortader, *vena portae.*

Die Pfortader, *vena portae,* stellt einen kurzen aber starken Venenstamm dar, der sich aus der Vereinigung der *vena mesenterica superior* und der *vena lienalis* hinter dem Halse des pancreas bildet. Sie setzt im Bereiche der incisura pancreatis die Verlaufsrichtung der ersteren fort, tritt am oberen Rande des Pankreas in das ligamentum hepatoduodenale über, wo sie hinter der Arterie und dem Gallengang liegt (Fig. 398) und tritt in zwei Hauptäste gespalten in die Leberpforte ein. Sie stellt das zuführende Blutgefäss des Leberkreislaufes dar und führt der Leber das venöse Blut der gesamten unpaaren Organe der Bauchhöhle (im engeren Sinne) d. h. des Verdauungstraktus (einschl. Leber und Pankreas) und der Milz zu, da die *vena mesenterica inferior* in die vena lienalis (seltener in die vena mesenterica superior) mündet und auch innerhalb der Lebersubstanz die Capillaren der art. hepatica in Pfortaderwurzeln übergehen.

Blutgefässe der Bauchhöhle. (Forts.)

Fig. 607. Arteria und Vena mesenterica inferior. (1/2)

Präparation wie in Fig. 606; nur sind die Dünndarmschlingen nach rechts gelegt, die Verästelung der vasa mesenterica inferiora ist nach Entfernung des mesocolon descendens freigelegt, vom pancreas und mesocolon transversum ein Stück herausgeschnitten. * (auf der Arterie) = aorta abdominalis. ** = Stelle der Gabelung der aorta. *** = Schnittränder des mesocolon transversum. + = promontorium. *+ = art. pancreaticoduodenalis inferior (die zum pancreas gehenden Aeste sind abgeschnitten).

II. *rami parietales* der Bauchaorta (sämtlich paarig).

1. *a. phrenica inferior*, entspringt paarig von der Vorderwand der aorta, dicht unterhalb des Zwerchfells, gibt die *arteria suprarenalis superior* zur Nebenniere ab und verbreitet sich auf der Unterfläche des Zwerchfells. Fig. 604, 605.

2. *arteriae lumbales I—IV* entspringen von der Hinterwand der aorta, laufen — die Reihe der Intercostalarterien gleichsam fortsetzend — vor der Mitte der Höhe der Lendenwirbelkörper, von den Sehnenbögen der Psoasursprünge überbrückt, nach lateral und hinten zwischen den Bündeln des Quadratus lumborum zu den platten Bauchmuskeln. Die vierte Lumbalarterie läuft mit einem stärkeren Aste am oberen Rande des Darmbeins entlang und z. T. auf den Iliacus. Hintere Aeste der Lumbalarterien gehen zur Haut und Muskulatur der Lendengegend und mit *rami spinales* zum Rückenmark. Fig. 608.

Die Fortsetzung der Bauchaorta — über ihre Teilung in die beiden eigentlichen Endäste, die arteriae iliacae communes (s. u. p. 542) hinaus — ist die **arteria sacralis media,** unpaar, entspringt an der Bifurkationsstelle der aorta abdominalis, setzt deren Richtung unmittelbar fort und läuft über die Vorderfläche des fünften Lendenwirbels und die facies pelvina des Kreuzbeins, genau median gelegen, nach abwärts. Vor der Steissbeinspitze bildet ihr Ende einen Gefässknäuel, das *glomus coccygeum.* Ausser zahlreichen, kleinen Aesten zu benachbarten Muskeln und dem Knochen (Queräste auf dem Kreuzbein mit Anastomosen zur a. sacralis lateralis) gibt sie die beiden (paarigen) *arteriae lumbales imae* ab, welche — schwächer als die quartae — vor dem fünften Lendenwirbelkörper entlang laufen und zum Psoas major und Iliacus gehen (Anastomosen zur a. iliolumbalis). Fig. 608, 614.

Die untere Hohlblutader, *vena cava inferior* (s. a. u. p. 545).

Die *vena cava inferior* entsteht aus dem Zusammenfluss der beiden *venae iliacae communes* vor der fibrocartilago zwischen 4. und 5. Lendenwirbel, läuft rechts neben der aorta abdominalis in die Höhe, dem Arterienrohre zunächst innig anliegend; bevor sie das Zwerchfell durchbohrt, legt sie sich in die fossa venae cavae der Unterfläche der Leber (Fig. 395) und verlässt damit die Nachbarschaft der aorta. Ausser ihren beiden Wurzeln nimmt die vena cava superior hauptsächlich die obern vier Lumbalvenenpaare auf, die rechte *vena spermatica interna,* die beiden *venae renales* und kurz vor dem Durchtritt durchs Zwerchfell die *venae hepaticae.* Fig. 393, 608. Taf. 12.

Die *venae lumbales imae* münden in die *vena sacralis media,* diese in die vena iliaca communis sinistra. Diese liegt vor den vasa sacralia media, aber hinter der arteria iliaca communis dextra. Die *vena renalis sinistra* nimmt die linke vena spermatica interna auf und überkreuzt die Aorta (liegt vor ihr).

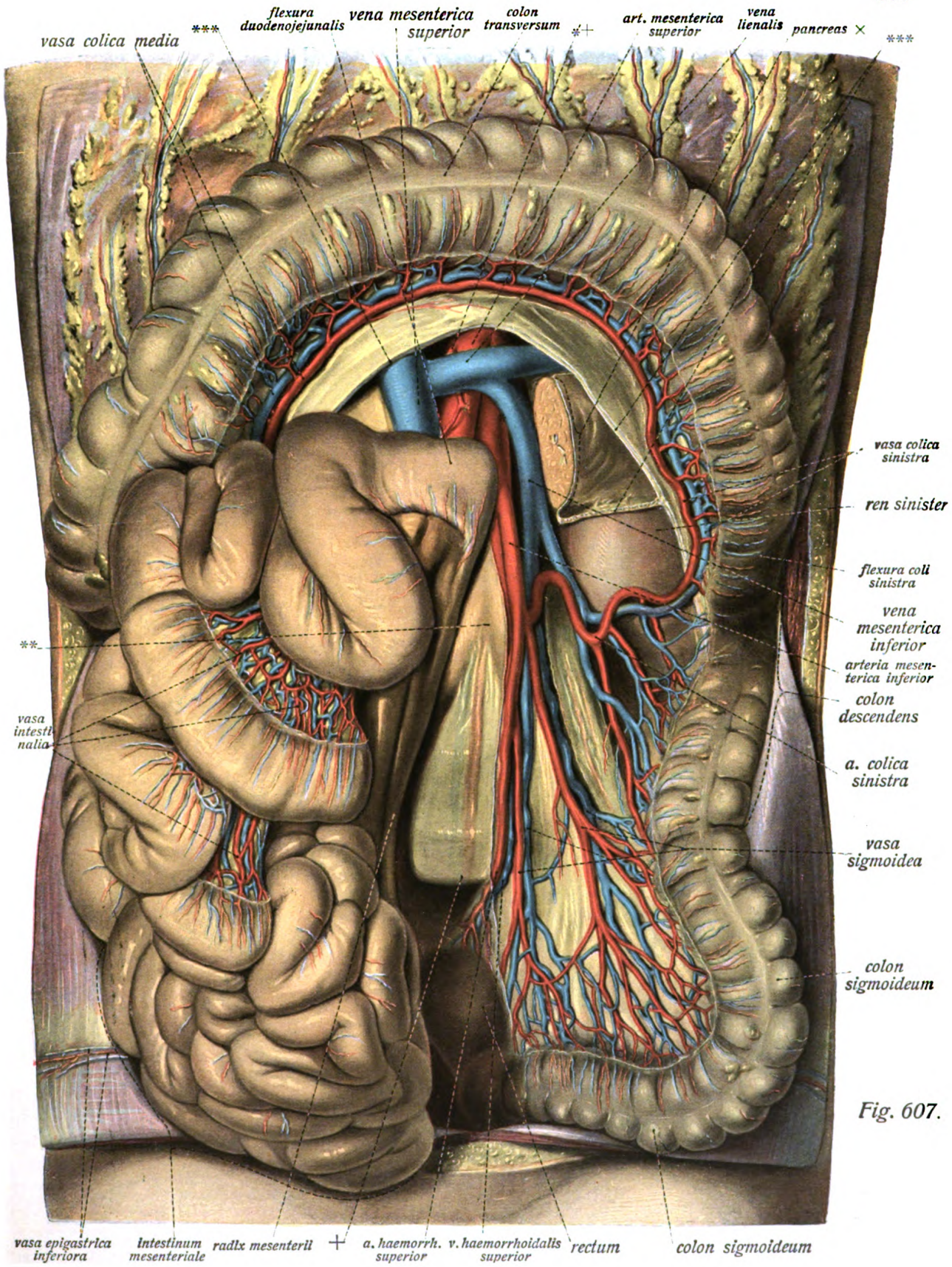
vasa colica media
flexura duodenojejunalis
vena mesenterica superior
colon transversum
art. mesenterica superior
vena lienalis
pancreas
vasa colica sinistra
ren sinister
flexura coli sinistra
vena mesenterica inferior
arteria mesenterica inferior
colon descendens
a. colica sinistra
vasa sigmoidea
colon sigmoideum
vasa intestinalia
vasa epigastrica inferiora
intestinum mesenteriale
radix mesenterii
a. haemorrh. superior
v. haemorrhoidalis superior
rectum
colon sigmoideum

Fig. 607.

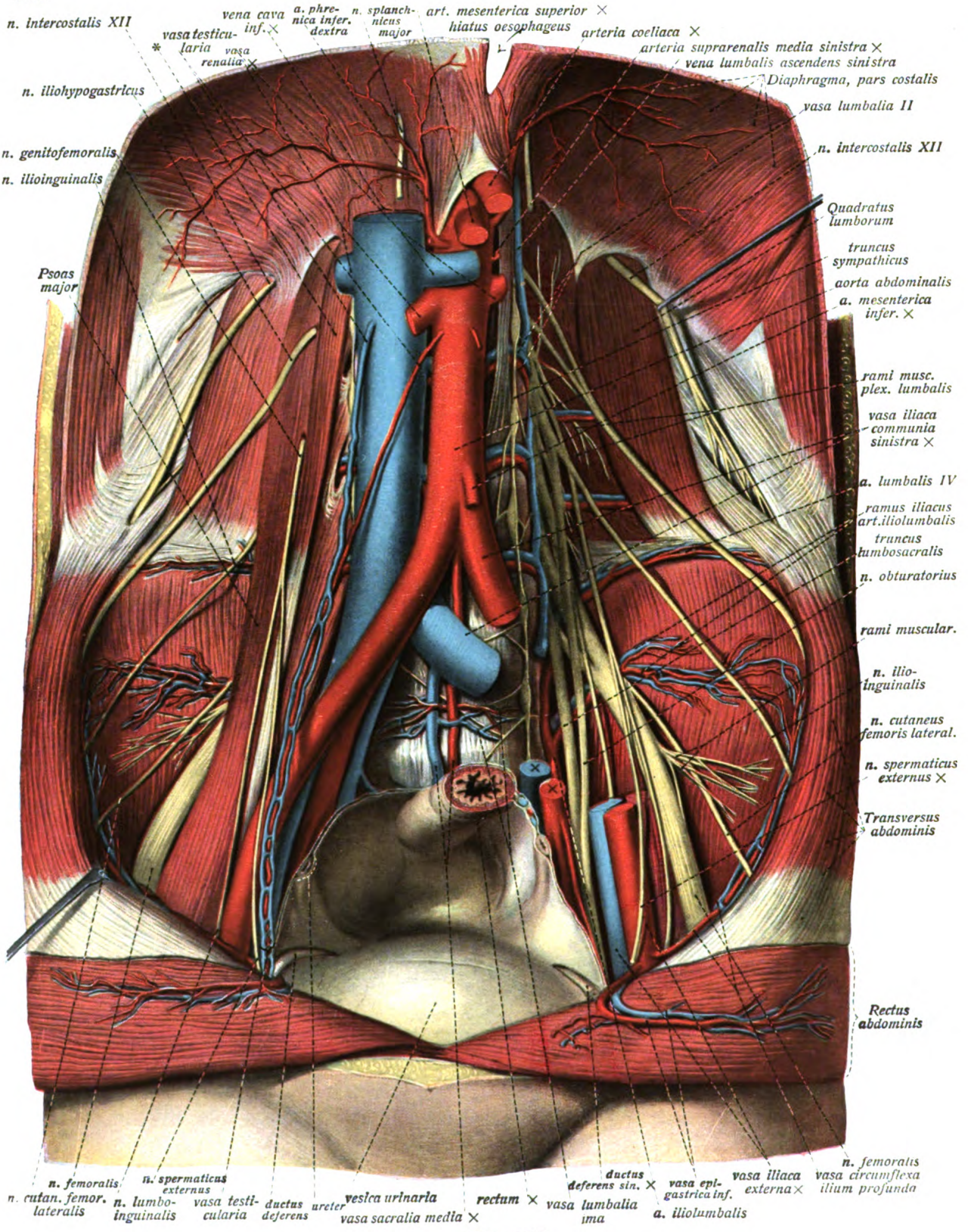
n. intercostalis XII
vena cava inf. ×
a. phrenica infer. dextra
n. splanchnicus major
art. mesenterica superior ×
hiatus oesophageus
arteria coeliaca ×
vasa testicularia
vasa renalia ×
arteria suprarenalis media sinistra ×
vena lumbalis ascendens sinistra
Diaphragma, pars costalis
n. iliohypogastricus
vasa lumbalia II
n. genitofemoralis
n. intercostalis XII
n. ilioinguinalis
Quadratus lumborum
truncus sympathicus
Psoas major
aorta abdominalis
a. mesenterica infer. ×
rami musc. plex. lumbalis
vasa iliaca communia sinistra ×
a. lumbalis IV
ramus iliacus art. iliolumbalis
truncus lumbosacralis
n. obturatorius
rami muscular.
n. ilio-inguinalis
n. cutaneus femoris lateral.
n. spermaticus externus ×
Transversus abdominis
Rectus abdominis
n. femoralis
n. cutan. femor. lateralis
n. spermaticus externus
n. lumbo-inguinalis
vasa testicularia
ductus deferens
ureter
vesica urinaria
vasa sacralia media ×
rectum ×
vasa lumbalia ima
ductus deferens sin. ×
a. iliolumbalis
vasa epigastrica inf.
vasa iliaca externa ×
n. femoralis
vasa circumflexa ilium profunda

Fig. 608.

Blutgefässe und Nerven der Bauchhöhle.

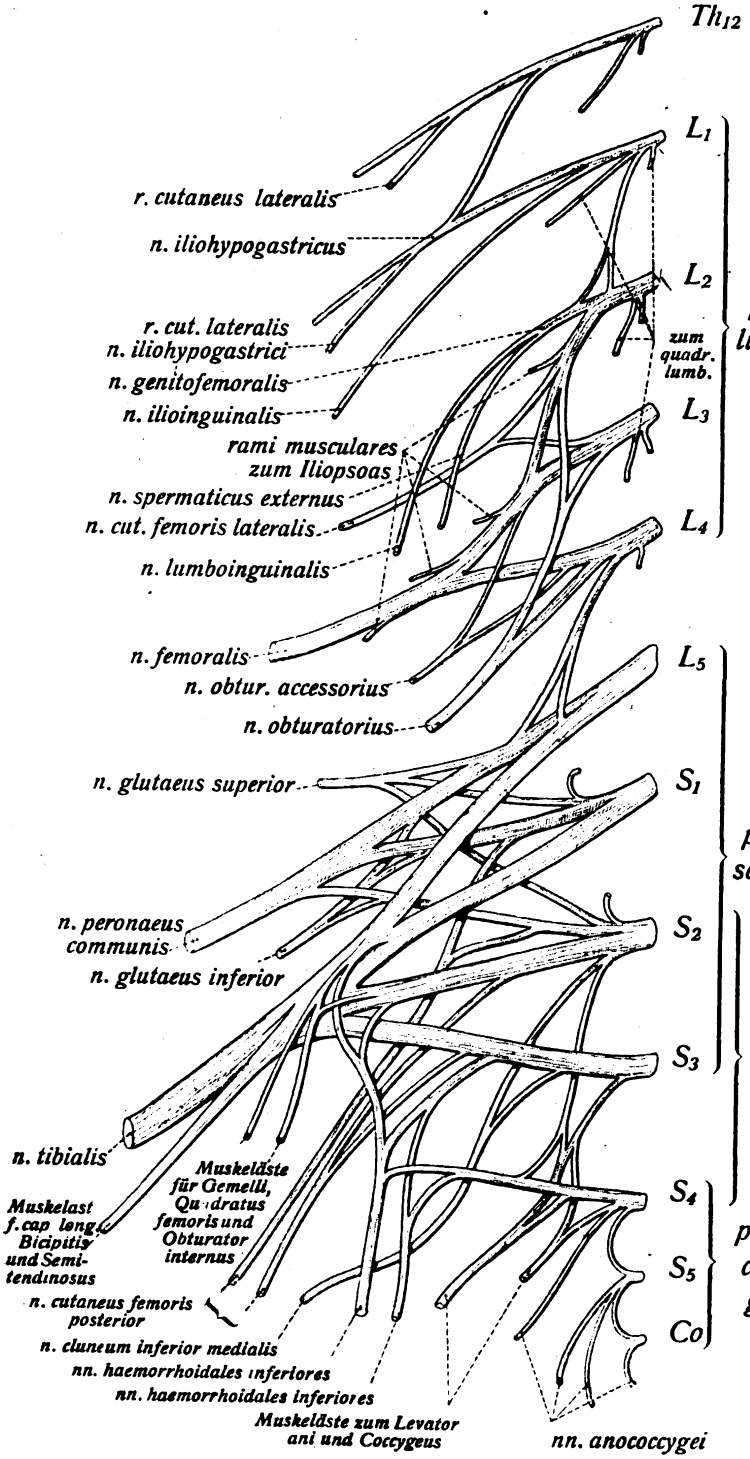

Fig. 608. Blutgefässe der hintern Bauchwand und Nerven des plexus lumbalis. (1/2)

Sämtliche Baucheingeweide sind entfernt, die unpaaren Aeste der Aorta sowie die Nierenarterien abgeschnitten. Links sind art. und vena iliaca communis nebst dem angrenzenden Stück ihrer Aeste entfernt, ferner der Psoas major grösstenteils abgetragen, um die Plexusbildung der Lumbalnerven zu zeigen. * = Psoas minor.

Fig. 609. Schema des plexus lumbosacralis (nach P. Eisler).

Das Lendengeflecht

plexus lumbalis

(Fig. 608, 641)

wird gebildet durch die Anastomosen der vordern Aeste des 1. bis 4. Lumbalnerven. Es liegt teils hinter dem Psoas major, teils zwischen seinen Bündeln. Es stammen von ihm ausser rami musculares zum Quadratus lumborum und Psoas folgende Nerven ab:

1. *n. iliohypogastricus*, mässig stark, gemischt, aus L_1, läuft durch den Psoas und vor dem Quadratus lumborum entlang zur Innenfläche des Transversus, den er oberhalb der crista iliaca durchbohrt, um zwischen ihm und Obliquus internus weiter zu laufen. Fig. 608; gibt ausser *rami musculares* zu den platten Bauchmuskeln ab: *r. cutaneus lateralis* zur Haut der lateralen Hüftgegend und *ramus cutaneus anterior* zur Haut in der Gegend oberhalb des Leistenrings. Fig. 617, 619.

Blutgefässe und Nerven des Beckens.

Fig. 610. Blutgefässe der männlichen Genitalien (Profilansicht). (2/3)

Die linke Beckenhälfte ist durch einen hinten median, vorn neben der Mittellinie geführten Schnitt entfernt; die von der linken Seite an Mastdarm und Genitalien tretenden Gefässe sind daher abgeschnitten. Das Bauchfell ist bis auf den die Hinterfläche der vordern Bauchwand bedeckenden Teil fortgenommen. × = linker Ureter kurz vor dem Eintritt in die Blase abgeschnitten. ×× = linker Samenleiter.

Fortsetzung von p. 541.

2. *n. ilioinguinalis,* ziemlich schwach und inkonstant, aus L_1, gemischt, durchbohrt den Psoas, läuft vor dem Iliacus herab, durchbohrt wie der vorige aber tiefer den Transversus abdominis, versorgt die platten Bauchmuskeln mit rami musculares und tritt durch den Leistenkanal zur Haut des mons pubis und der äusseren Genitalien in Gestalt der *nn. scrotales (labiales) anteriores.* Fig. 608, 612, 617.

3. *n. genitofemoralis,* ziemlich schwach, gemischt, aus L_2, durchbohrt den Psoas und läuft auf dessen vorderer Fläche entlang, um sich in sehr wechselnder Höhe in seine beiden Endäste zu spalten. Fig. 608.

a) *n. lumboinguinalis,* sensibel s. p. 554.

b) *n. spermaticus externus,* im wesentlichen motorisch, tritt durch den Leistenring, verästelt sich im Samenstrang, namentlich dem Cremaster. Fig. 608, 617.

4. *n. cutaneus femoris lateralis,* mässig stark, sensibel, aus L_2 und L_3, tritt aus dem Psoas heraus, läuft über den Iliacus zur Gegend der spina iliaca anterior superior, dicht unterhalb derer er zur Haut des Oberschenkels zieht. Fig. 608 (s. u. p. 554).

5. *n. femoralis,* stark, gemischt, aus (L_2) L_3 und L_4, läuft in der Furche zwischen Psoas und Iliacus, beide mit rami musculares versehend, zum lig. inguinale, unter dem er mit dem Iliopsoas durch die lacuna musculorum tritt. Fig. 608 (s. u. p. 561).

6. *n. obturatorius,* mässig stark, gemischt, aus L_2 und L_4 ist der einzige Nerv des plexus, der am medialen Rande des Psoas hervortritt, läuft an der Seitenwand des kleinen Beckens nach vorn und tritt mit den vasa obturatoria durch den canalis obturatorius. Fig. 608, 614 (s. u. p. 561).

Arteria iliaca communis

ist ein starkes Gefäss, welches aus der Teilung der Bauchaorta hervorgeht. Zunächst vor dem Körper des (vierten und) fünften Lendenwirbels gelegen, läuft sie in der Länge von etwa 6 cm am medialen Rande des Psoas, gekreuzt vom ureter, entlang und teilt sich, ohne grössere oder mittlere Aeste abzugeben, in ihre beiden Endäste. Fig. 608—610, 614.

I. **a. iliaca externa,** läuft an der medialen Seite des Psoas major in der unmittelbaren Verlängerung des Stammes bis zum ligamentum inguinale, um sich hier ohne Grenze in die arteria femoralis (s. u. p. 558) fortzusetzen. Erst kurz vor dem Eintritt in die lacuna vasorum hinter dem lig. inguinale gibt sie die beiden einzigen Aeste ab: Fig. 608—610, 614, 621.

1. *a. circumflexa ilium profunda,* zieht erst hinter dem lig. inguinale, dann am obern Rande des Iliacus längs der crista iliaca nach hinten, versorgt benachbarte Muskeln, anastomosiert mit der art. iliolumbalis aus der a. hypogastrica, der lumbalis IV, u. a. Fig. 608, 609, 621, 622.

Digitized by Google
Original from UNIVERSITY OF CALIFORNIA

Fig. 610.

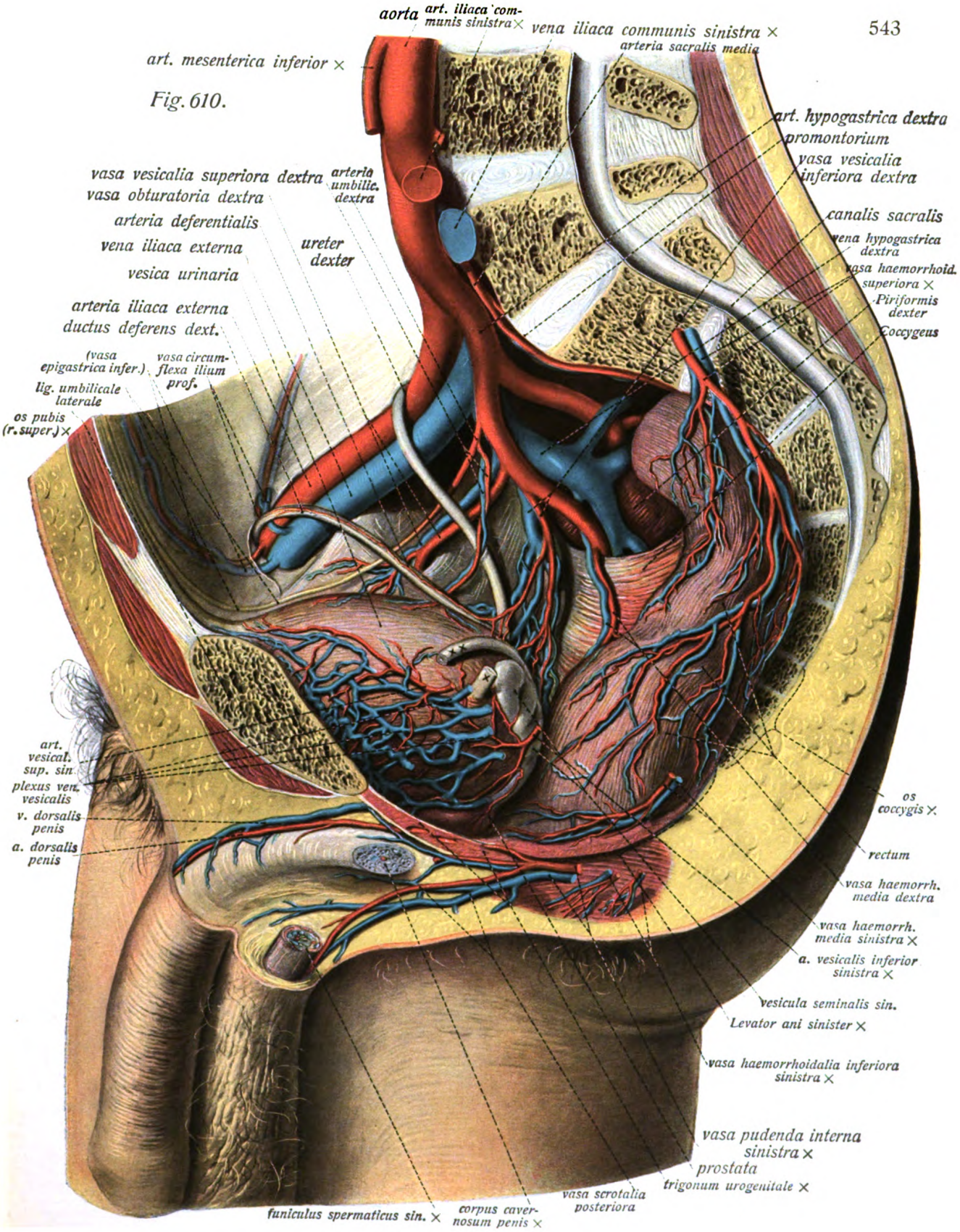
aorta
art. iliaca communis sinistra ×
vena iliaca communis sinistra ×
arteria sacralis media
art. mesenterica inferior ×
art. hypogastrica dextra
promontorium
vasa vesicalia inferiora dextra
canalis sacralis
vena hypogastrica dextra
vasa haemorrhoid. superiora ×
Piriformis dexter
Coccygeus
vasa vesicalia superiora dextra
vasa obturatoria dextra
arteria deferentialis
vena iliaca externa
vesica urinaria
arteria iliaca externa
ductus deferens dext.
arteria umbilic. dextra
ureter dexter
(vasa epigastrica infer.)
vasa circumflexa ilium prof.
lig. umbilicale laterale
os pubis (r. super.) ×
art. vesical. sup. sin.
plexus ven. vesicalis
v. dorsalis penis
a. dorsalis penis
os coccygis ×
rectum
vasa haemorrh. media dextra
vasa haemorrh. media sinistra ×
a. vesicalis inferior sinistra ×
vesicula seminalis sin.
Levator ani sinister ×
vasa haemorrhoidalia inferiora sinistra ×
vasa pudenda interna sinistra ×
prostata
trigonum urogenitale ×
vasa scrotalia posteriora
funiculus spermaticus sin. ×
corpus cavernosum penis ×

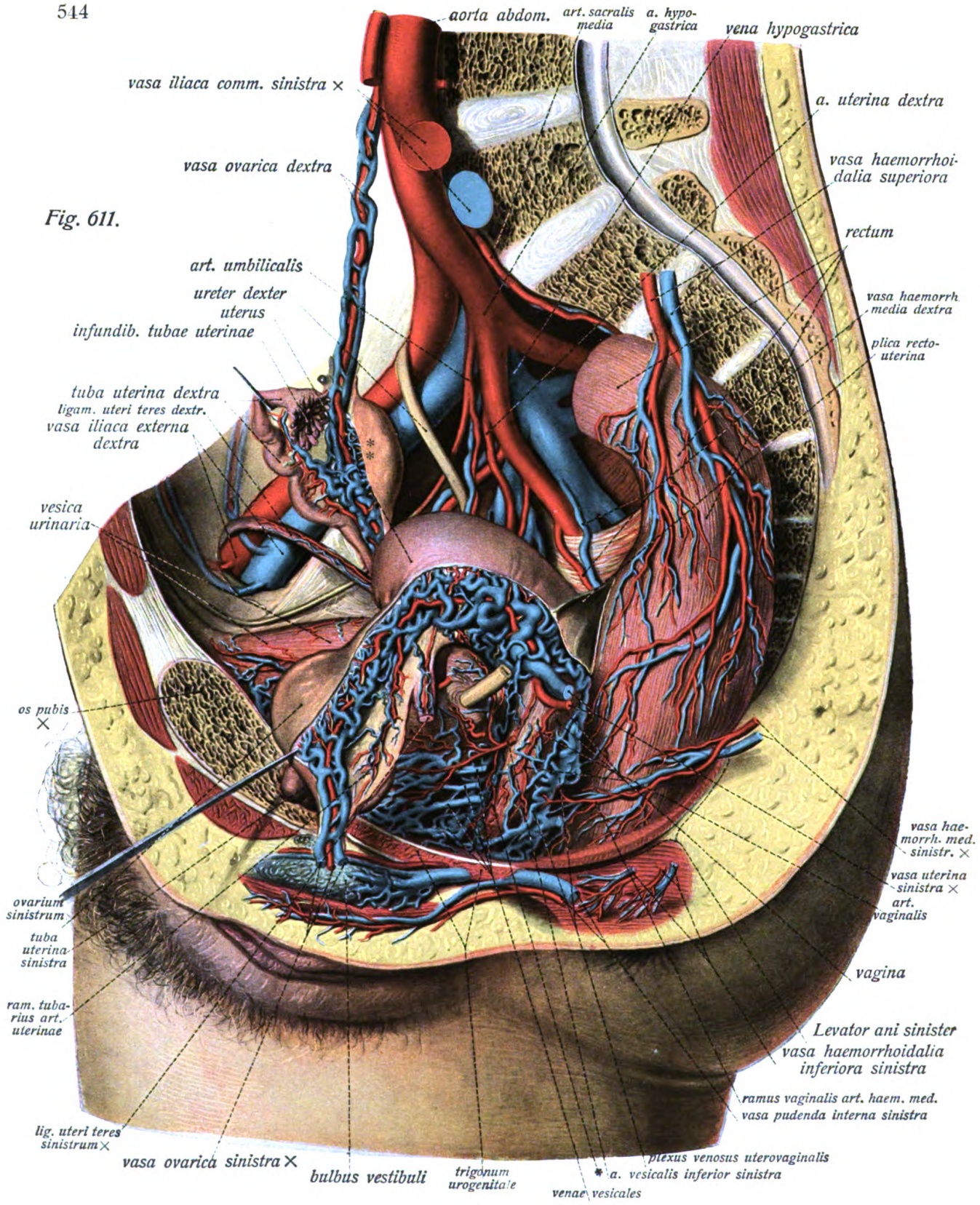
aorta abdom.
art. sacralis media
a. hypogastrica
vena hypogastrica
vasa iliaca comm. sinistra ×
a. uterina dextra
vasa ovarica dextra
vasa haemorrhoidalia superiora
rectum
art. umbilicalis
ureter dexter
uterus
infundib. tubae uterinae
vasa haemorrh. media dextra
plica recto-uterina
tuba uterina dextra
ligam. uteri teres dextr.
vasa iliaca externa dextra
vesica urinaria
os pubis ×
vasa haemorrh. med. sinistr. ×
vasa uterina sinistra ×
art. vaginalis
ovarium sinistrum
tuba uterina sinistra
vagina
ram. tubarius art. uterinae
Levator ani sinister
vasa haemorrhoidalia inferiora sinistra
ramus vaginalis art. haem. med.
vasa pudenda interna sinistra
lig. uteri teres sinistrum ×
vasa ovarica sinistra ×
bulbus vestibuli
trigonum urogenitale
plexus venosus uterovaginalis
a. vesicalis inferior sinistra
venae vesicales

Fig. 611.

Blutgefässe und Nerven des Beckens.

Fig. 611. Blutgefässe der weiblichen Genitalien in der linken Seitenansicht. (2/3) Präparation wie in Fig. 610. Linker Eierstock und linker Eileiter sind nach vorn und unten, die rechten nach oben gezogen. * = rami vaginales arteriae vesicalis inferioris. ** = ovarium dextrum. + = linker Ureter, kurz vor dem Eintritt in die Blase abgeschnitten.

(Forts. von p. 542.)

2. *a. epigastrica inferior,* läuft erst eine kurze Strecke medianwärts gegen das ligamentum lacunare, kreuzt sich mit dem ductus deferens und zieht dann schräg aufwärts, zwischen fascia transversalis und parietalem peritonaeum gelegen, die plica epigastrica (siehe Fig. 417) bildend. Sie tritt nun oberhalb der Symphyse von lateral her auf die Hinterfläche des Rectus abdominis, dringt durch dessen Scheide in den Muskel und läuft zwischen seinen Bündeln sich verästelnd weiter, den Aesten der art. epigastrica superior aus der a. mammaria interna (subclavia) unter mannigfachen Anastomosen entgegen (s. ob. p. 477). Fig. 608, 610, 614. Aus ihrem Anfangsteil entstehen zwei kleine Aeste:

a) *ramus pubicus*, läuft hinter dem ligamentum lacunare einher und verzweigt sich an der Hinterfläche der Schambeinsymphyse. Ein Zweig *ramus obturatorius*, dient zur Anastomose mit dem r. pubicus der a. obturatoria (Fig. 614) und veranlasst gelegentlich den abnormen Ursprung der letzteren.

b) *a. spermatica externa* läuft durch den canalis inguinalis zum Samenstrang. Fig. 612, 614.

Venen der Bauchhöhle.

Untere Hohlvene, *vena cava inferior.*[1])

Entsteht vor der fibrocartilago zwischen viertem und fünftem Lendenwirbel aus der Vereinigung der beiden venae iliacae communes, läuft dicht neben der aorta abdominalis und zwar rechts von ihr in die Höhe, wendet sich dann etwas nach rechts gegen die Leber, verwächst mit deren facies inferior im Bereiche der fossa venae cavae und geht dann unter Durchbohrung des Zwerchfells (foramen venae cavae) in die Brusthöhle (Pericardialhöhle) und zum Herzen. Tab. 11, 12, Fig. 402, Fig. 604, 608. Ihre Wurzeln zerfallen in *radices parietales* und *viscerales.*

a) ***radices parietales:*** 1. *vena phrenica inferior,* paarig und doppelt, der gleichnamigen Arterie entsprechend verlaufend.

2. *venae lumbales dextrae et sinistrae I—IV,* den gleichnamigen Arterien entsprechend, durch die vena lumbalis ascendens jederseits verbunden. Fig. 608.

3. *venae iliacae communes, dextra* und *sinistra,* entsprechen den gleichnamigen Arterien, an deren rechter beziehungsweise hinterer Seite sie liegen. Sie entstehen aus der vena iliaca externa und vena hypogastrica (s. u. p. 553), die längere linke läuft hinter der art. iliaca communis dextra einher und nimmt auch die vena sacralis media auf. Fig. 608—610.

b) ***radices viscerales:*** 1. *venae hepaticae,* münden im Bereich der fossa venae cavae der Leber ein (s. o. Leber). Fig. 402. Tab. 11, 12.

2. *venae renales, dextra* und *sinistra*, entsprechen den Arterien, kommen vom Nierenhilus. Die längere linke kreuzt die aorta, vor ihr gelegen, und nimmt die linke folgende auf. Fig. 608.

3. *vena spermatica interna*, d. u. s. *(testicularis aut ovarica),* entsteht beim Manne in Gestalt des *plexus pampiniformis* am Hoden; das Geflecht liegt dann im Samenstrang und bildet im oder oberhalb des Leistenring die einheitliche Vene, die wie die Arterie verläuft. Die linke mündet meist in die vena renalis sinistra. Tab. 11. Fig. 608, 612. Beim Weibe liegt der plexus am hilus des Eierstocks. Fig. 611.

[1]) Pfortader s. ob. p. 537.

Blutgefässe und Nerven der Genitalien.

Fig. 612. Gefässe und Nerven des Penis, Samenstrangs und Hodensacks in der Ansicht von vorn. (2/3) Vom Penis ist die äussere Haut und die fascia penis grösstenteils entfernt; am rechten Samenstrang sind die Hüllen gespalten, um die Gefässe des Samenstranges zu zeigen.

Fig. 613. Arterien der innern weiblichen Genitalien in der Ansicht von hinten. (2/3) Der untere Teil des ligamentum latum ist entfernt, das linke lig. ovarii proprium ist durchschnitten, das Bauchfell der mesosalpinx längs der Gefässe entfernt.

II. *arteria hypogastrica* (Forts. von p. 542, 545)

wendet sich sogleich nach dem Ursprung aus der art. iliaca communis an der Seitenwand des kleinen Beckens nach abwärts und beginnt sich sofort zu verästeln derart, dass in der Regel zwei grössere Stämme, ein vorderer und ein hinterer sich bilden. Fig. 608—610, 614. Ihre Aeste zerfallen in rami viscerales zu den Beckeneingeweiden und rami parietales zu den Beckenwandungen, erstere entspringen fast immer vom vordern Stamm der Arterie, letztere grösstenteils vom hinteren.

a) **rami viscerales** (vom vordern Hauptast der Arterie):

1. *art. umbilicalis*, ist ihrer ganzen Länge nach nur bis zur Geburt entwickelt. Stellt beim Fetus (Fig. 532) den stärksten Ast der art. iliaca communis dar, läuft an der Harnblase entlang zur vordern Bauchwand und zum Nabel und führt das Blut zur Placenta. Nach der Geburt obliteriert ihr von der Blase bis zum Nabel reichender Abschnitt und wird zum ligamentum vesicale laterale, während der vom Ursprung von der a. hypogastrica bis zur Blase reichende Teil wegsam bleibt und an der Seitenwand dieser die *aa. vesicales superiores* entsendet, welche zum Blasenscheitel laufen. Fig. 610, 611, 614.

2. *art. vesicalis inferior*, mässig stark, geht nach vorn und medial zum fundus vesicae, beim Manne auch zu Samenblasen und Prostata, beim Weibe mit einzelnen Aesten (Fig. 611, 613) zur Scheide. Fig. 610, 611, 614.

3a. beim Manne: *art. deferentialis*, schwach, entspringt selten aus der hypogastrica direkt, meist aus der vorigen, läuft längs des Samenleiters zum abdominellen Leistenring und oft durch den Leistenkanal bis zum Hoden. Fig. 610, 612.

3b. beim Weibe: *art. uterina*, stark, läuft am Beckenboden medianwärts gegen die cervix uteri und zieht zwischen beiden Blättern des ligamentum latum an der Seitenfläche der cervix uteri, diesen mit Aesten versehend, dann am corpus in die Höhe bis zum fundus. Fig. 611, 613. Ausser den Zweigen für die Gebärmutter gibt sie folgende Aeste ab:

- α) *art. vaginalis* zur Scheide. Fig. 611, 613.
- β) *ramus ovarii*. läuft im ligamentum latum zum hilus ovarii und anastomosiert mit der art. ovarica. Fig. 611, 613.
- γ) *ramus tubarius* läuft in der mesosalpinx längs der tuba uterina, versorgt diese und das ligamentum teres uteri. Fig. 613.

4. *art. haemorrhoidalis media*, kann auch aus der folgenden kommen, ziemlich schwach, entspringt dicht oberhalb des Beckenbodens und geht zum untern Teil des Mastdarms, mit einzelnen Aesten auch an die Nachbarschaft (Beckenboden, Samenblasen, Scheide). Sie anastomosiert namentlich mit der a. haemorrhoidalis superior aus der a. mesenterica inferior. Fig. 610, 611, 614. Forts. s. p. 549.

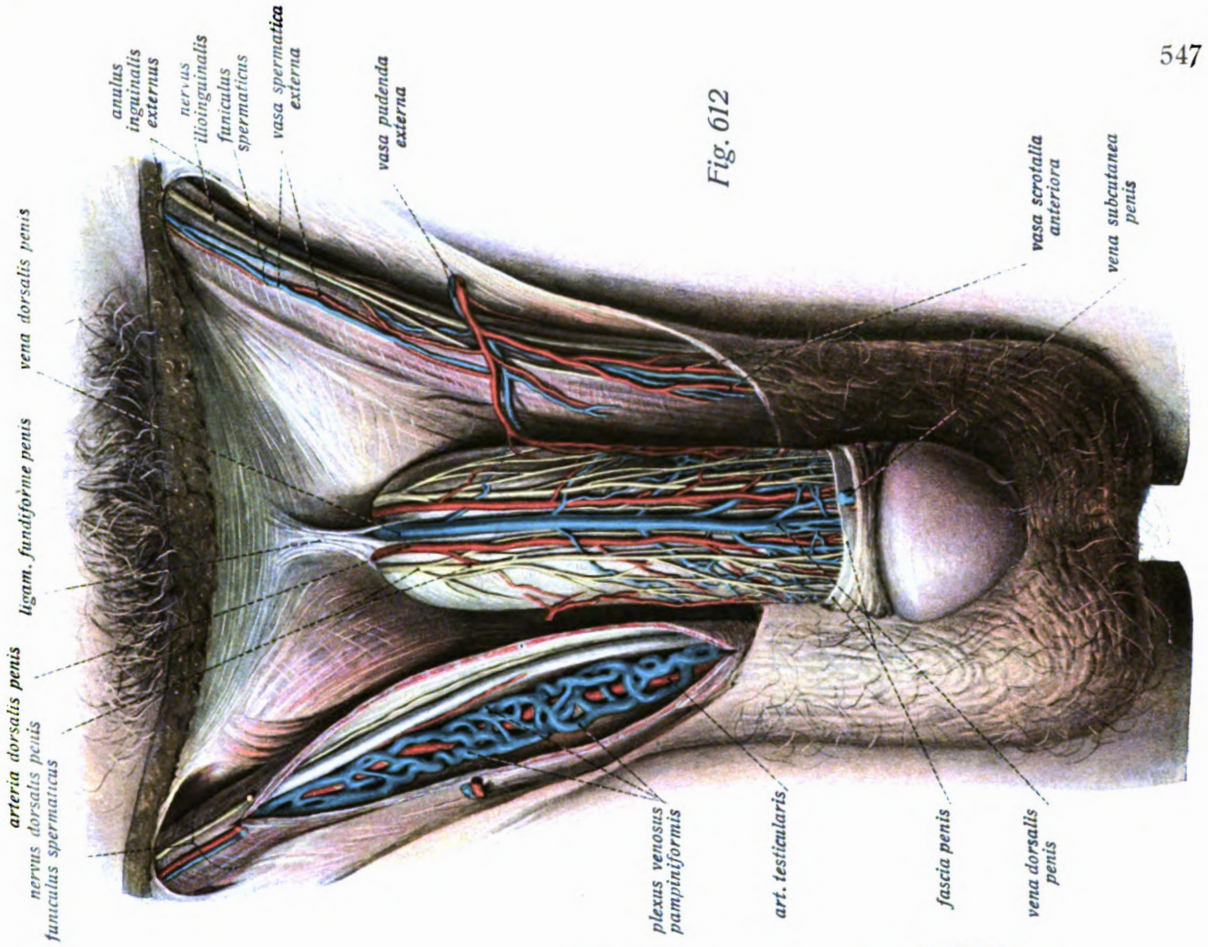

Fig. 612

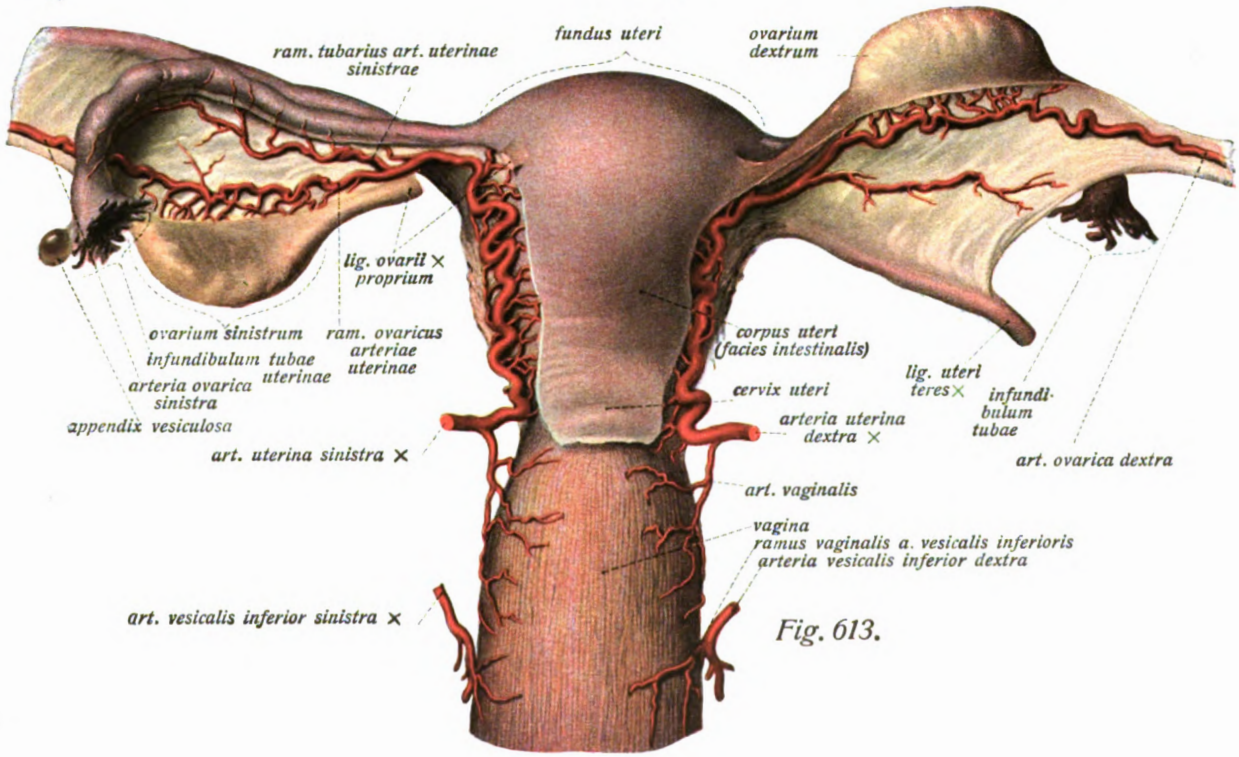

Fig. 613.

Digitized by Google
Original from UNIVERSITY OF CALIFORNIA
Generated on 2020-01-26 16:14 GMT / http://hdl.handle.net/2027/uc1.b4096679
Public Domain in the United States, Google-digitized / http://www.hathitrust.org/access_use#pd-us-google

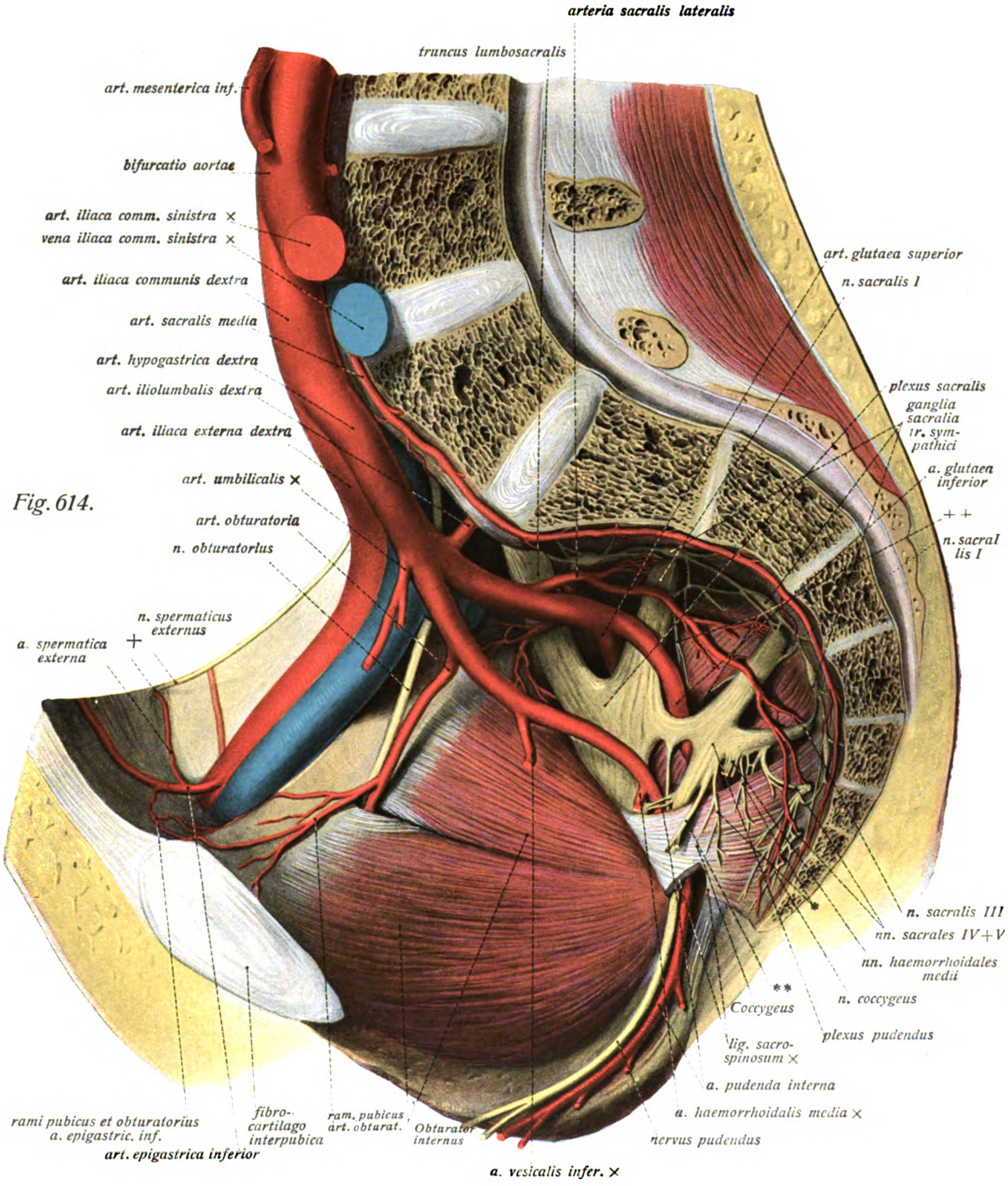
arteria sacralis lateralis
truncus lumbosacralis
art. mesenterica inf.
bifurcatio aortae
art. iliaca comm. sinistra ×
vena iliaca comm. sinistra ×
art. iliaca communis dextra
art. sacralis media
art. hypogastrica dextra
art. iliolumbalis dextra
art. iliaca externa dextra
art. umbilicalis ×
art. obturatoria
n. obturatorius
n. spermaticus externus
a. spermatica externa
art. glutaea superior
n. sacralis I
plexus sacralis
ganglia sacralia tr. sympathici
a. glutaea inferior
n. sacralis I
n. sacralis III
nn. sacrales IV+V
nn. haemorrhoidales medii
n. coccygeus
Coccygeus
plexus pudendus
lig. sacrospinosum ×
a. pudenda interna
a. haemorrhoidalis media ×
nervus pudendus
rami pubicus et obturatorius
a. epigastric. inf.
art. epigastrica inferior
fibrocartilago interpubica
ram. pubicus art. obturat.
Obturator internus
a. vesicalis infer. ×

Fig. 614.

Blutgefässe und Nerven des Beckens. (Forts.)

Fig. 614. Die wandständigen Blutgefässe und Nerven der rechten Beckenhälfte. (2/3)
Das Becken ist in der Medianlinie halbiert, die Beckeneingeweide sind entfernt.
*= Aeste zum Coccygeus. **= Ast zum Levator ani (abgeschnitten).
+ = Stelle des inneren Leistenrings. + + = Aeste zum Piriformis.

(Fortsetzung von p. 546.)

5. **art. pudenda interna,** stark, der Endzweig des vorderen Astes der art. hypogastrica, enthält sowohl rami viscerales wie parietales. Sie verlässt das kleine Becken durch das foramen ischiadicum majus unterhalb des Piriformis, wendet sich aber sogleich um die hintere Fläche des ligamentum sacrospinosum und geht durch das foram. ischiadicum minus an die laterale Seite der fossa ischiorectalis, wo sie am ramus inferior ossis ischii entlang zieht, um sich in der Gegend des vorderen Randes des Sphincter ani externus in ihre Endäste zu spalten. Fig. 610—616. Ihre Aeste sind:

a) *a. haemorrhoidalis inferior*, meist 2—3 schwache Aeste zur Haut des anus, der pars analis recti und dem Sphincter ani externus. Fig. 615, 616.

b) *a. perinei*, mässig stark, läuft durch das Fett der fossa ischiorectalis nach unten, vorn und medianwärts und, oberhalb des Transversus perinei superficialis gelegen, zu Haut und Muskeln des Dammes. Ihre Endäste sind die *arteriae scrotales posteriores (labiales* des Weibes*)*, die zur Hinterfläche des Hodensackes, bzw. der grossen Schamlippen laufen. Fig. 615, 616.

c) *a. penis*, der Endast, läuft in direkter Fortsetzung des Stammes am ramus inferior ossis ischii entlang, tritt dann in das diaphragma urogenitale, durchsetzt dieses und läuft nun in der Furche zwischen Bulbocavernosus und Ischiocavernosus nach vorn bis unter die Schambeinsyn physe, wo er sich in seine beiden Endzweige spaltet. Fig. 615. (Beim Weibe heisst sie a. clitoridis und ist entsprechend schwächer. Fig. 616.) Ihre Aeste sind:

α) *a. urethralis* zum Bulbocavernosus.

β) *a. bulbi urethrae* zum bulbus corporis cavernosi urethrae. Fig. 615.

γ) *a. profunda penis*, der tiefe Endast, tritt in das corpus cavernosum penis, in dem er bis an dessen vorderes Ende verläuft.

δ) *a. dorsalis penis*, der oberflächliche Endast, läuft mit der gleichnamigen (unpaaren) Vene unter der fascia penis gelegen, am dorsum penis bis zur Hinterfläche der glans, die benachbarten Teile (Haut, Schwellkörper) mit kleinen Aesten versehend. Fig. 610, 612.

b) **rami parietales:** (grösstenteils vom hintern, teils auch vom vordern Hauptast der Arterie)

1. *art. iliolumbalis*, ziemlich stark, entspringt vom Anfangsteil der a. hypogastrica, zieht hinter dem Psoas einher nach hinten und lateral gegen die fossa iliaca, um sich in einen *ramus iliacus* und *ramus lumbalis* zu spalten. Letzterer geht zu den benachbarten Muskeln, entspricht den hinteren Aesten der Lumbalarterien, ersterer geht in der Fortsetzung des Stammes vor dem Iliacus einher, mit der art. circumflexa ilium profunda anastomosierend. Fig. 608, 614.

2. *a. sacralis lateralis*, mässig stark, sehr oft doppelt (obere und untere), geht nach unten und medianwärts auf den seitlichen Teil der Beckenfläche des Kreuzbeins, läuft hier parallel der a. sacralis media und mit dieser anastomosierend nach abwärts, versorgt die benachbarten Muskeln und schickt *rami spinales* in den canalis sacralis. Fig. 614.

Nerven und Blutgefässe des Dammes.

Fig. 615. Nerven und Blutgefässe des männlichen Dammes. ($^2/_3$) Links ist die oberflächliche Damm-Muskulatur freigelegt, das Fett der fossa ischiorectalis entfernt, links ist der Transversus perinei superficialis durchschnitten, das diaphragma urogenitale eingeschnitten und der Ischiocavernosus etwas beiseite gedrängt.
* = Teilungsstelle der art. pudenda interna in art. perinei und art. penis.

(Forts. von p. 549.)

3. *a. obturatoria* ist der einzige ramus parietalis der art. hypogastrica, der (oft) aus dem vorderen Aste der Arterie seinen Ursprung nimmt. Sie läuft mit dem *n. obturatorius* am oberen Rande der Seitenwand des kleinen Beckens, gibt hier ausser kleineren Aesten den *r. pubicus* ab, der mit dem ram. obturatorius der a. epigastrica inferior anastomosiert (auf diese Weise entsteht in ca. 30% der Fälle der abnorme Ursprung der a. obturatoria aus der art. epigastrica inferior). Dann tritt die Arterie durch den canalis obturatorius und teilt sich am Oberschenkel in einen *r. anterior* und *r. posterior*, die sich in die Adduktoren verteilen und ähnlich verhalten wie die betreffenden Aeste des Nerven, aber nicht so weit nach abwärts reichen wie diese. Fig. 610, 614, 622, 623.

4. *a. glutaea superior* (s. u. p. 565).

5. *a. glutaea inferior* (s. u. p. 565).

plexus pudendus.

Entsteht als ziemlich schwaches Geflecht, das hauptsächlich vom 3. und 4. Sacralnerven gebildet wird, mit dem plexus sacralis (s. u. p. 562) innig zusammenhängt und wie dieser vor dem Ursprung des Piriformis gelegen ist. Fig. 614. Aus ihm gehen folgende Nerven hervor:

1. **nn. haemorrhoidales medii,** mehrere kleine Stämme, vereinigen sich mit dem plexus (sympathicus) hypogastricus und gehen zum Mastdarm und zum Levator ani. Fig. 614.

2. **nn. vesicales inferiores** gehen zum unteren Teil der Harnblase.

3. **n. cluneum inferior medialis,** durchbohrt das lig. sacrotuberosum, tritt am medialen Rande des Glutaeus maximus zum angrenzenden Teil der Haut des Gesässes und der Haut oberhalb des Afters. Fig. 615, 616.

4. **n. pudendus,** der Hauptast des plexus, begleitet die art. pudenda interna (s. ob. p. 548) und endet als n. penis (clitoridis). Fig. 614—617. Seine Aeste sind:

a) *nn. haemorrhoidales inferiores*, mehrere ziemlich kräftige Stämme zum Sphincter ani externus und der Haut des anus. Fig. 615, 616.

b) *n. perinei*, ziemlich stark, läuft oberflächlich durch die fossa ischiorectalis, die art. perinei (s. ob. p. 549) begleitend, gibt Aeste zum vorderen Teil des Sphincter ani externus ab, Muskeläste zu den Damm-Muskeln (Transversi perinei und Bulbocavernosus) und endet in den *nn. scrotales (labiales) posteriores* für die Hinterfläche des scrotum (der labia majora). Fig. 615, 616.

c) *n. dorsalis penis*, der ziemlich starke Endast (beim Weibe der viel schwächere n. clitoridis), begleitet die arteria penis, dann die a. dorsalis penis, versorgt den Ischiocavernosus, tritt auf das dorsum penis, wo er, lateral neben der a. dorsalis penis gelegen, sich bis zur glans und dem praeputium verzweigt. Fig. 613, 515.

plexus coccygeus.

Bei weitem das kleinste Nervengeflecht des Körpers, bildet sich in innigem Zusammenhang mit dem vorigen hauptsächlich aus dem letzten Sacralnerven und dem Steissnerven und verbindet sich mit dem ganglion coccygeum des Sympathicus. Fig. 614. Ausser Aesten zum m. coccygeus gehen nur die vier bis fünf *nn. anococcygei* aus dem plexus coccygeus hervor, welche zur Haut hinter der Steissbeinspitze gehen. Fig. 614, 615, 616.

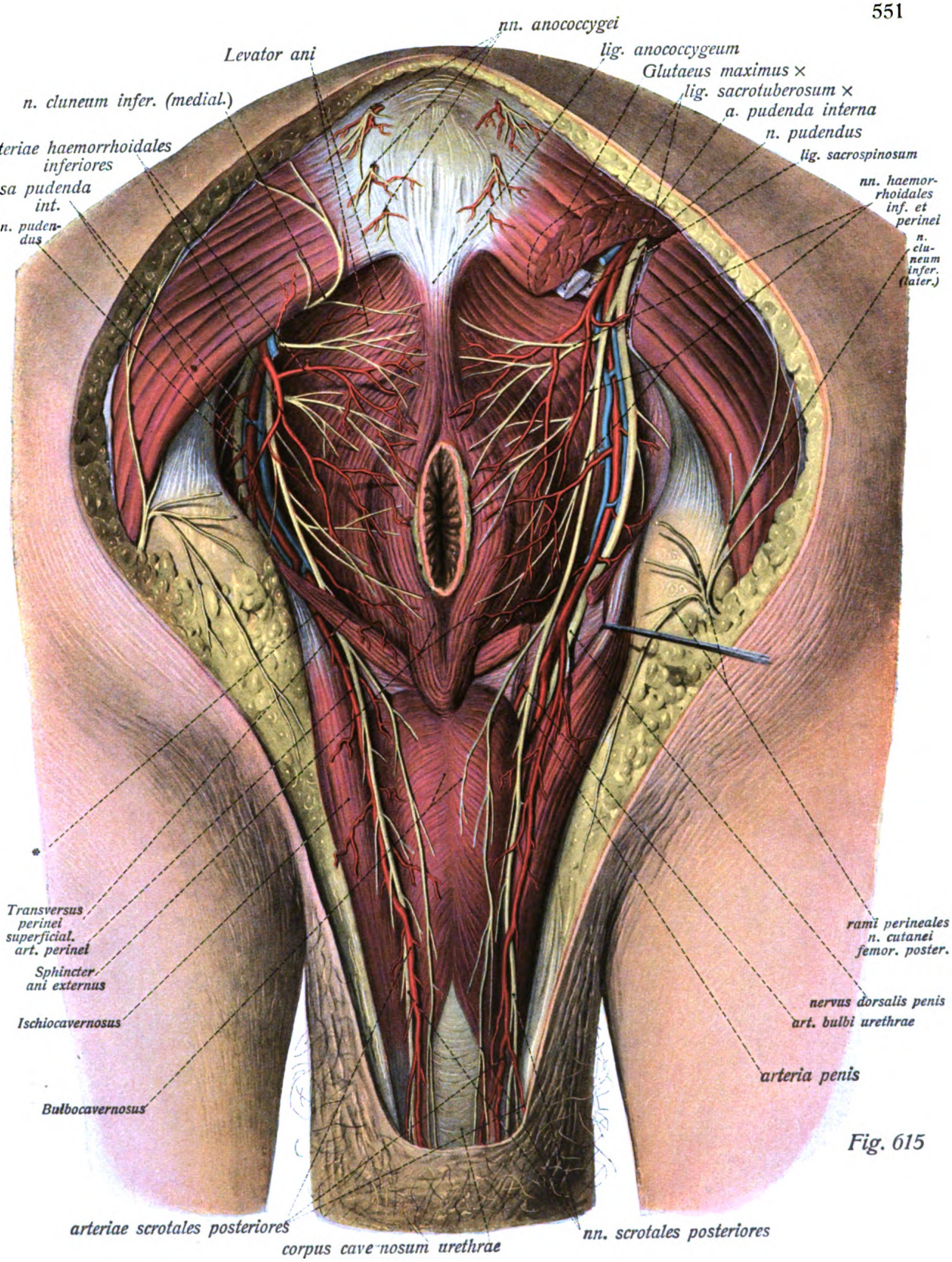
nn. anococcygei
Levator ani
lig. anococcygeum
Glutaeus maximus ×
lig. sacrotuberosum ×
a. pudenda interna
n. pudendus
lig. sacrospinosum
n. cluneum infer. (medial.)
arteriae haemorrhoidales inferiores
vasa pudenda int.
n. pudendus
nn. haemorrhoidales inf. et perinei
n. cluneum infer. (later.)
Transversus perinei superficial.
art. perinei
Sphincter ani externus
Ischiocavernosus
Bulbocavernosus
rami perineales n. cutanei femor. poster.
nervus dorsalis penis
art. bulbi urethrae
arteria penis
arteriae scrotales posteriores
corpus cavernosum urethrae
nn. scrotales posteriores

Fig. 615

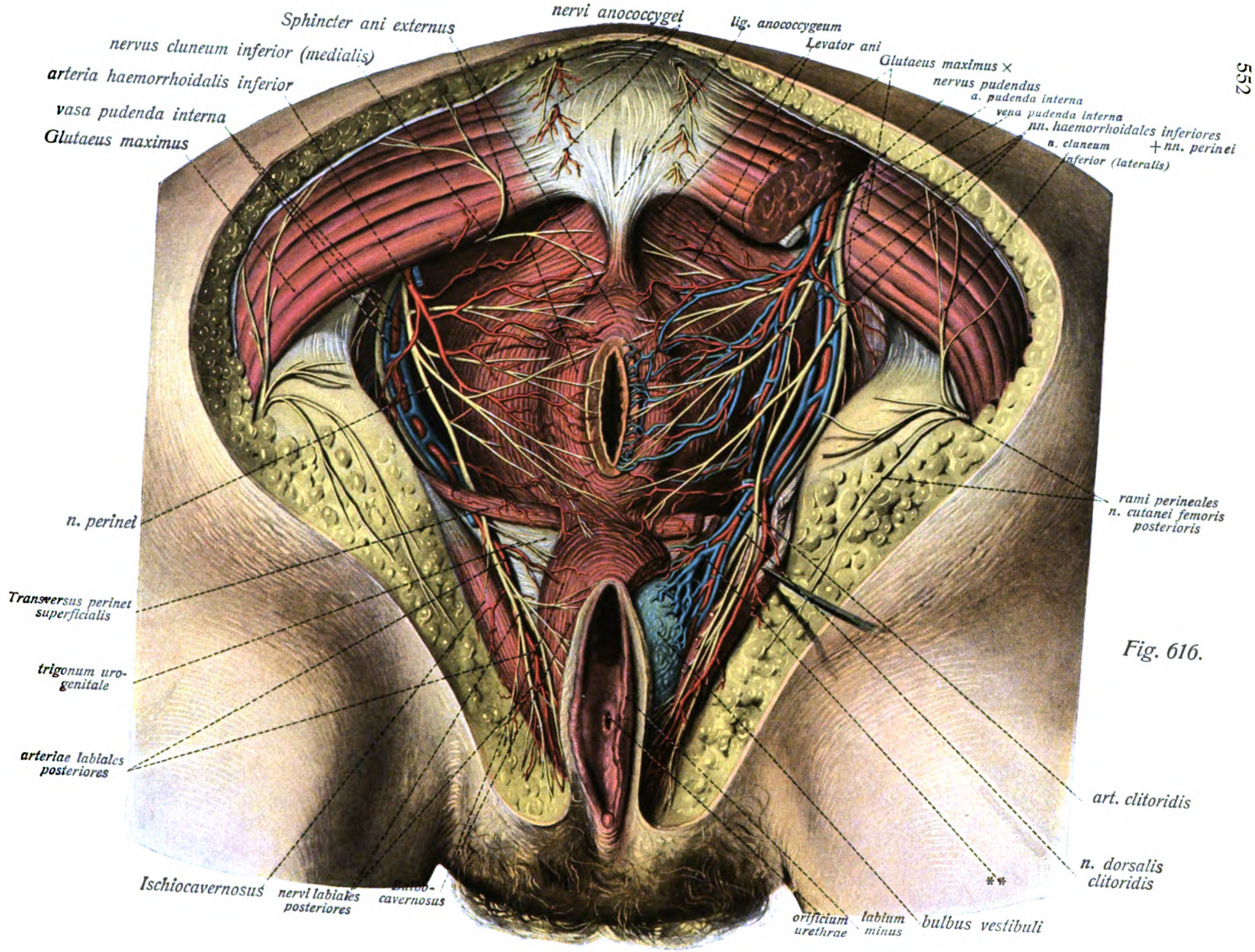
Sphincter ani externus
nervi anococcygei
lig. anococcygeum
Levator ani
Glutaeus maximus ×
nervus cluneum inferior (medialis)
arteria haemorrhoidalis inferior
vasa pudenda interna
Glutaeus maximus
nervus pudendus
a. pudenda interna
vena pudenda interna
nn. haemorrhoidales inferiores
n. cluneum inferior (lateralis)
+ nn. perinei
n. perinei
rami perineales n. cutanei femoris posterioris
Transversus perinei superficialis
trigonum urogenitale
arteriae labiales posteriores
art. clitoridis
n. dorsalis clitoridis
Ischiocavernosus
nervi labiales posteriores
Bulbo-cavernosus
orificium urethrae
labium minus
bulbus vestibuli

Fig. 616.

Nerven und Blutgefässe des Dammes. (Forts.)

Venen des Beckens.

1. *Vena hypogastrica*

liegt als kurzer dicker Stamm hinter der gleichnamigen Arterie und bildet sich aus Venen, welche den Aesten dieser entsprechen, jedoch durch die Neigung zu Plexusbildungen ausgezeichnet sind. Fig. 608, 610, 611. Ihre Aeste laufen in Ein- oder Zweizahl (venae glutaeae) mit den gleichnamigen Arterien (Fig. 610, 611, 627). Folgende vielfach anastomosierende Geflechte ergiessen sich in die vena hypogastrica:

1. *plexus sacralis anterior,* von den venae sacrales laterales und der vena sacralis media gebildet, klein.

2. *plexus haemorrhoidalis*, in der Mastdarmwand, fliesst zum grossen Teil auch durch die vena haemorrhoidalis superior in die Pfortader. Fig. 610, 611.

3. *plexus vesicalis*, in den Wänden der Blase und am fundus vesicae gelegen, ergiesst sich mittels mehrerer venae vesicales in die v. hypogastrica. Fig. 610, 611.

4. *plexus uterovaginalis* des Weibes, im ligamentum latum an jeder Seite des uterus sowie an den Vaginalwänden gelegen, hängt mit dem plexus pampiniformis zusammen und ergiesst sich hauptsächlich durch die venae uterinae in die v. hypogastrica. Fig. 611.

5. *plexus pudendalis*, liegt im wesentlichen zwischen Harnblasengrund und Schambeinsymphyse und entsteht beim Manne hauptsächlich aus der vena dorsalis penis. Diese liegt als unpaares Gefäss median auf dem Rücken des penis, begleitet die beiden arteriae dorsales penis, entsteht an der glans, nimmt in spitzem Winkel Aeste auf und läuft unter der Symphyse zwischen lig. arcuatum pubis und transversum pelvis zum plexus. Fig. 612.

6. *vena pudenda interna,* entspricht im Verlaufe der gleichnamigen Arterie, ist meist streckenweise doppelt oder geflechtartig, hängt auch mit dem plexus pudendalis zusammen. Fig. 625, 626. Ihre Wurzeln entsprechen in der Hauptsache den gleichnamigen Arterienästen der a. pudenda interna *(venae scrotales aut labiales posteriores, venae haemorrhoidales inferiores, profundae penis (clitoridis), venae bulbi urethrae (vestibuli) etc.* Fig. 610, 611, 614, 615.

2. *Vena iliaca externa*

entsteht in der lacuna vasorum als unmittelbare Fortsetzung der vena femoralis, zieht medial und hinter der gleichnamigen Arterie in die Höhe, um vor der articulatio sacroiliaca die vena iliaca communis (s. o. p. 545) zu bilden. Fig. 608, 610, 611. Sie nimmt meist nur 2 Aeste auf, die auch gemeinsam einmünden können:

1. *vena epigastrica inferior,* begleitet erst doppelt, nahe der Einmündung einfach, die gleichnamige Arterie. Fig. 606, 608, 610, 611.

2. *vena circumflexa ilium profunda*, verhält sich ähnlich wie die vorige zu ihrer gleichnamigen Arterie. Fig. 608, 610, 611.

Fig. 616. Nerven und Blutgefässe des weiblichen Dammes. (⅘) Rechts ist der Bulbocavernosus teilweise abgetragen und der bulbus vestibuli freigelegt. Transversus perinei superficialis ist durchschnitten, das diaphragma urogenitale eingeschnitten. ** = Wurzeln der vena pudenda interna aus dem bulbus vestibuli (vena bulbi vestibuli).

Nerven und Blutgefässe der unteren Extremität.

Fig. 617. Die oberflächlichen Nerven, Arterien und Venen der Vorderfläche des Oberschenkels. (1/8)

Fig. 618. Die oberflächlichen Nerven und Venen der medialen Seite des Unterschenkels. (1/8) * = Verbindung mit tiefen Venen. ** = Verbindung mit der vena saphena parva.

Die Hautvenen des Beines, *vena subcutaneae extremitatis inferioris.*

1. *vena saphena magna*, die grösste der Hautblutadern des Körpers, entsteht auf dem Fussrücken aus dem rete venosum dorsale pedis und dem arcus venosus dorsalis pedis auf der medialen Seite, nimmt einzelne Venen von der planta pedis auf, zieht dann an der medialen Fläche des Unterschenkels und der gleichen Seite des Oberschenkels in die Höhe, wendet sich im oberen Drittel dieses etwas mehr gegen dessen Vorderfläche und mündet, den margo falciformis fasciae latae überbrückend, in die vena femoralis ein. Unterwegs nimmt sie zahlreiche Aeste auf (stärkere namentlich am Oberschenkel). Kurz vor ihrer Mündung ergiessen sich in sie die *vena epigastrica superficialis*, *vena circumflexa ilium superficialis* und meist auch *venae pudendae externae.* Fig. 301, 617, 618, 620, 633.

2. *vena saphena parva*, entsteht an der lateralen Seite des Fussrückens, steigt hinter dem malleolus lateralis in die Höhe auf die Hinterfläche des Unterschenkels, wo sie, in der Furche zwischen beiden Gastrocnemiusköpfen gelegen, die Fascie unterhalb der Kniekehle durchbohrt, um in der fossa poplitea selbst in die vena poplitea einzumünden. Kurz vorher nimmt sie eine von oben kommende *vena femoropoplitea* auf, steht durch diese und andere Anastomosen mit der saphena magna in Verbindung und durch einen starken Zweig mit den tiefen Venen der Hinterfläche des Oberschenkels. Fig. 617, 620, 633.

Die Hautnerven des Ober- und Unterschenkels.

Die Hautnerven des Beines stammen hauptsächlich vom plexus lumbalis (Vorderfläche des Oberschenkels, mittels des n. saphenus auch des Unterschenkels bis zum Fuss, hinab) und vom plexus sacralis (Hinterfläche des Oberschenkels und Unterschenkels, Fuss), nur zum kleinen Teil vom plexus pudendus und von hinteren Lumbal- und Sacralnerven. Es sind I. aus dem *plexus lumbalis* (s. ob. p. 542):

1. *n. lumboinguinalis* aus dem n. genitofemoralis, durchbohrt in der Gegend der fossa ovalis die fascia lata und versorgt den benachbarten Abschnitt der Haut. Fig. 617.

2. *n. cutaneus femoris lateralis* tritt dicht unterhalb der spina iliaca anterior superior durch die Fascie (häufig schon in mehrere Aeste gespalten) und versorgt die laterale Fläche und den lateralen Teil der Vorderfläche der Haut des Oberschenkels. Fig. 608, 617, 619.

3. *nervi cutanei femoris anteriores* (2—3) vom n. femoralis, durchbohren im oberen und mittleren Drittel des Oberschenkels die fascia lata und gehen zur Haut der Vorderfläche des Oberschenkels bis zum Knie. Fig. 617.

4. *ramus cutaneus n. obturatorii*, durchbohrt meist mit mehreren feinen Zweigen die fascia lata unterhalb der Mitte des Oberschenkels, anastomosiert häufig mit einem der vorigen und versorgt die mediale Fläche der unteren Hälfte des Oberschenkels. Fig. 617, 622.

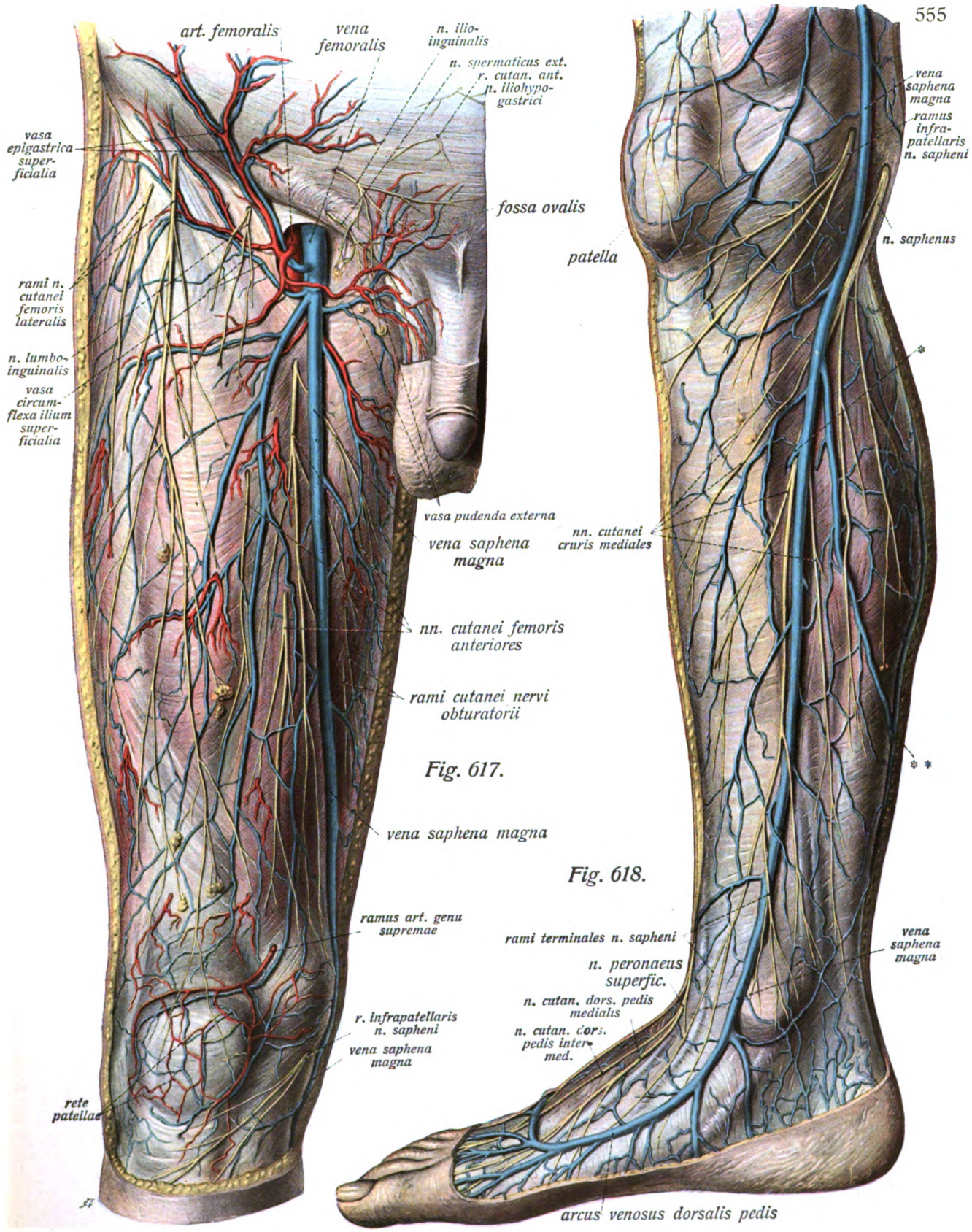

Fig. 617.

Fig. 618.

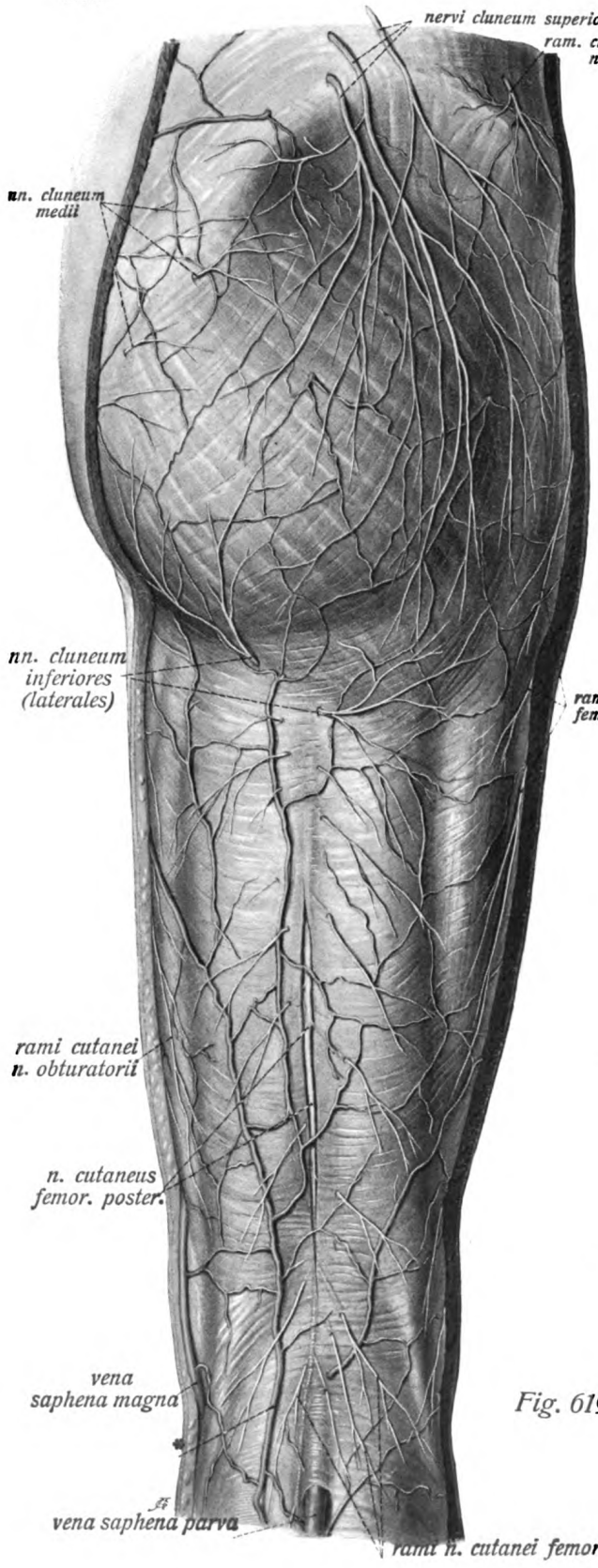

Fig. 619.

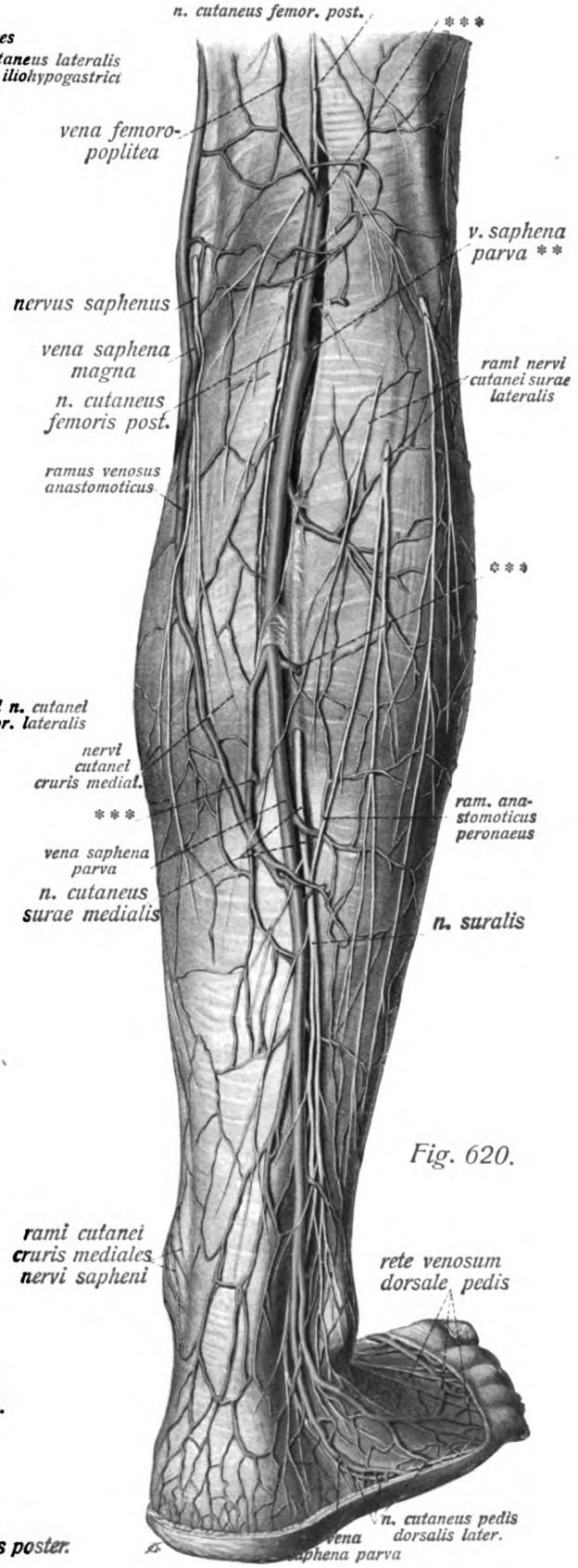

Fig. 620.

Nerven und Blutgefässe der unteren Extremität. (Forts.)

Fig. 619. Die oberflächlichen Nerven und Venen des Gesässes und der Hinterfläche des Oberschenkels. ($^1/_3$) * = anastomotische Vene von der saphena magna.

Fig. 620. Die oberflächlichen Nerven und Venen der Hinterfläche des Unterschenkels (und des Fussrückens). ($^1/_3$) Längs der vena saphena parva und des unteren Abschnittes des nervus cutaneus femoris posterior ist die Fascie gespalten.
** = Mündung der v. saphena parva in die vena poplitea.
*** = Verbindungen der vena saphena parva mit tiefen Venen.

Hautnerven des Ober- und Unterschenkels. (Forts.)

5. *n. saphenus*, der Endast des n. femoralis, läuft, zuerst die art. femoralis, dann die art. genu suprema begleitend, hinter dem Sartorius einher, durchbohrt neben der Sehne des Sartorius die fascia lata, begleitet dann als oberflächlicher Hautnerv die vena saphena magna bis auf die mediale Seite des Fussrückens, wo er mit den Aesten des n. peronaeus superficialis anastomosiert. Fig. 618, 620, 622, 623. Seine hauptsächlichen Aeste sind:

a) *ramus infrapatellaris*, geht schon oberhalb des Kniegelenks ab, durchbohrt die fascia lata (mitunter auch den Sartorius) und verzweigt sich in der Haut dicht unterhalb der patella von der medialen Seite her.

b) *rami cutanei cruris mediales*, die Hauptverzweigungen des Nerven, gehen zur Haut der medialen Seite und Vorderfläche des Unterschenkels, z. T. auch auf die mediale Seite der Wade.

II. aus dem *plexus sacralis:*

1. *n. cutaneus femoris posterior* läuft durch das foramen infrapiriforme in die hintere Hüftgegend, liegt hier zunächst vom Glutaeus maximus bedeckt, zieht dann dicht unter der fascia lata in der Furche zwischen Biceps und Semitendinosus nach abwärts bis zur fossa poplitea. Während dieses Verlaufes gibt er durch die Fascie hindurch Hautzweige zur Hinterfläche der Haut des Oberschenkels und zur Haut der Kniekehle. Fig. 619, 620, 624, 627. Besonders benannte Aeste sind:

a) *nervi cluneum inferiores* (laterales), 2—3 starke Stämme, die sich um den medialen Rand des Glutaeus maximus herumschlagen und zur Haut des Gesässes ziehen. Fig. 615, 616, 629.

b) *rami perineales* zur Haut des Dammes. Fig. 615, 616.

2. *n. cutaneus surae lateralis* aus dem n. peronaeus communis (s. u. p. 569), durchbohrt in der Kniekehle die Fascie und geht, oft in mehrere Aeste gespalten, zur Haut der Wade bis zum lateralen Knöchel herab. Fig. 620.

3. *n. anastomoticus peronaeus*, entspringt mit dem vorigen zusammen oder aus diesem selbst und geht in den folgenden über. Fig. 620.

4. *n. cutaneus surae medialis* aus dem n. tibialis (s. u. p. 566), läuft zunächst von der fascia crucis bedeckt in der Furche zwischen beiden Gastrocnemiusköpfen mit der vena saphena parva zusammen, durchbohrt die Fascie etwa in der Mitte der Höhe des Unterschenkels und verbindet sich mit dem vorigen zum folgenden. Fig. 620.

5. *nervus suralis*, zieht mit der vena saphena parva nach abwärts gegen den malleolus lateralis, versorgt die Hinterfläche der Haut des Unterschenkels und der lateralen Knöchelgegend *(rami calcanei laterales)* und endet als *n. cutaneus dorsalis pedis lateralis* auf dem Fussrücken. Fig. 620, 633.

III. aus dem *plexus pudendus* etc.:

Der *ramus (n.) cluneum inferior medialis* vom n. pudendus zur medialen Seite der Gesässhaut. Fig. 615, 616.

nervi cluneum superiores = rami laterales ramor. posteriorum nervorum lumbalium, ziehen als ziemlich starke Stämme über die crista iliaca zum obern Abschnitt der Gesässhaut. Fig. 620.

nervi cluneum medii, schwach, sind rami lateral. ram. post. nerv. sacralium; durchbohren den Abgang des Glutaeus maximus und gehen zum medialen obern Abschnitt der Gesässhaut. Fig. 620.

Nerven und Blutgefässe der unteren Extremität. (Forts.)

Fig. 621. Nerven und Blutgefässe der Vorderfläche des Oberschenkels (oberflächliche Schicht). (1/3) Es ist nur die Fascie entfernt. * = Ast des n. femoralis zum Pectineus.

Fig. 622. Nerven und Blutgefässe der Vorderfläche des Oberschenkels (mittlere Schicht). (1/3) Sartorius und Pectineus sind durchschnitten.
* = Ast der a. obturatoria zum Hüftgelenk.

Oberschenkelarterie, *arteria femoralis.*

Entsteht hinter dem lig inguinale als unmittelbare Fortsetzung der art. iliaca externa (s. ob. p. 542), läuft oberflächlich hinter der fascia lata erst lateral dann vor der vena femoralis und medial vom nervus femoralis gelegen, durch die fossa iliopectinea und das trigonum femorale hinter den Sartorius, liegt, von diesem bedeckt im canalis adductorius und tritt durch den hiatus adductorius in die Kniekehle, um zur art. poplitea zu werden. Fig 621—623. Ihre Aeste sind:

1. **a. epigastrica superficialis,** entspringt aus dem Anfangsteil der Arterie in der Gegend der fossa ovalis, läuft vor der Fascie und dem lig. inguinale in die Höhe zur Haut des Bauches. Fig. 617.

2. **a. circumflexa ilium superficialis,** entspringt neben der vorigen oder mit ihr zusammen, läuft gleichfalls oberflächlich längs des lig. inguinale gegen die spina iliaca anter. super. zur Haut. Fig. 617.

3. **arteriae pudendae externae** (1—2), entspringen gleichfalls in der Gegend der fossa ovalis und laufen medianwärts zu den äusseren Genitalien, die *arteriae scrotales (labiales) anteriores* abgebend. Fig. 612, 617.

4. **arteria profunda femoris,** der stärkste Ast der Arterie, die eigentliche Oberschenkelschlagader; entspringt von der Hinterwand der arteria femoralis in der Gegend der fossa ovalis, liegt zuerst hinter dieser, dann zugleich etwas mehr lateral und läuft durch starke Verästelung an Kaliber stark abnehmend, auf den Ursprüngen des Adductor magnus nach abwärts. Fig. 621—623. Ihre Aeste sind:

a) *a. circumflexa femoris medialis* entspringt als sehr starker Ast vom Anfangsteil der a. profunda (gelegentlich auch selbständig aus der a. femoralis) und läuft hinter der arteria femoris einher medianwärts zwischen die Adduktoren, deren Hauptmuskelarterie sie darstellt. Sie teilt sich in einen schwächeren *ramus superficialis* und stärkeren *ramus profundus.* Die Aeste des letzteren treten bis in die hintere Hüftgegend (Fig. 627) durch, wo sie mit den art. glutaeae (s. u. p. 565) anastomosieren. Anastomosiert auch mit der art. obturatoria (s. u p 561) Fig. 622, 624, 625, 627.

b) *a. circumflexa femoris lateralis,* entspringt dicht unterhalb der vorigen (gelegentlich auch selbständig aus der art. femoralis), läuft zwischen Iliopsoas und Rectus femoris lateralwärts und teilt sich in einen *ramus ascendens* und *ramus descendens;* ersterer läuft zum Sartorius, Tensor fasciae, Glutaeus medius, letzterer nach abwärts hinter dem Rectus zu den Vasti. Fig. 622, 623.

c) *a. perforans prima,* die stärkste der drei durchbohrenden Aeste, senkt sich zwischen Pectineus und Adductor brevis ein, um an die Hinterfläche des Oberschenkels zu den Flexoren zu gehen, indem sie den mittleren Abschnitt des Adductor magnus durchbohrt. Fig. 623, 625.

d) *a. perforans secunda* geht zwischen Adductor longus und brevis in die Tiefe, durchbohrt den unteren Teil des Adductor magnus und verhält sich im übrigen wie die prima. Fig. 623, 625.

e) *a. perforans tertia,* der Endast der art. profunda, durchbohrt den Adductor magnus dicht oberhalb des hiatus adductorius. Fig. 625, 626.

5. **rami musculares** zu den Oberschenkelmuskeln. Fig. 623.

6. **a. (articularis) genu suprema** entspringt vom Endteil der arteria femoralis, kurz bevor sie in den hiatus adductorius tritt, begleitet eine Strecke weit den n. saphenus und spaltet sich in rami musculares für die benachbarten Muskeln (namentlich Vastus medialis) und rami articulares zum rete genu. Fig. 631—633.

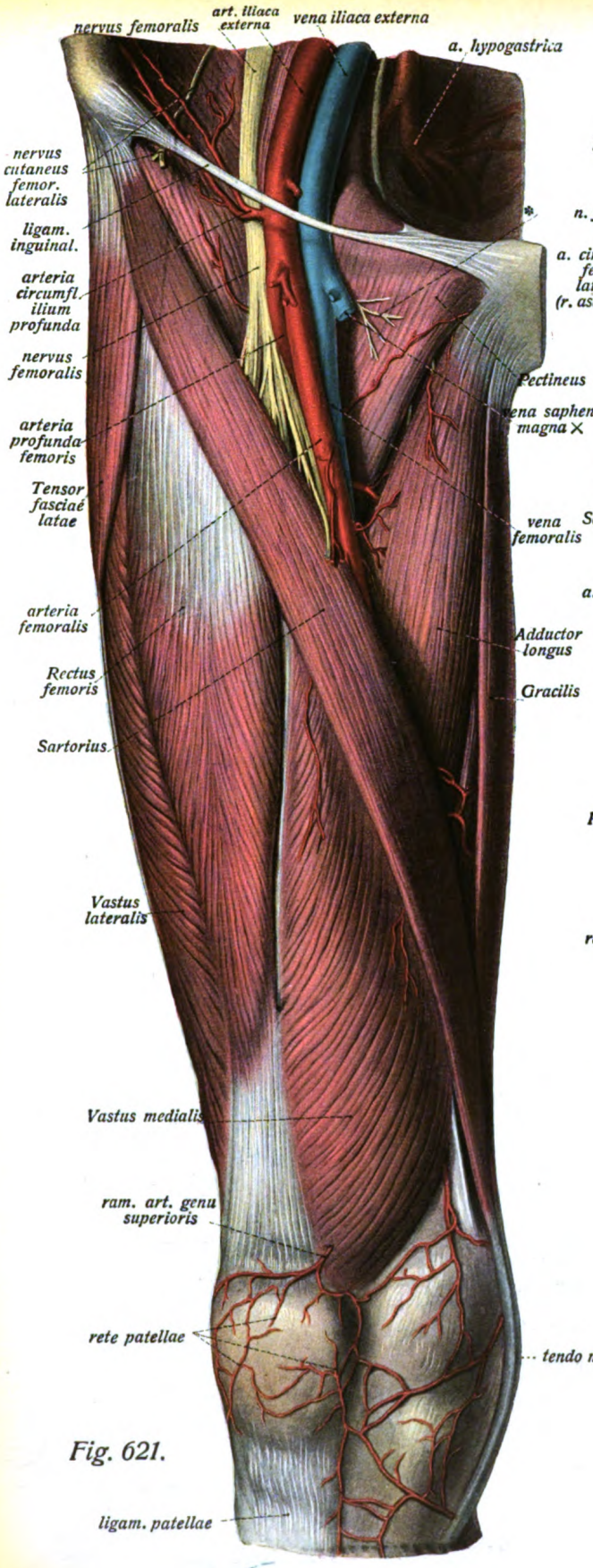

Fig. 621.

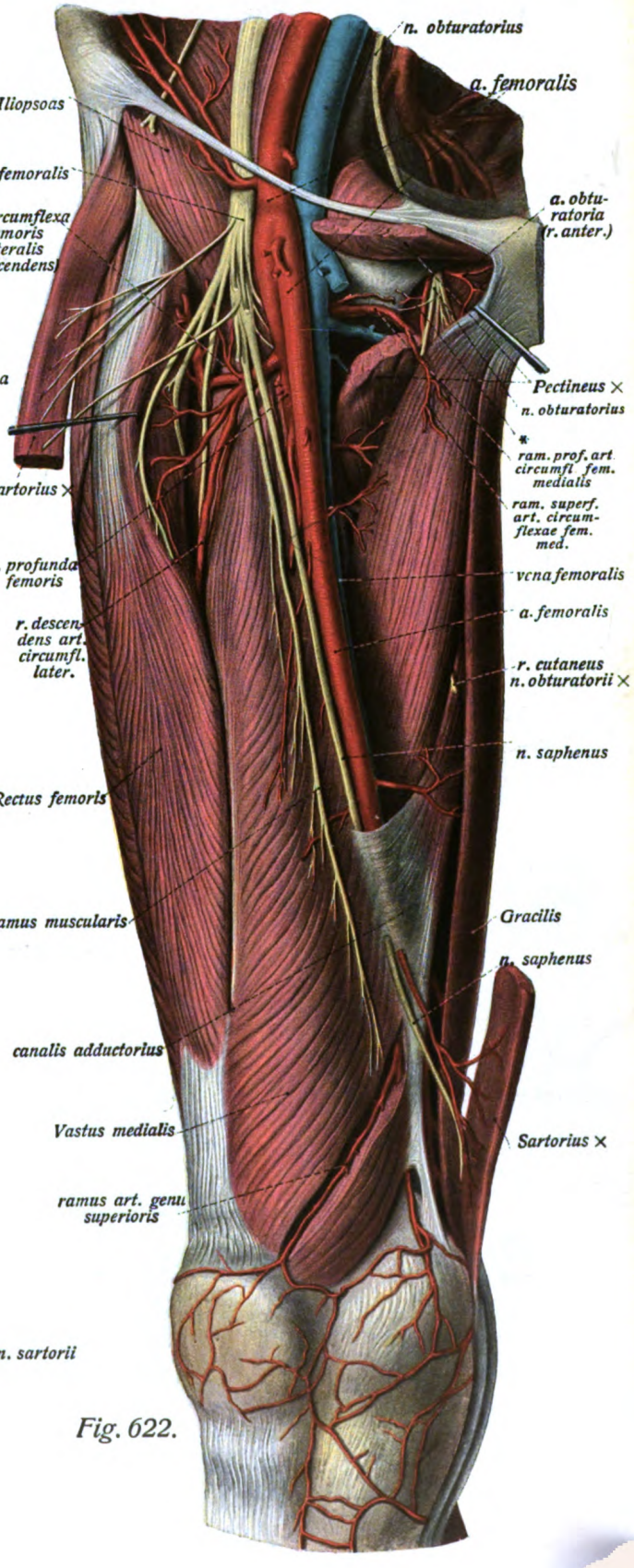

Fig. 622.

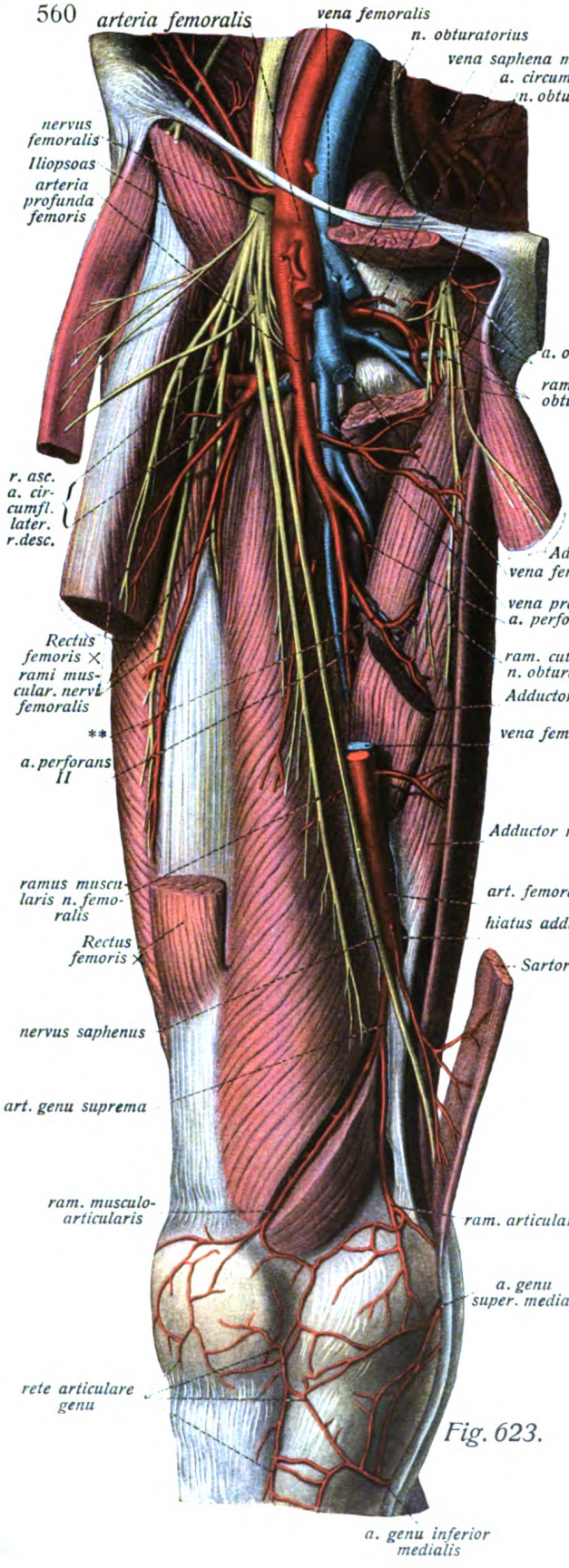

Fig. 623.

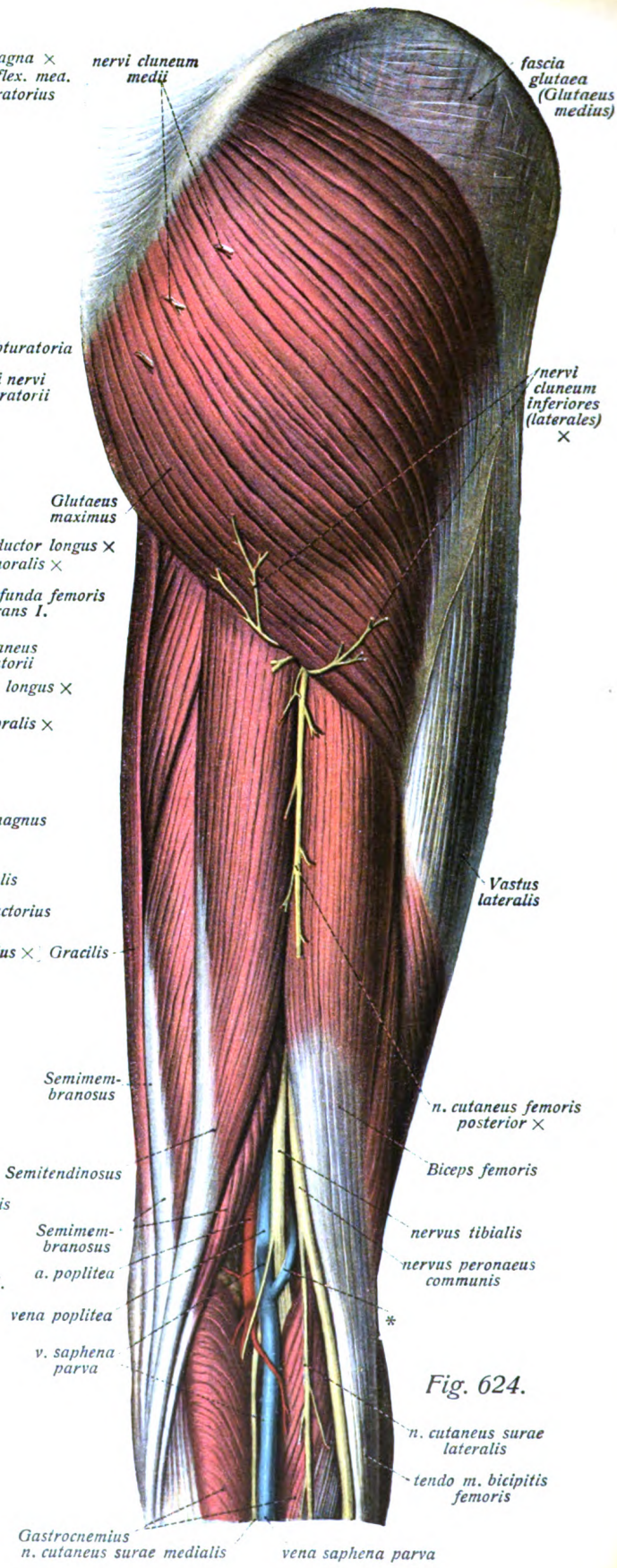

Fig. 624.

Nerven und Blutgefässe der unteren Extremität. (Forts.)

Fig. 623. Nerven und Blutgefässe der Vorderfläche des Oberschenkels (tiefe Schicht). (1/3) Präpar. wie in 622, nur sind auch der Rectus femoris und Adductor longus durchschnitten. ** = stärkerer Muskelast der art. profunda femoris.

Fig. 624. Nerven und Blutgefässe der Hinterfläche des Oberschenkels (oberflächliche Schicht). (1/3) Es ist nur die Fascie entfernt. * = Verbindung der vena saphena parva mit Aesten der vena profunda femoris.

---

nervus femoralis

aus dem plexus lumbalis (s. ob. p. 541), tritt mit dem Iliopsoas durch die lacuna musculorum, liegt hier lateral von der Arterie, durch das tiefe Blatt der fascia lata (fascia ileopectinea) von ihr getrennt, verästelt sich unterhalb des ligamentum inguinale ziemlich schnell in die 1. *nn. cutanei anteriores* (s. ob. p. 554). 2. *rami musculares* zum Pectineus, Sartorius und dem Quadriceps (besonders lange zu den Vasti). 3. Endast *n. saphenus* s. ob. p. 557. Fig. 608, 621—623.

nervus obturatorius

aus dem plexus lumbalis (s. ob. p. 541) geht durch den canalis obturatorius, Muskeläste an beide Obturatoren abgebend, und spaltet sich, am Oberschenkel angelangt, in einen

1. *ramus anterior*, stärker als der folgende, läuft zwischen Adductor brevis und magnus herab, versorgt Gracilis, Adductor longus und brevis und gibt den ram. cutaneus (s. ob. p. 554) ab.

2. *ramus posterior*, läuft zwischen Obturator externus und Adductor magnus nach abwärts und versorgt diese Muskeln. Fig. 608, 622, 623.

arteria obturatoria

aus der art. hypogastrica (s. ob. p. 546) relativ viel schwächer als der Nerv, spaltet sich wie dieser nach dem Durchtritt durch den Kanal in einen *ramus anterior* und *r. posterior*, welche sich in den Adductoren verzweigen. Der hintere anastomosiert u. a. mit der art. circumflexa femoris medialis. Fig. 610, 611, 614, 622, 623.

vena femoralis,

entsteht aus der vena poplitea (s. u. p. 565), liegt in Einzahl im untern Abschnitt ihres Verlaufes (Adduktorenkanal) hinter der gleichnamigen Arterie, wendet sich weiter oben allmählich nach medial, so dass sie im Bereiche der fossa ovalis und unter dem lig. inguinale genau medial von der Arterie gelegen ist. Sie nimmt die *venae profundae femoris*, die doppelten Begleitvenen der gleichnamigen Arterie, auf und zwar meist in Gestalt eines kurzen gemeinsamen Stammes, ferner die vena saphena magna (s. ob. p. 554) und gelegentlich eine Anzahl kleiner, den Aesten der a. femoralis entsprechender Venen, welche ebenso wie die Wurzeln der venae profundae die betreffenden Arterien in Zweizahl begleiten. Fig. 621—623.

Nerven und Blutgefässe der unteren Extremität. (Forts.)

Fig. 625. Nerven und Blutgefässe der Hinterfläche des Oberschenkels (tiefe Schicht) und der hintern Hüftgegend (mittlere Schicht). (1/3)

* = Verbindungsast der vena saphena parva mit tiefen Oberschenkelvenen.

** = caput longum Bicipitis durchschnitten.

Fig. 626. Die Arterien der Kniekehle. (1/2) Die beiden Gastrocnemiusköpfe und der Soleus sind durchschnitten, aus Biceps und Semimembranosus ist je ein Stück herausgeschnitten.

Das Kreuzgeflecht, *plexus sacralis.*

Der *plexus sacralis* (s. a. ob. p. 541 u. Fig. 641), läuft in Gestalt eines breiten platten Stranges durch die incisura ischiadica major und spaltet sich hier in folgende Aeste:

1. *n. glutaeus superior* geht mit der art. glutaea superior durch das foramen suprapiriforme und mit deren tiefen Ast zum Glutaeus medius, minimus und Tensor fasciae latae, meist auch zum Piriformis. Fig. 627.

2. *n. glutaeus inferior* geht mit der gleichnamigen Arterie durch das foramen infrapiriforme zum Glutaeus maximus. Fig. 625, 627.

3. *n. cutaneus femoris posterior,* geht gleichfalls durch das foramen infrapiriforme (s. ob. p. 557)

4. gelegentlich einige selbständige *rami musculares* für Gemelli, Quadratus femoris, die auch vom folgenden stammen können. Fig. 627.

5. *n. ischiadicus,* bei weitem der stärkste Zweig des Geflechtes und der stärkste Nerv des Körpers, geht gleichfalls durch das foramen infrapiriforme, liegt hier zwischen Obturator internus, Gemelli, Quadratus femoris, Adductor minimus einerseits und Glutaeus maximus anderseits, dann am Oberschenkel hinter den Ursprüngen von Biceps (cap. long.) und Semitendinosus, zwischen diesen und dem Adductor magnus, weiter unten in der gleichen Höhe in der Furche zwischen Biceps einerseits und den beiden andern Beugern anderseits. Etwa in der Mitte des Oberschenkels, oder bereits weiter oben teilt sich der Nerv in seine beiden Endzweige, den stärkeren *nervus tibialis* und schwächeren *nervus peronaeus (communis).* Am Oberschenkel gibt er nur rami musculares zu den Beugern und dem Adductor magnus ab. Fig. 624, 625, 627. (Forts. s. p. 566 und 569.)

Die Kniekehlenarterie, *arteria poplitea.*

Sie ist die unmittelbare Fortsetzung der arteria femoralis (s. ob. p. 558), beginnt also am hiatus adductorius und endet im canalis popliteus, wo sie sich in ihre Endäste spaltet. Sie läuft mitten durch die fossa poplitea vor und etwas medial von der Vene hart auf dem Knochen und der Hinterfläche der Kniegelenkskapsel, dann tritt sie zwischen beide Gastrocnemiusköpfe, läuft hinter dem Popliteus einher und vor dem arcus popliteus des Soleus, um sich dann sofort in die a. tibialis posterior und a. tibialis anterior zu teilen. Fig. 625, 626, 628—630. Ihre Aeste sind:

1. *art. genu superior lateralis,* entspringt in der fossa poplitea und läuft oberhalb des epicondylus lateralis femoris zwischen Knochen und Biceps femoris nach vorn zu benachbarten Muskeln und dem rete articulare genu. Fig. 626, 628, 632.

2. *art. genu superior medialis,* entspringt in der gleichen Höhe wie die vorige und läuft ähnlich wie die lateralis oberhalb des epicondylus medialis zwischen Knochen und den Sehnen des Semitendinosus, Semimembranosus, dann den Sehnen des Gracilis und Sartorius nach vorn zum rete genu. Fig. 623, 626, 633.

3. *art. genu media,* entspringt im untern Abschnitt der fossa poplitea von der Vorderwand der Arterie und geht hauptsächlich ins Innere des Gelenkes. Fig. 626.

4. *arteriae surales,* Muskeläste für den Triceps surae, teils tief zwischen den Köpfen des Muskels, teils oberflächlich zwischen Gastrocnemius und Haut verlaufend. Fig. 626, 628, 629.

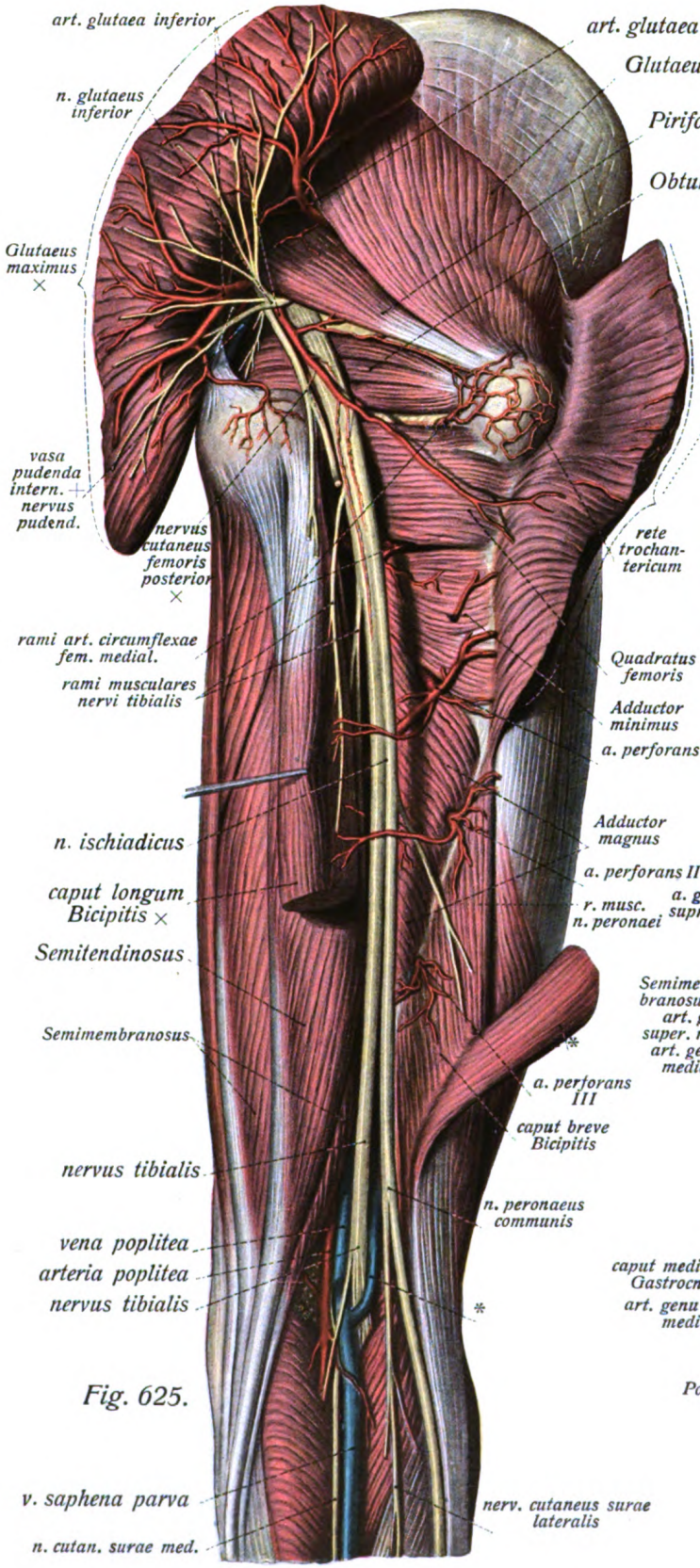

Fig. 625.

Fig. 626.

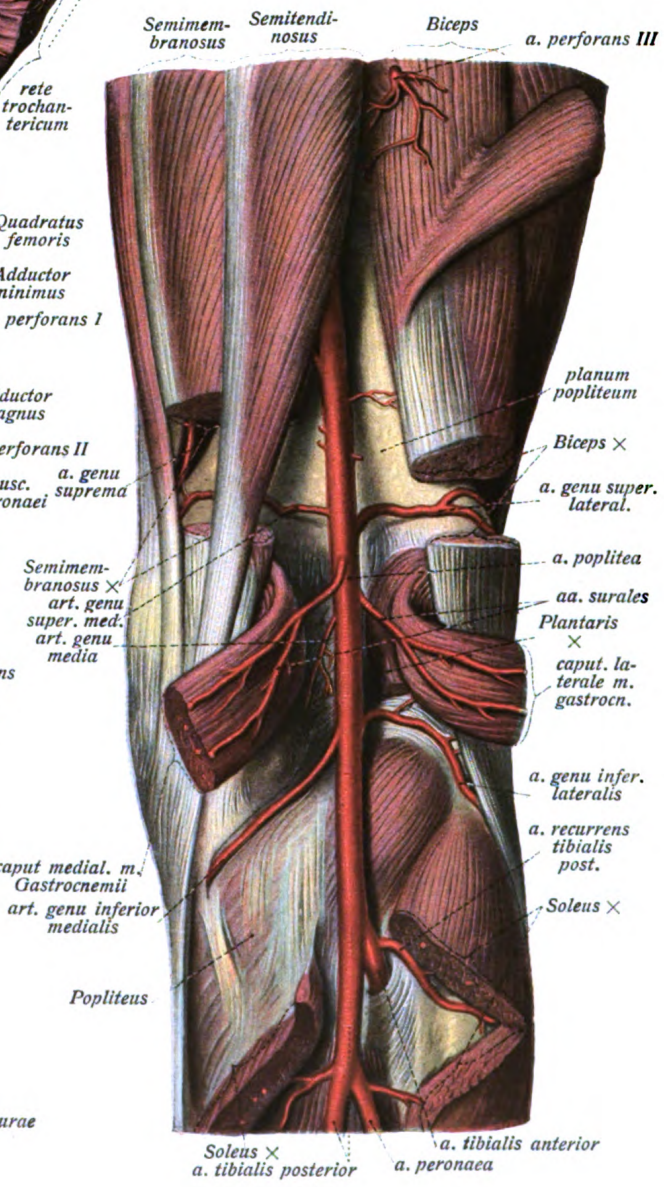

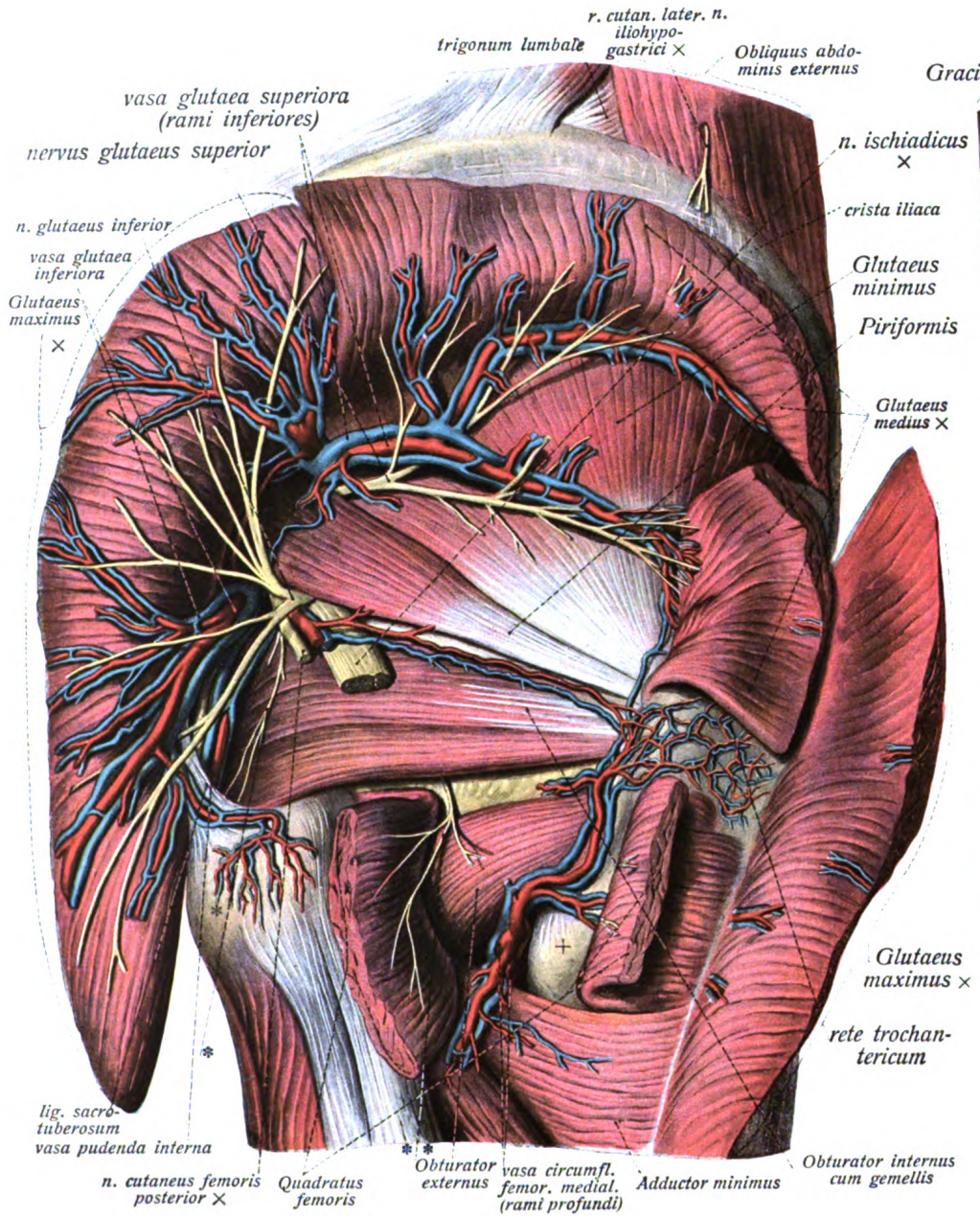

Fig. 627.

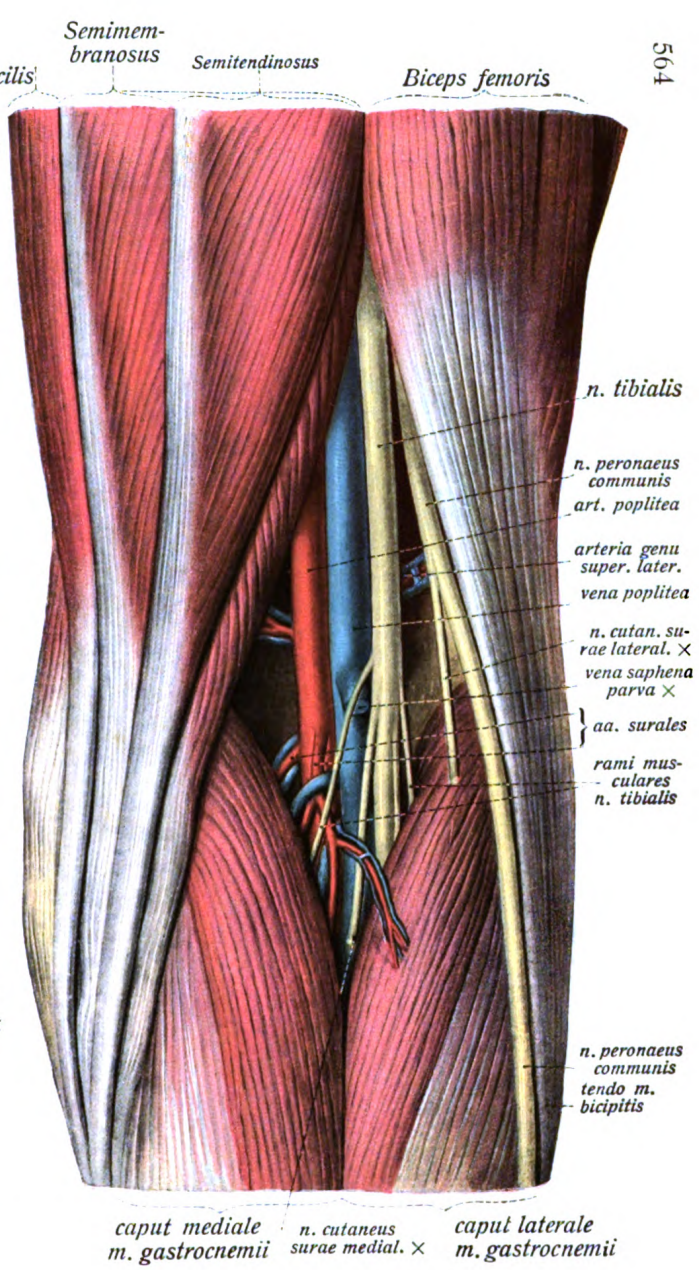

Fig. 628.

Nerven und Blutgefässe der unteren Extremität. (Forts.)

Aeste der *arteria poplitea;* (Forts.)

5. *art. genu inferior lateralis* entspringt bereits unterhalb der fossa poplitea vom caput laterale Gastrocnemii bedeckt, zieht um den condylus lateralis tibiae hinter dem Ursprung des Popliteus nach vorn zu benachbarten Muskeln und dem rete genu. Fig. 626, 632.

6. *art. genu inferior medialis*, entspringt der vorigen gegenüber, bedeckt vom caput mediale Gastrocnemii, zieht am oberen Rande des Popliteus um den condylus medialis tibiae nach vorn zu benachbarten Muskeln und dem rete genu. Fig. 623, 626, 631.

7. *a. tibialis posterior* s. u. p. 566.

8. *a. tibialis anterior* s. u. p. 569.

Gesässarterien, *arteriae glutaeae.*

Aeste der arteria hypogastrica (Forts.) (s. ob. p. 550).

1. *art. glutaea superior*, gewöhnlich das Ende des hinteren Hauptastes der art. hypogastrica, geht oberhalb des Piriformis durch das foramen ischiadicum majus und teilt sich hier in einen *ramus superior* und *ramus inferior*. Ersterer läuft zwischen Glutaeus maximus und medius und versorgt hauptsächlich den oberen Teil des ersteren, der ram. inferior läuft zwischen Glutaeus medius und Glutaeus minimus und verzweigt sich hauptsächlich in diesen beiden Muskeln. Die a. glutaea superior anastomosiert ausser mit der inferior besonders mit der a. circumflexa femoris medialis (ram. profundus). Fig. 614, 625, 627.

2. *art. glutaea inferior* tritt unterhalb des Piriformis durch das foramen ischiadicum majus, läuft bedeckt vom Glutaeus maximus zu dessen unterem Abschnitt, sowie den Gemelli und Quadratus femoris und zur Gesässhaut, anastomosiert u. a. mit der vorigen und mit dem ramus profundus a. circumflexae femoris medialis. Ein langer dünner Ast von ihr bildet die *art. comitans nervi ischiadici.* Fig. 614, 625, 627.

rete trochantericum,

ein kleines, auf dem trochanter major femoris gelegenes, vom Glutaeus maximus bedecktes Netz, an dessen Bildung sich feine Zweige der beiden arteriae glutaeae (superior und inferior) und des ramus profundus arteriae circumflexae femoris medialis beteiligen. Gelegentlich kommen noch Aeste weiterer Arterien (a. perforans prima, a. circumflexa femoris lateralis u. a.) in Betracht. Fig. 625—627.

vena poplitea

folgt dem Verlauf der gleichnamigen Arterie, liegt in der fossa poplitea hinter dieser und etwas lateral von ihr. Sie entsteht aus zwei (oder mehr) venae popliteae, welche unterhalb der fossa poplitea aus den (doppelten) venae tibiales (anteriores und posteriores) und kleineren Venen ihren Ursprung nehmen. Fig. 628—630.

Fig. 627. Nerven und Blutgefässe der hinteren Hüftgegend (tiefe Schicht). (1/3) Glutaeus maximus, Glutaeus medius und Quadratus femoris sind durchschnitten, desgleichen der nervus ischiadicus. * = Muskelast zu den Gemelli. ** = zum Quadratus femoris. + (auf dem Bilde) = Stelle des trochanter minor. * (auf dem Bilde) = Stelle des tuber ischiadicum.

Fig. 628. Nerven und Blutgefässe der Kniekehle (oberflächliche Schicht). (2/3)

Nerven und Blutgefässe der unteren Extremität. (Forts.)

Fig. 629. Nerven und Blutgefässe der Hinterfläche des Unterschenkels (oberflächliche Schicht). (1/3) Der Gastrocnemius ist durchschnitten und zurückgeschlagen.

Fig. 630. Nerven und Blutgefässe der Hinterfläche des Unterschenkels (mittlere Schicht). (1/3) Präparation wie bei Fig. 629; nur ist auch der Soleus durchschnitten und beiseite gezogen.

---

nervus tibialis (s. ob. p. 562)

entsteht am Oberschenkel aus der Teilung des nervus ischiadicus, zieht senkrecht durch die Kniekehle, lateral von den vasa poplitea und hinter ihnen gelegen, tritt mit ihnen in den canalis popliteus und läuft mit der art. tibialis posterior und zwar an ihrer lateralen Seite (s. u.), zunächst zwischen Soleus und tiefen Flexoren, dann unter dem lig. laciniatum hinter dem malleolus medialis gelegen, auf den Fuss, wo er sich sofort in seine Endäste teilt. Fig. 625, 628, 629—631. Seine Aeste sind:

1. *rami musculares* zum Popliteus, Triceps surae, und den drei tiefen Flexoren. Fig. 629—631.
2. *n. cutaneus surae medialis* s. ob. p. 557.
3. *rami calcanei mediales*, entspringen kurz vor der Endteilung des Nerven und gehen zur Haut der medialen Seite der Ferse und des hinteren Abschnitts der Fusssohle. Fig. 637.
4. *n. plantaris medialis* s. u. p. 574.
5. *n. plantaris lateralis* s. u. p. 574.

arteria tibialis posterior (s. ob. p. 562)

entsteht im canalis popliteus als der stärkere Endast der arteria poplitea. Sie zieht mit dem n. tibialis (s. ob.) zwischen Soleus und tiefen Flexoren (Tibialis posterior und Flexor digitorum) am Unterschenkel nach abwärts, überschreitet im unteren Drittel des Unterschenkels den medialen Rand des Soleus und kommt so unter die Fascie zu liegen, läuft dann hinter dem malleolus medialis unter dem ligamentum laciniatum auf die Fusssohle, wo sie sich in ihre Endäste, *art. plantaris medialis* und *a. plantaris lateralis* (s. u. p. 573), teilt. Fig. 626, 630, 631, 637, 638. Ihre Aeste sind ausser *rami musculares* und der *art. nutricia tibiae:*

1. *ramus fibularis*, Muskelast zu den Muskeln am oberen Ende der fibula und zum rete genu (nicht bezeichnet). Fig. 631.
2. *art. peronaea*, entspringt vom oberen Teil der Arterie, läuft ihr fast parallel zwischen den Ursprüngen des Tibialis posterior und Flexor hallucis longus, dann von letzterem bedeckt auf der Hinterfläche der membrana interossea cruris nach abwärts. Fig. 630, 631. Ausser Muskelästen und einer *a. nutricia fibulae* gibt sie folgende Zweige ab:

a) *ramus perforans* durch die membrana interossea auf deren Vorderfläche; endet im rete malleolare laterale. Fig. 632.

b) *ramus communicans* zur art. tibialis posterior; läuft quer oberhalb des Sprunggelenks. Fig. 631.

c) *a. malleolaris posterior lateralis*, meist einer der Endäste der Arterie, zum rete malleolare laterale. Fig. 631.

d) *rami calcanei laterales*, ebenfalls Endäste, zum rete calcaneum. Fig. 631.

3. *a. malleolaris posterior medialis*, zwischen den Sehnen und dem Knochen entlang zum rete malleolare. Fig. 631.
4. *rami calcanei medialis* zum rete calcaneum. Fig. 631.

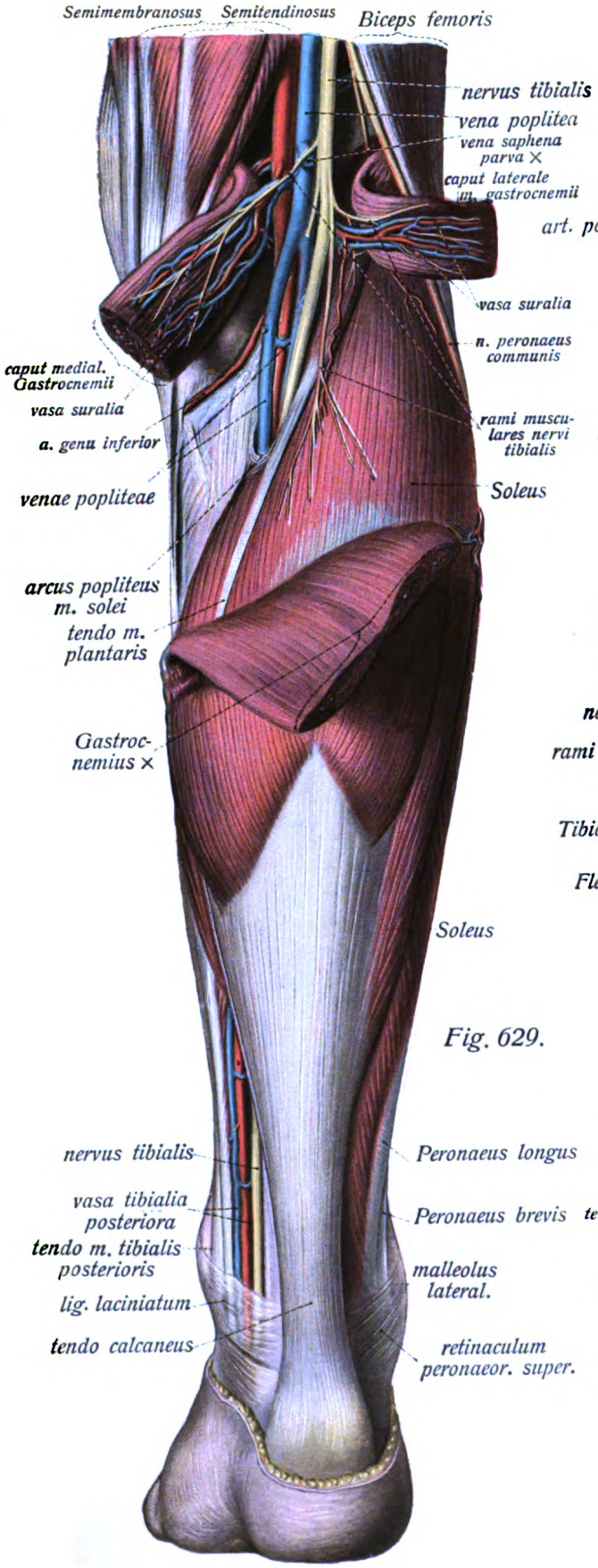

Fig. 629.

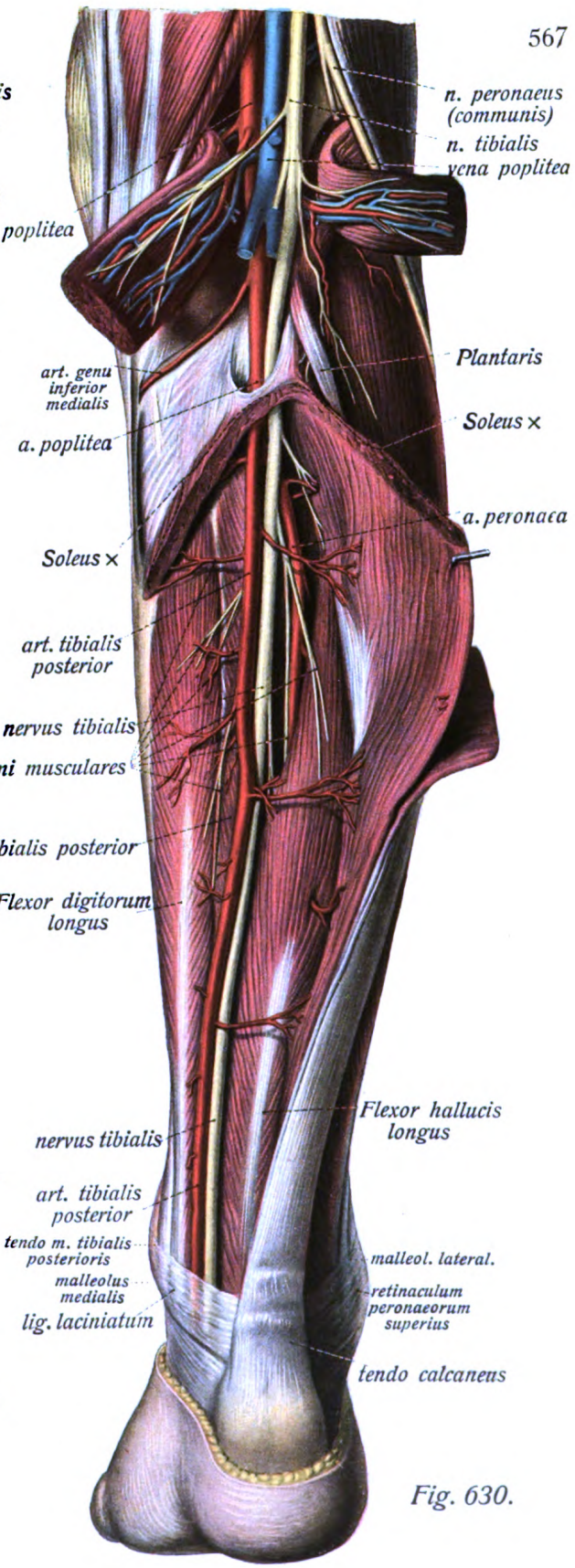

Fig. 630.

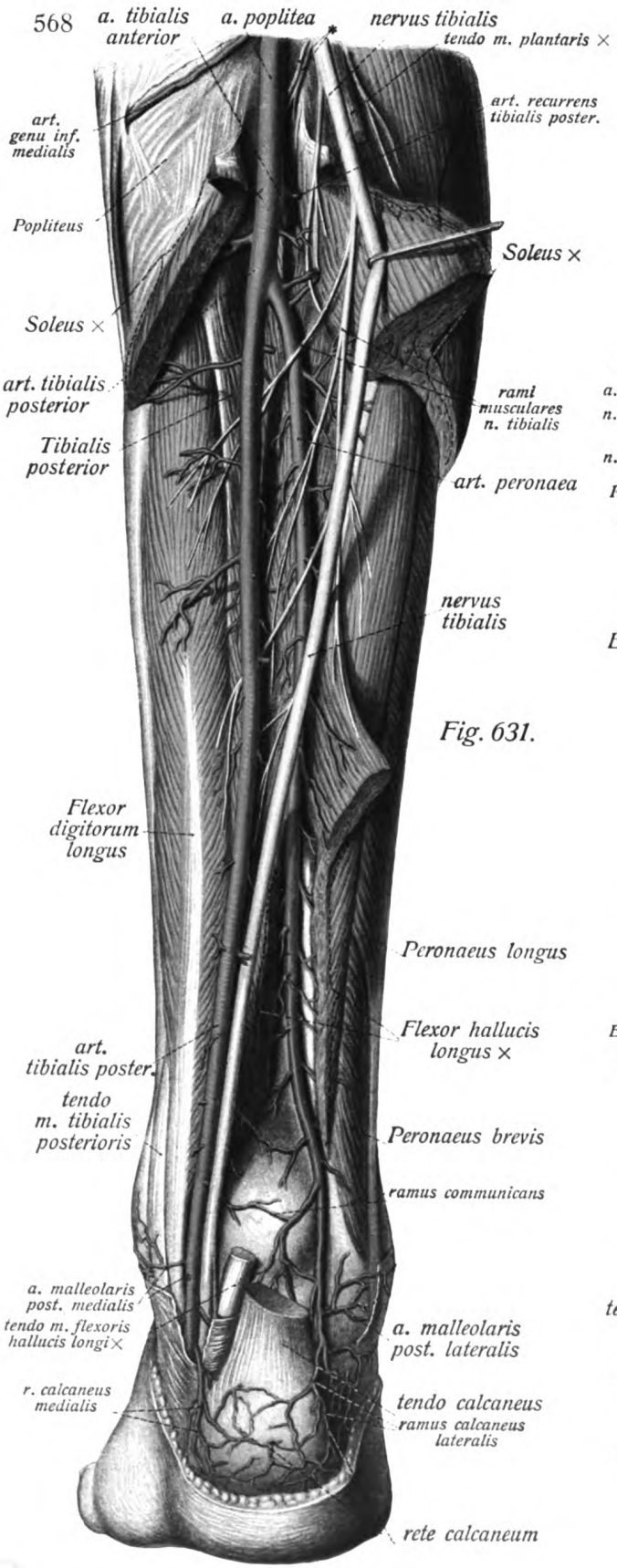

Fig. 631.

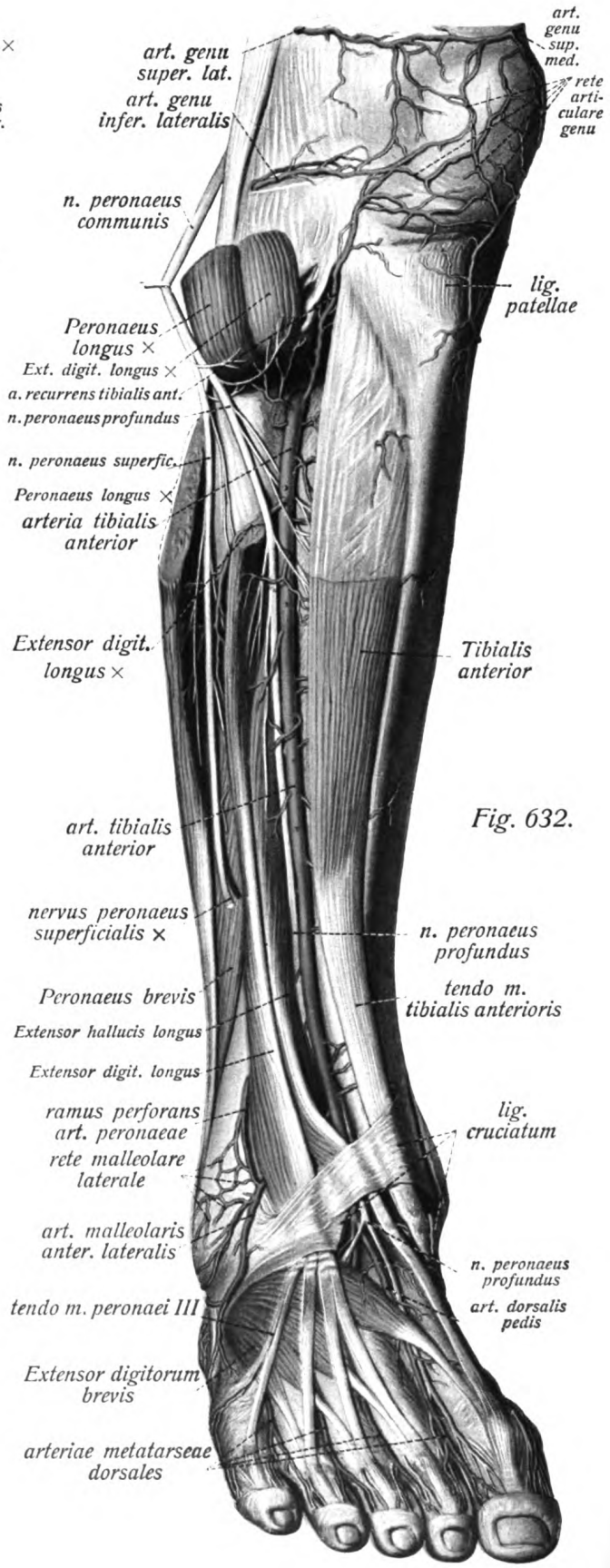

Fig. 632.

Nerven und Blutgefässe der unteren Extremität. (Forts.)

Fig. 631. Nerven und Blutgefässe der Hinterfläche des Unterschenkels (tiefe Schicht). ($^1/_3$) Präparation wie in Fig. 630, nur ist auch der canalis popliteus eröffnet und aus dem untern Abschnitt des Flexor hallucis longus ein Stück schräg herausgeschnitten. Der nervus tibialis ist beiseite gezogen. * = Muskeläste.

Fig. 632. Nerven und Blutgefässe der Vorderfläche des Unterschenkels und des Fussrückens. ($^1/_3$) Peronaeus longus und Extensor digitorum longus sind durchschnitten, um die Teilung des n. peronaeus communis zu zeigen. Der Extensor hallucis longus und der nervus peronaeus sind beiseite gezogen und der eine Schenkel des ligam. cruciatum entfernt.

arteria tibialis anterior (s. ob. p. 562)

läuft gleich nach ihrem Ursprung aus der a. poplitea durch den Zwischenraum zwischen tibia und fibula hindurch und legt sich auf die vordere Fläche der membrana interossea cruris, wo sie im Zwischenraum zwischen Tibialis anterior und Extensor digitorum l., weiter unten zwischen Tibialis anterior und Extensor hallucis l., von deren Rändern bedeckt, mit dem nervus peronaeus profundus zusammen gelegen ist. Vom Unterschenkel geht sie hinter dem ligamentum cruciatum, hart auf den Knochen und den Gelenkkapseln gelegen, auf den Fuss über, um von hier an den Namen arteria dorsalis pedis (s. u p. 573) zu führen Fig. 631, 632, 636. Sie gibt ausser rami musculares für die Extensoren und z. T. die Peronaei folgende Aeste ab:

1. *a. recurrens tibialis posterior*, klein und inkonstant, unmittelbar nach dem Ursprung oder noch von der a. poplitea kommend, rückläufig zur lateralen Wadengegend und zum rete genu. Fig. 631.

2. *a. recurrens tibialis anterior*, entspringt unmittelbar nach dem Durchtritt der Arterie auf die Vorderfläche am oberen Rand der membrana interossea, läuft, die Ursprünge des Extensor digitorum und Tibialis anterior durchbohrend, proximalwärts zum rete articulare genu. Fig 632.

3. *a. malleolaris anterior lateralis* geht hinter den Sehnen des Extensor digitorum longus und Peronaeus tertius zum rete malleolare laterale, mit dem ramus perforans der a. peronaea anastomosierend, Fig. 632, 636.

4. *a. malleolaris anterior medialis* läuft hinter den Sehnen des Extensor hallucis longus und Tibialis anterior zum rete malleolare mediale. Fig. 636.

nervus peronaeus communis

läuft nach seiner Entstehung (s. o. p 562) am lateralen Rande der fossa poplitea, und zwar am medialen Rand des Biceps femoris entlang zum capitulum fibulae. Um dieses schlingt sich der Nerv nach vorn herum, wo er, bedeckt vom Ursprung des Peronaeus longus, sich in seine beiden Endäste teilt. Fig. 625, 628, 630, 632. Er gibt folgende Aeste ab:

1. *rami musculares* zum caput breve Bicipitis. Fig. 625.

2. *n. cutaneus surae lateralis* und *r. anastomoticus peronaeus* (s. ob. p. 557).

3. *n. peronaeus profundus*, der eine Endast, tritt, hinter dem Ursprung des Extensor digitorum longus einherziehend, an die Seite der art. tibialis anterior, mit der er hinter dem lig. cruciatum auf den Fuss zieht. Fig. 632, 636. Beim Verlaufe am Unterschenkel gibt er Muskeläste an die Extensores hallucis l., digitorum l., Peronaeus III und Tibialis anterior. Am Fuss spaltet er sich in zwei Aeste. Der laterale Ast ist im wesentlichen motorisch und geht zu den Extensores digitorum et hallucis breves (daneben sensible Gelenkäste), der mediale zieht mit der art. metatarsea dorsalis prima zum Interstitium zwischen grosser und zweiter Zehe und liefert die sensiblen *nervi digitales dorsales* für die beiden angrenzenden Zehenränder.

Nerven und Blutgefässe der unteren Extremität. (Forts.)

Fig. 633. Die oberflächlichen Nerven und Venen des Fussrückens. (2/3)
* = Anastomose mit den tiefen Venen des Fussrückens. ** = Endast des nervus saphenus.
Fig. 634. Nerven und Arterien der zweiten Zehe in der Seitenansicht. (1/1)
Fig. 635. Nerven und Blutgefässe des Zeigefingers in der Seitenansicht. (1/1)

(Forts. v. p. 569.)

4. *nervus peronaeus superficialis* läuft zwischen beiden Köpfen des Peronaeus longus hindurch und zieht, vor dem Peronaeus brevis gelegen, abwärts, durchbohrt dann im untern Drittel des Unterschenkels die fascia cruris vor dem Extensor digitorum und spaltet sich meist sofort in seine Endäste. Fig. 632, 633. Seine Zweige sind:

a) *rami musculares* für beide Peronaei. Fig. 632.

b) *nervus cutaneus pedis dorsalis medialis* anastomosiert mit dem n. saphenus und dem sensiblen Endast des n. peronaeus profundus (s. ob. p. 556 u. 568) und versorgt die mediale Seite der Haut des Fussrückens. Fig. 632, 633.

c) *nervus cutaneus pedis dorsalis intermedius*, verbindet sich mit dem n. cutaneus dorsalis lateralis (s. ob. p. 557) und versorgt die laterale Seite des Fussrückens. Fig. 633.

Retia articularia extremitatis inferioris.

1. *rete trochantericum* s. ob. p. 565.

2. *rete articulare genu*, liegt an der vordern und seitlichen Fläche des Kniegelenks; die oberflächlichsten Anastomosen bilden das rete patellae. Folgende Arterien speisen das rete genu: a) von proximal: 1. a. genu suprema, aus der a. femoralis, 2. aa. genu superiores lateralis und medialis aus der a. poplitea; b) von distal: 1. a. genu media aus der a. poplitea, 2. aa. genu inferiores lateralis und medialis aus der a. poplitea, 3. a. recurrens tibialis anterior aus der a. tibialis anterior, 4. a. recurrens tibialis posterior aus der a. tibialis anterior, 5. r. fibularis a. tibialis posterioris. Fig. 621, 623, 632.

3. *rete malleolare laterale*, oberflächlich auf dem lateralen Knöchel gelegen, gespeist von der a. malleolaris anterior lateralis aus der a. tibialis anterior, a. malleolaris posterior lateralis aus der art. peronaea, ramus perforans a. peroneae, a. tarsea lateralis aus der a. dorsalis pedis. Fig. 632, 636.

4. *rete malleolare mediale*, auf dem medialen Knöchel, gespeist von der a. malleolaris anterior medialis aus der a. tibialis anterior, a. malleolaris posterior medialis aus der a. tibialis posterior, arteriae tarseae mediales aus der a. dorsalis pedis. Fig. 636.

5. *rete calcaneum*, oberflächlich zwischen Fettschicht und dem tuber calcanei gelegen. Wird gespeist vom ramus calcaneus lateralis (der a. peronaea), dem ramus calcaneus medialis der art. tibialis posterior, hängt durch mehrfache Anastomosen auch mit den retia malleolaria zusammen.

6. *rete dorsale pedis*, hart auf den proximalen Fusswurzelknochen und den Gelenkkapseln gelegen. Wird gespeist von: 1. der art. arcuata (s. u. p. 573), 2. der art. tarsea lateralis, 3. den artt. tarseae mediales.

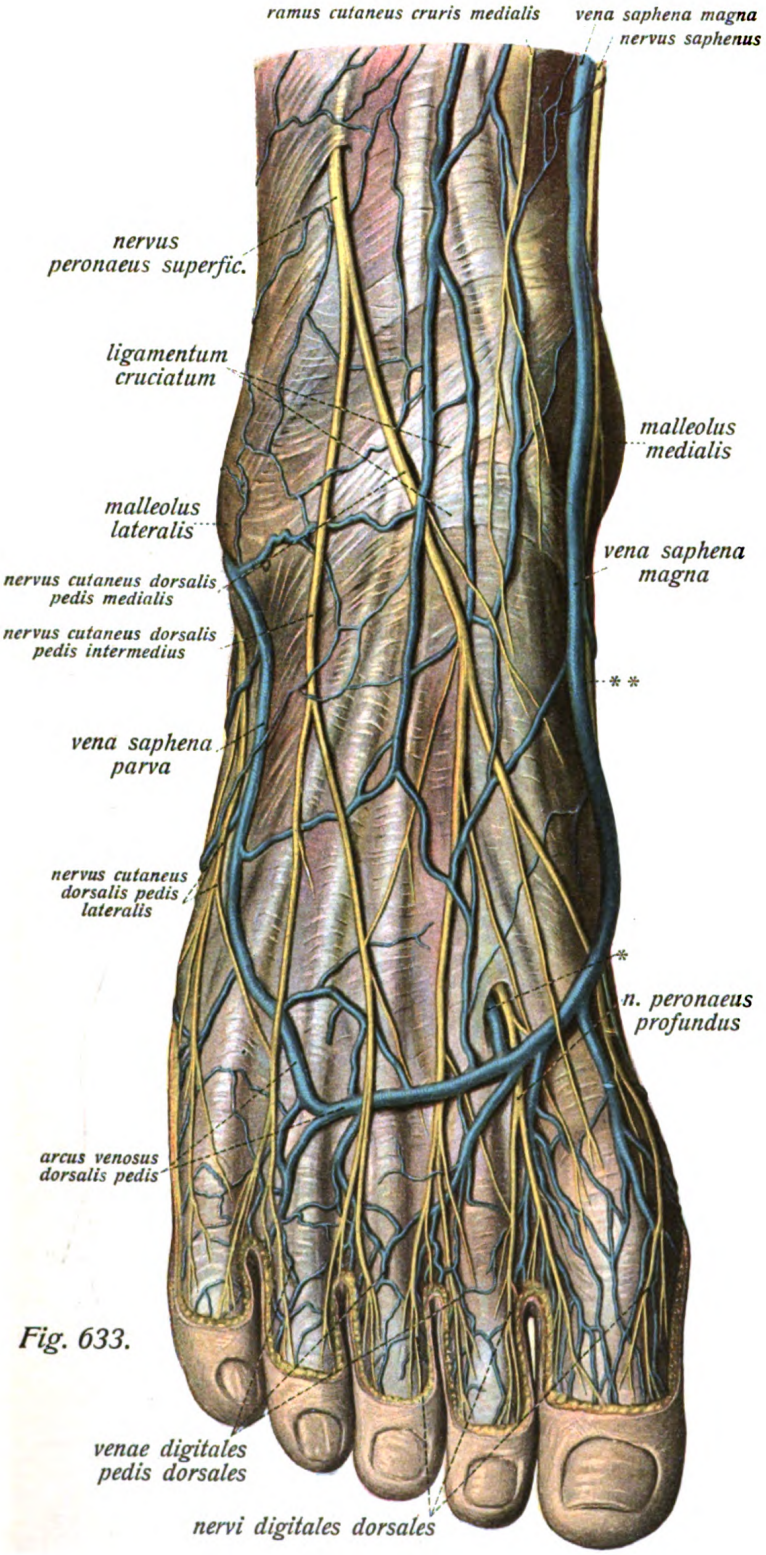

Fig. 633.

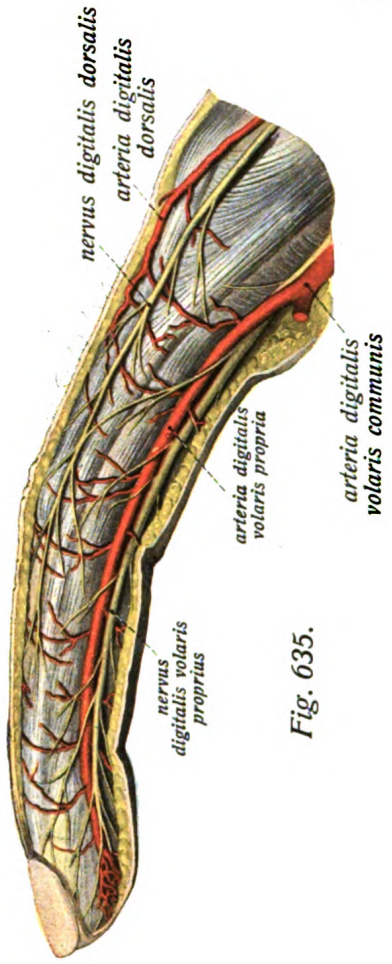

Fig. 635.

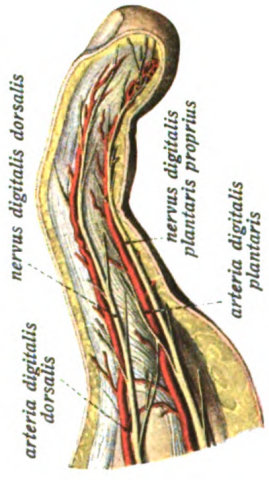

Fig. 634.

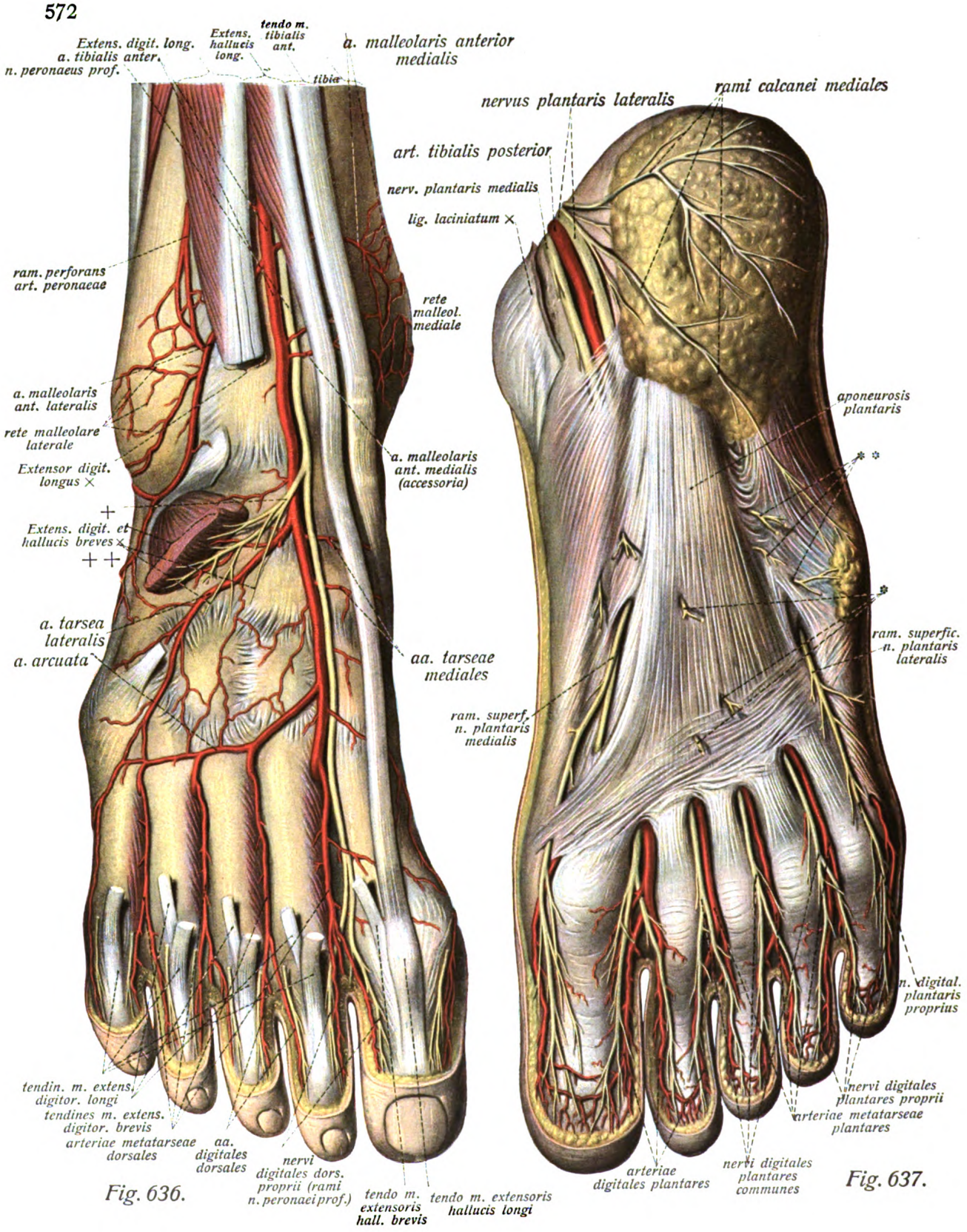
Extens. digit. long.
a. tibialis anter.
n. peronaeus prof.
Extens. hallucis long.
tendo m. tibialis ant.
tibia
a. malleolaris anterior medialis
ram. perforans art. peronaeae
a. malleolaris ant. lateralis
rete malleolare laterale
Extensor digit. longus
Extens. digit. et hallucis breves
a. tarsea lateralis
a. arcuata
rete malleol. mediale
a. malleolaris ant. medialis (accessoria)
aa. tarseae mediales
tendin. m. extens. digitor. longi
tendines m. extens. digitor. brevis
arteriae metatarseae dorsales
aa. digitales dorsales
nervi digitales dors. proprii (rami n. peronaei prof.)
tendo m. extensoris hall. brevis
tendo m. extensoris hallucis longi
Fig. 636.
nervus plantaris lateralis
rami calcanei mediales
art. tibialis posterior
nerv. plantaris medialis
lig. laciniatum
aponeurosis plantaris
ram. superfic. n. plantaris lateralis
ram. superf. n. plantaris medialis
n. digital. plantaris proprius
nervi digitales plantares proprii
arteriae metatarseae plantares
arteriae digitales plantares
nervi digitales plantares communes
Fig. 637.

Nerven und Blutgefässe der unteren Extremität. (Forts.)

Fig. 636. Nerven und Blutgefässe des Fussrückens (tiefe Schicht). (2/3) Das lig. cruciatum ist abgetragen, desgl. grösstenteils folgende Muskeln: Extensor digitorum longus, Extensor digitorum brevis, Extensor hallucis brevis; die oberflächlichen Nerven sind bis auf die Zehen entfernt. + = lateraler (motorischer) Endast des n. peronaeus profundus. ++ = Gelenkäste.

Fig. 637. Die oberflächlichen Nerven und Arterien der Fusssohle. (2/3) Das ligamentum laciniatum ist gespalten. * = plantare Hautäste des n. plantaris medialis. ** = plantare Hautäste des n. plantaris lateralis.

---

arteria dorsalis pedis (s. ob. p. 569)

ist die direkte Fortsetzung der arteria tibialis anterior. Sie tritt zwischen Sehne des Extensor hallucis longus und Extensor digitorum longus hinter dem ligamentum cruciatum auf den Fussrücken, wo sie ziemlich gradlinig hart auf den dorsalen Flächen der ossa tarsi zwischen den Sehnen beider Extensores hallucis zum spatium intermetatarseum primum läuft. Hier spaltet sie sich in ihre beiden Endäste. Fig. 632, 636. Ihre Aeste sind:

1. *a. tarsea lateralis,* läuft unter dem Extensor digitorum brevis einher zum lateralen Rand der Fusswurzel, wo sie teils in das rete malleolare laterale (s. ob. p. 570) teils in die art. arcuata übergeht. Fig. 636.

2. *arteriae tarseae mediales,* 2—3 schwache Aeste zum medialen Fussrand und zum rete malleolare mediale (s. ob. p. 570).

3. *a. arcuata,* läuft in der Gegend der Tarsometatarsalgelenke hart auf dem Knochen bogenförmig zum lateralen Fussrand, mit der vorigen das *rete dorsale pedis* bildend, aus welchem ausser kleineren Aesten für Muskeln und Gelenke die *arteriae metatarseae dorsales II—IV* entspringen, welche sich wieder in arteriae digitales dorsales spalten. Fig. 632, 636.

4. *art. metatarsea dorsalis I,* der schwächere Endast, liefert die 3 medialen arteriae digitales dorsales. Fig. 636.

5. *ram. plantaris profundus,* der stärkere Endast, tritt durch das spatium intermetatarseum primum in die Fusssohle und bildet mit dem tiefen Ast der a. plantaris lateralis den arcus plantaris. Fig. 636, 639.

Endäste der arteria *tibialis posterior* (cf. ob. p. 566).

1. *art. plantaris medialis,* geht im hinteren Teil der Fusssohle (in der Gegend des sustentaculum tali) aus der Teilung der art. tibialis posterior hervor, liegt zunächst vom Abductor hallucis bedeckt und teilt sich in einen *ramus superficialis,* der durch die Plantar-Aponeurose hindurch zur Haut tritt und in der medialen arteria digitalis plantaris hallucis endigt, und in einen zwischen Abductor und Flexor hallucis gelegenen, im sulcus plantaris medialis verlaufenden *ram. profundus,* der mit der art. metatarsea plantaris prima anastomosiert. Fig. 637—639.

2. *art. plantaris lateralis,* ist der stärkere Endast, läuft schräg zwischen Flexor digitorum brevis und Quadratus plantae nach der lateralen Fussseite, wo sie, im sulcus plantaris lateralis gelegen, einen oberflächlichen Ast entsendet, der nach Abgabe von Muskelzweigen als laterale Kleinfingerarterie endet, während die Fortsetzung des Stammes zwischen caput obliquum Adductoris hallucis und Interossei in die Tiefe der Fusssohle tritt und den *arcus plantaris* (s. p. 574) bildet. Fig. 638, 639.

Nerven und Blutgefässe der unteren Extremität. (Forts.)

Fig. 638. Nerven und Blutgefässe der planta pedis (mittlere Schicht). (2/3) Abductor hallucis ist durchschnitten, Flexor digitorum brevis mit der Plantaraponeurose grösstenteils entfernt. * = Ast zum Flexor digitorum brevis. ** = Ast zum Quadratus plantae *** = Hautast abgeschnitten.

Fig. 639. Nerven und Blutgefässe der Fusssohle (tiefe Schicht). (2/3) Präparation wie bei 638; ausserdem durchschnitten: Sehne des Flexor hallucis longus, Quadratus plantae und Sehnen des Flexor digitorum profundus, caput obliquum Adductoris hallucis, nervus plantaris medialis.

arcus plantaris

wird gebildet durch die Anastomose des Endastes der art. plantaris lateralis (s. ob. p. 573) mit dem r. plantaris profundus der a. dorsalis pedis. Gelegentlich beteiligt sich auch das distale Ende der art. plantaris medialis teilweise an der Anastomose (s. p. 573). Er ist nach vorn konvex und liegt zwischen Interossei plantares und caput obliquum Adductoris hallucis. Ausser Muskelästen entsendet der arcus vier *arteriae metatarseae plantares*, welche sich in je zwei *arteriae digitales plantares* teilen. Fig. 639.

nervus plantaris medialis

entsteht unterhalb des malleolus medialis aus der Teilung des n. tibialis (s. ob. p. 566), liegt auf der Fusssohle medial von dem Endteil der art. tibialis posterior, begleitet dann die art. plantaris medialis, bedeckt vom Abductor hallucis und läuft vom Flexor digitorum brevis bedeckt zwischen ihm und Quadratus plantae gegen die Zehen hin. Fig. 637—639. Er gibt ausser kleinen Aesten zur Haut der planta pedis ab:

1. *rami musculares* zum Abductor hallucis, Flexor digitorum brevis, Flexor hallucis brevis. Fig. 638, 639.

2. Drei *nervi digitales plantares communes,* welche die arteriae metatarseae plantares begleiten, die Plantaraponeurose in den Interstitien zwischen den vier medialen Zehen durchbohren und sich hier in sechs *nervi digitales plantares proprii* spalten. Fig. 638, 639.

3. Einen *nervus digitalis plantaris proprius* für die mediale Seite der grossen Zehe. Fig. 638, 639.

nervus plantaris lateralis (s. ob. p. 566)

der zweite Endast des nervus tibialis, begleitet auf der Fusssohle die art. plantaris lateralis, an deren medialer Seite gelegen, auf ihrem Wege durch die Fusssohle (wie diese zwischen Flexor digitorum brevis und Qnadratus plantae, dann im sulcus plantaris lateralis gelegen). Hier teilt er sich in seine Endäste. Fig. 638, 639. Seine Aeste sind ausser kleinen Hautästen für die Haut der Planta pedis:

1. *rami musculares* für den Quadratus plantae und Abductor dig. V. Fig. 639.

2. *ramus superficialis,* vorzugsweise sensibel, versorgt mit kleinen Aesten die Haut der planta pedis, entsendet den *n. digitalis plantaris communis IV* und den *n. digitalis plantaris proprius* für die laterale Seite der Haut der kleinen Zehe. Ersterer teilt sich in zwei *nn. proprii* für die angrenzenden Ränder der 4. und 5. Zehe. Fig. 638, 639.

3. *ramus profundus,* vorwiegend motorisch, begleitet den arcus plantaris und versorgt Flexor und Opponens digiti V, Adductor hallucis und die Interossei. Fig. 639.

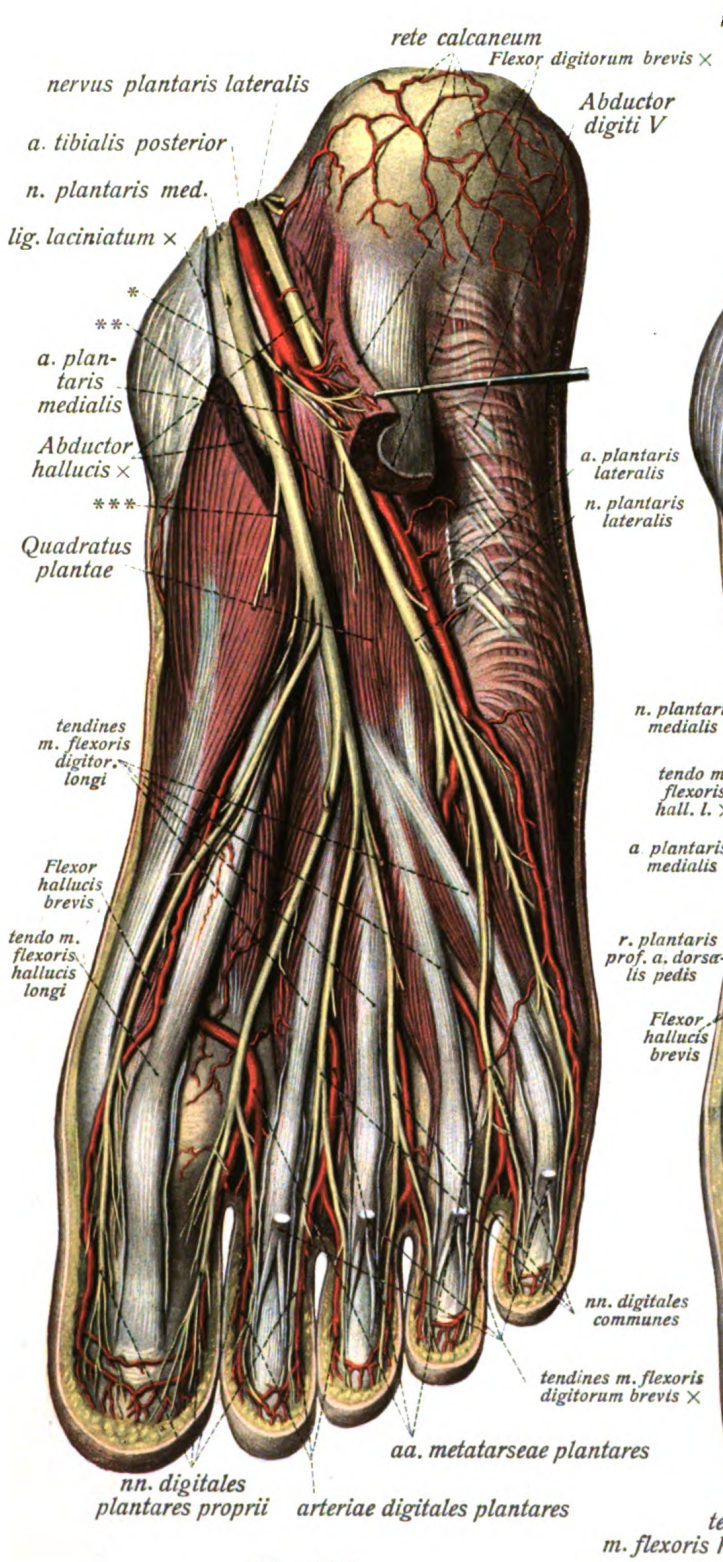

Fig. 638.

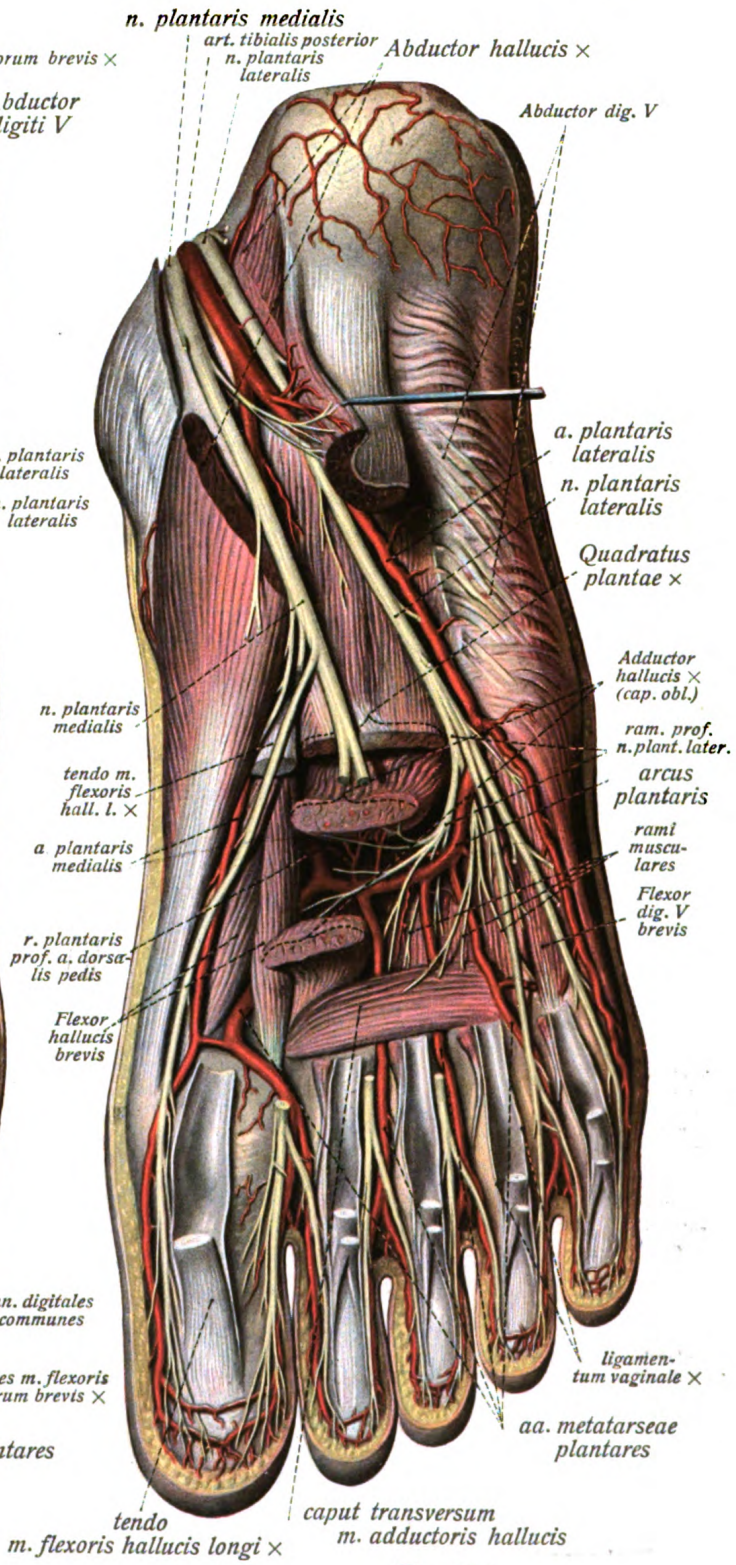

Fig. 639.

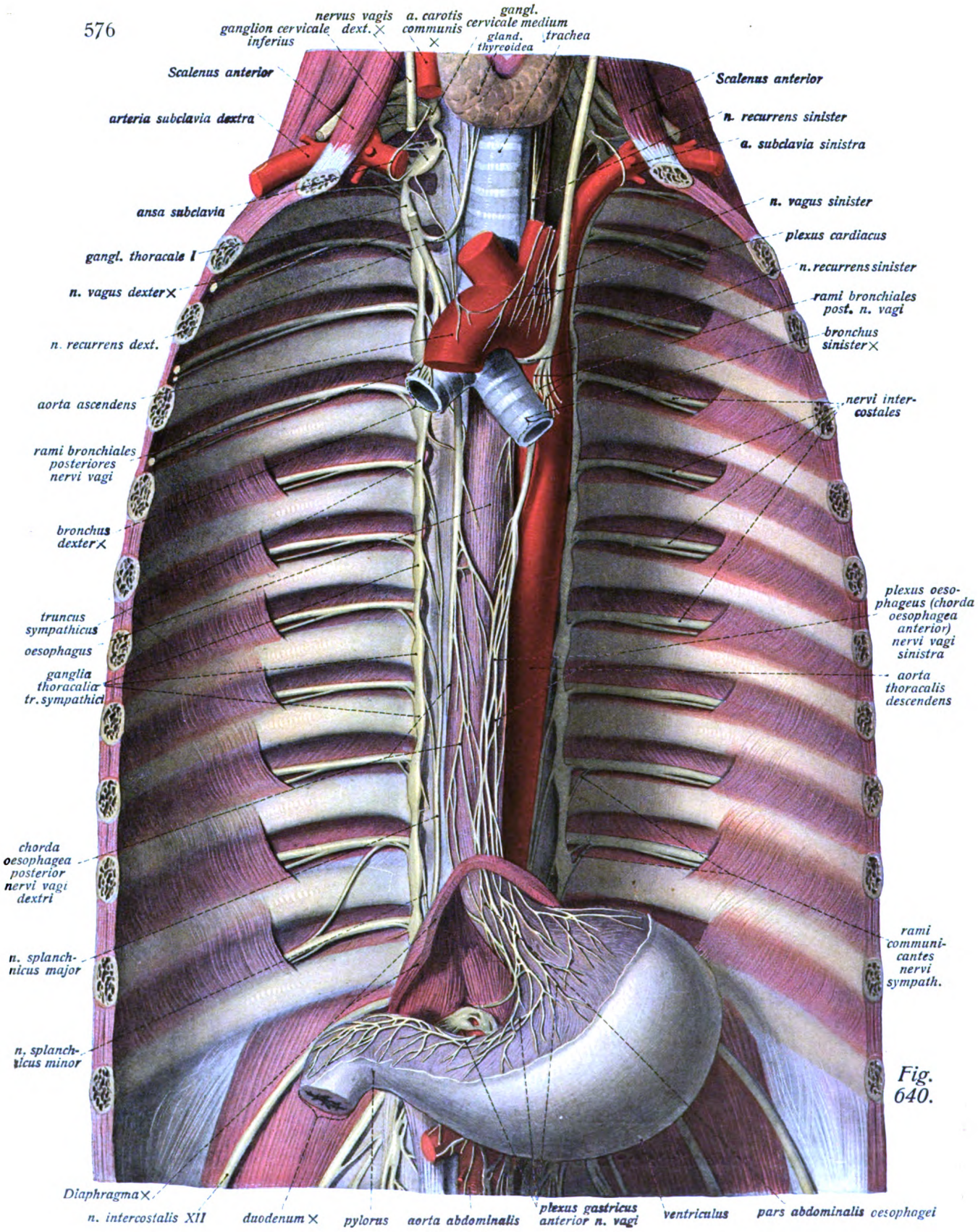
ganglion cervicale inferius
nervus vagis dext.
a. carotis communis
gangl. cervicale medium
gland. thyreoidea
trachea
Scalenus anterior
arteria subclavia dextra
ansa subclavia
gangl. thoracale I
n. vagus dexter
n. recurrens dext.
aorta ascendens
rami bronchiales posteriores nervi vagi
bronchus dexter
truncus sympathicus
oesophagus
ganglia thoracalia tr. sympathici
chorda oesophagea posterior nervi vagi dextri
n. splanchnicus major
n. splanchnicus minor
Diaphragma
n. intercostalis XII
duodenum
pylorus
aorta abdominalis
Scalenus anterior
n. recurrens sinister
a. subclavia sinistra
n. vagus sinister
plexus cardiacus
n. recurrens sinister
rami bronchiales post. n. vagi
bronchus sinister
nervi intercostales
plexus oesophageus (chorda oesophagea anterior) nervi vagi sinistra
aorta thoracalis descendens
rami communicantes nervi sympath.
plexus gastricus anterior n. vagi
ventriculus
pars abdominalis oesophagei

Fig. 640.

Das sympathische Nervensystem.

Fig. 640. Brustteil des truncus sympathicus und Brust- und Bauchteil des nervus vagus. ($^1/_3$) Die vordere Brustwand ist durch Frontalschnitt entfernt; die Venen sind weggenommen, von den Arterien nur die aorta und einzelne ihrer Aeste erhalten. Die Brusteingeweide sind bis auf die Luftröhre und ihre Teilung ganz, die Baucheingeweide bis auf den Magen entfernt.

Das **sympathische Nervensystem,** *systema nervorum sympathicum,* besteht jederseits aus einem Nervenstamm *truncus sympathicus* und aus einer Reihe von segmental angeordneten, in den Nervenstamm eingeschobenen Ganglien, *ganglia trunci sympathici,* welche mit Ausnahme der Halsgegend fast genau der Zahl der Wirbel entsprechen. Durch zahlreiche Aeste, *rami communicantes,* steht das sympathische Nervensystem mit dem cerebrospinalen in Verbindung. Seine Aeste laufen längs der grossen Arterienstämme und bilden um diese in der Regel Geflechte. Der truncus sympathicus beginnt am oberen Teil des Halses und zieht an der vorderen oder seitlichen Fläche der Wirbelsäule herab bis zum Steissbein. Man kann daher eine pars cervicalis, pars thoracalis, pars abdominalis und pars pelvina unterscheiden. Fig. 543, 601, 640, 641.

pars cervicalis.

Der Halsteil des Sympathicus, von dem aus auch der Kopf Zweige erhält, besitzt in der Regel nur drei (segmentale) Ganglien. Der truncus zieht hinter der a. carotis communis (oben der interna), vor dem Longus colli entlang und gibt selbst keine stärkeren Aeste ab.

1. **ganglion cervicale superius,** ein grosser, länglicher, spindelförmiger Nervenknoten, stellt das obere Ende des truncus sympathicus dar und liegt in dessen unmittelbarer Verlängerung medial vom n. vagus und n. hypoglossus in der Höhe des (1.) 2. bis 3. Halswirbels. Es gibt folgende Aeste ab:

a) Verbindungszweige zu den oberen Cervicalnerven, zum plexus nodosus des vagus *(n. jugularis)*, zum glossopharyngeus. Fig. 601.

b) *n. caroticus internus*, geht von der oberen Spitze des ganglion als Fortsetzung des truncus auf den Kopf, mit der art. carotis interna durch das Felsenbein, den *plexus caroticus internus* bildend, der während des Verlaufes durch den sinus cavernosus *plexus cavernosus* heisst. Er entsendet die *nn. caroticotympanici* (Fig. 599) zum plexus tympanicus, den *n. petrosus profundus* zum ganglion sphenopalatinum (s. ob. p. 522), die *radices sympathicae* zum ganglion ciliare. Fig. 595, 657.

c) *plexus caroticus externus* längs der Arterie und ihrer Aeste. Der *plexus maxillaris externus* liefert die *radix sympathica ganglii submaxillaris,* der *plexus meningeus medius* Aeste zum ganglion oticum.

d) *rami laryngopharyngei* laufen schräg nach unten und medianwärts zum plexus pharyngeus und zum n. laryngeus superior (ram. externus). Fig. 601.

e) *n. cardiacus superior* vom unteren Ende des ganglion; läuft neben dem truncus hinter der a. carotis communis einher, oft geflechtartig verbunden mit den rami cardiaci des n. vagus. Fig. 601.

2. **ganglion cervicale medium,** meist klein und nicht ganz konstant, am oberen Umfang der a. thyreoidea inferior gelegen, gibt den *n. cardiacus medius* ab, der längs der art. subclavia in den plexus cardiacus übergeht. Mit dem dicht unter ihm gelegenen ganglion cervicale inferius besteht eine doppelte Verbindung, eine kürzere hintere und eine längere dünne vordere, die vor der a. subclavia einhergeht und diese schlingenartig umfasst, *ansa subclavia* genannt. Fig. 543, 601, 640.

3. **ganglion cervicale inferius,** meist erheblich grösser als das vorige, liegt dicht unter ihm und dicht oberhalb des ersten Brustganglion hinter der a. subclavia am oberen Rande des Halses der ersten Rippe und entsendet den *n. cardiacus inferior* hinter der a. subclavia (rechterseits anonyma) einher zum plexus cardiacus. Fig. 640.

Das sympathische Nervensystem. (Forts.)

Fig. 641. Bauch- und Beckenteil des truncus sympathicus. ($^2/_3$)

Die vordere Bauch- und Beckenwand ist entfernt, der plexus lumbalis durch Wegnahme des Psoas major freigelegt, die aorta ist bis zur Gabelungsstelle erhalten.

* = Eingeweideäste des plexus pudendus.

---

pars thoracalis

besteht ausser dem nur teilweise sympathischen (s. ob.) *plexus cardiacus* aus 11—12 platten, länglichen *ganglia thoracalia*, welche vor den Rippenköpfen gelegen sind und durch kurze breite Verbindungen des truncus zusammenhängen. Die obern und untern sind die stärksten. Ausser rami communicantes zu den Interkostalnerven und starken Aesten zum plexus pulmonalis gehen aus ihnen zwei stärkere Aeste hervor: Fig. 548, 552, 640, 641.

1. *n. splanchnicus major*, entspringt mit einer wechselnden Zahl von Wurzeln (meist) aus dem 5. und 6. bis 9. ganglion thoracale, läuft medianwärts und nach unten über die Seiten- und Vorderfläche der untern Brustwirbelkörper, tritt durch das Zwerchfell (zwischen crus mediale und intermedium der pars lumbalis) in die Bauchhöhle zum ganglion coeliacum. Fig. 548, 552, 640, 641.

2. *n. splanchnicus minor* entsteht aus den beiden unteren ganglia thoracalia, durchbohrt ebenfalls parallel dem major und lateral von ihm laufend die seitlichen Teile des Lendenabschnitts des Zwerchfells und geht hauptsächlich zum plexus renalis. Fig. 548, 552, 640, 641.

pars abdominalis et pelvina

besteht aus 4—5 *ganglia lumbalia*, 4 (bis 5) *ganglia sacralia* und dem *ganglion coccygeum*, ferner aus den grossen Geflechten der Bauchhöhle und des Beckens.

1. *ganglia lumbalia*, kleiner als die unteren thoracalia, liegen mit dem verbindenden truncus am medialen Rande des Psoas major und an den seitlichen Abschnitten der Vorderfläche der Lendenwirbelsäule, hängen durch quere, hinter der aorta und vena cava inferior herziehende Verbindungen zusammen, ferner durch *rami communicantes* mit den Lumbalnerven und dem plexus hypogastricus. Fig. 548, 608, 641.

2. *ganglia sacralia* liegen nach unten konvergierend und an Grösse abnehmend vor der facies pelvina ossis sacri, geben Verbindungsäste zu den Sacralnerven, zum plexus hypogastricus und den kleineren Beckenplexus, und verbinden sich untereinander durch Queräste. Fig. 614, 641.

3. *ganglion coccygeum*, klein und unpaar, das untere Ende des truncus bildend, vor dem Steissbein gelegen, in Lage und Grösse sehr variabel. Fig. 641.

Die wichtigsten Aeste des plexus sind:

1. *plexus coeliacus*, unpaar, das grösste sympathische Geflecht des Körpers, liegt auf der Vorderwand der aorta abdominalis, den Ursprung der a. coeliaca mehr oder weniger umfassend und erstreckt sich seitlich bis auf die pars lumbalis diaphragmatis. Es besteht der Hauptmasse nach meist aus den paarigen halbmondförmigen *ganglia coeliaca*, die jederseits die nervi splanchnici majores aufnehmen, und aus dem hinter der Wurzel der a. mesenterica superior gelegenen *ganglion mesentericum superius*. Fig. 641.

2. *plexus renalis*, paarig, hängt durch zahlreiche Aeste mit dem vorigen zusammen und nimmt den n. splanchnicus minor (r. renalis) auf, liegt längs der art. renalis und zieht mit dieser zur Niere und mit einer relativ starken Abzweigung *(plexus suprarenalis)* zur Nebenniere. Fig. 641.

3. *plexus mesentericus superior*, geht vom untern Teil des plexus coeliacus aus, längs der gleichnamigen Arterie zum Darm. Fig. 641.

4. *plexus mesentericus inferior* längs der gleichnamigen Arterie und ihrer Aeste zur linken Hälfte des Dickdarms und zum rectum. Fig. 641.

5. *plexus hypogastricus*, stark, hängt mit dem vorigen am Ursprung zusammen, zieht von der Gegend der Teilung der aorta vor dem letzten Lendenwirbel und promontorium entlang ins kleine Becken, um hier paarig die Eingeweideplexus zu bilden *(pl haemorrhoidalis medius, plexus prostaticus, uterovaginalis, vesicalis* etc.). Fig. 614.

6. *plexus spermaticus* (internus), paarig und schwach, längs der gleichnamigen Arterie zum Hoden bezw. Eierstock. Fig. 614.

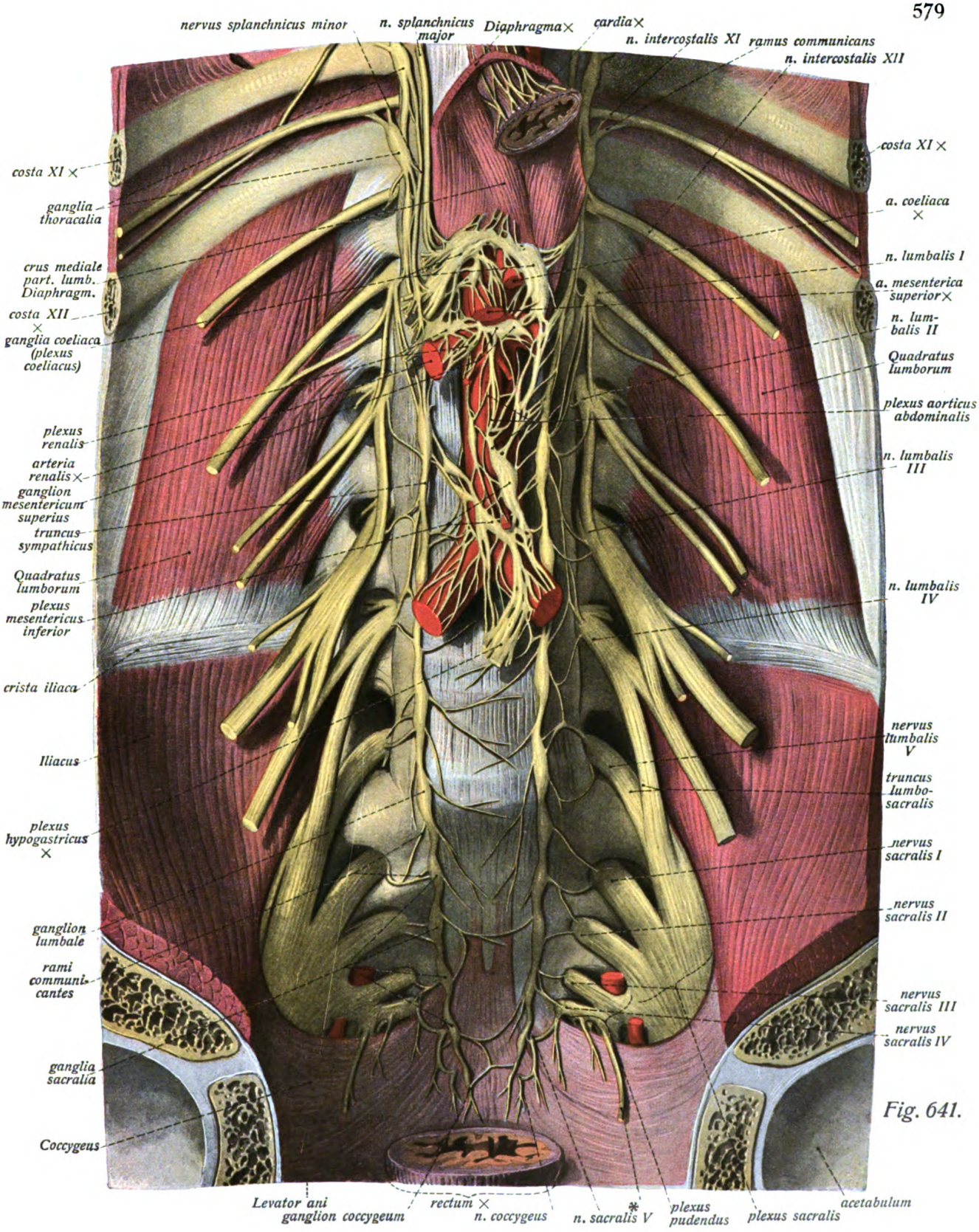
nervus splanchnicus minor
n. splanchnicus major
Diaphragma×
cardia×
n. intercostalis XI
ramus communicans
n. intercostalis XII
costa XI ×
ganglia thoracalia
crus mediale part. lumb. Diaphragm.
costa XII ×
ganglia coeliaca (plexus coeliacus)
plexus renalis
arteria renalis×
ganglion mesentericum superius
truncus sympathicus
Quadratus lumborum
plexus mesentericus inferior
crista iliaca
Iliacus
plexus hypogastricus ×
ganglion lumbale
rami communicantes
ganglia sacralia
Coccygeus
costa XI ×
a. coeliaca ×
n. lumbalis I
a. mesenterica superior×
n. lumbalis II
Quadratus lumborum
plexus aorticus abdominalis
n. lumbalis III
n. lumbalis IV
nervus lumbalis V
truncus lumbosacralis
nervus sacralis I
nervus sacralis II
nervus sacralis III
nervus sacralis IV
Levator ani
ganglion coccygeum
rectum ×
n. coccygeus
n. sacralis V
plexus pudendus
plexus sacralis
acetabulum

Fig. 641.

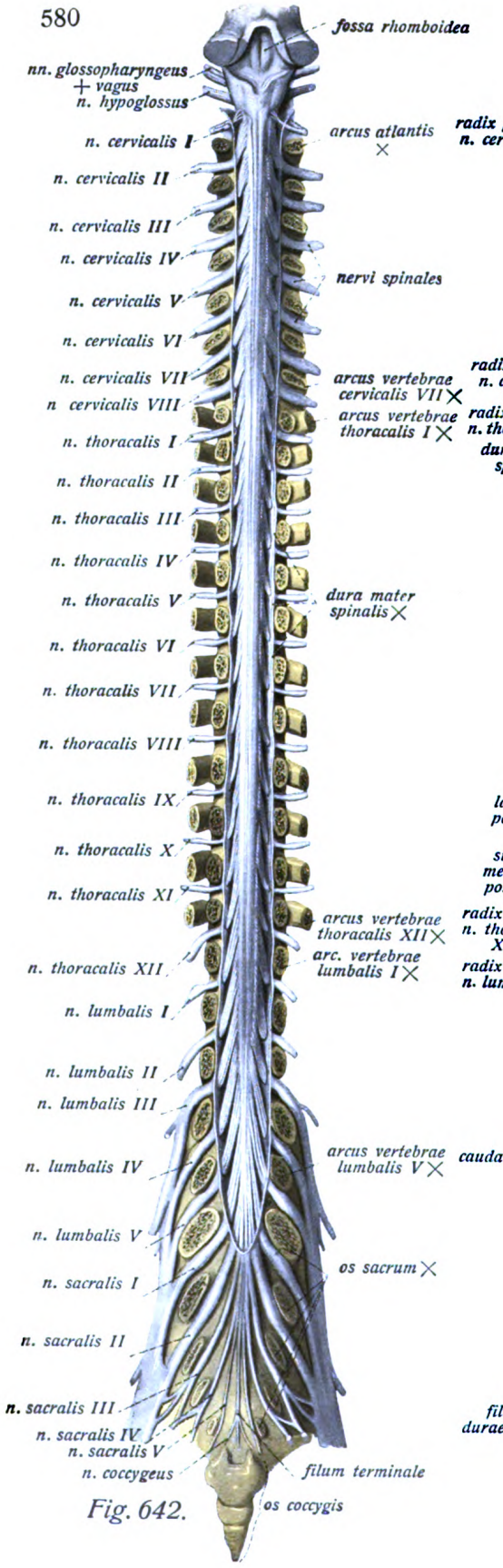

Fig. 642.

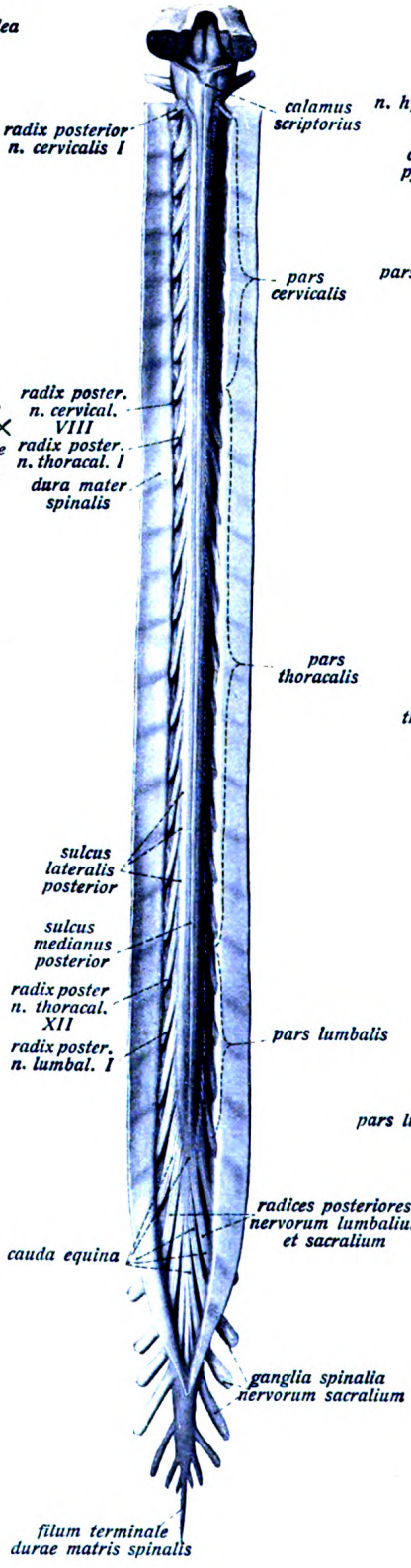

Fig. 643.



Fig. 644.

Centralnervensystem. Rückenmark, *medulla spinalis.*

Fig. 642. Rückenmark im Wirbelkanal nach Entfernung der Wirbelbögen und der dura mater freigelegt. (1/4)

Fig. 643. Rückenmark mit den Nervenwurzeln in der Ansicht von hinten. (1/4) Die dura mater ist gespalten.

Fig. 644. Rückenmark in der Ansicht von vorn. (1/4) Die vordern Wurzeln sind kurz am Ursprung aus dem Mark abgeschnitten.

Das Rückenmark, *medulla spinalis.*

Das Rückenmark ist ein ungefähr zylindrischer Strang, der in der Gegend der Pyramidenkreuzung ohne scharfe Grenze aus der medulla oblongata hervorgeht und sich durch den canalis vertebralis bis zur Höhe des 1. Lendenwirbels heraberstreckt. Aus ihm gehen die Wurzeln der Rückenmarksnerven, nervi spinales, hervor und zwar je 8 nervi cervicales, 12 nervi thoracales, 5 nervi lumbales, 6 nervi sacrales und der n. coccygeus. Nach der Abgangsstelle dieser Nerven vom Rückenmark zerfällt es in eine *pars cervicalis, pars thoracalis* und *pars lumbalis.* Im Bereiche des Halsmarks zeigt es eine Verdickung, *intumescentia cervicalis*, eine ähnliche im Bereiche des Lendenmarks, *intumescentia lumbalis*, während zwischen beiden Anschwellungen ein wesentlich dünnerer rein zylindrischer Abschnitt gelegen ist. Das untere Ende der Lendenanschwellung spitzt sich in ein kurzes kegelförmiges Ende zu, *conus medullaris*, von dem aus ein langer feiner Endfaden, *filum terminale*, ausgeht, welches keine nervöse Substanz mehr enthält und bis zum Ende des canalis sacralis reicht. Im Bereiche des ganzen Halsmarks sowie im Bereiche der Lendenanschwellung ist der Querschnitt des Rückenmarks ein querelliptischer. Ueber die Vorderfläche des Rückenmarks läuft eine schmale, aber tiefe Furche, genau in der Medianebene, *fissura mediana anterior;* ihr entspricht hinten eine nur flache Furche, *sulcus medianus posterior.* Zu beiden Seiten des Rückenmarks laufen paarige Seitenfurchen, *sulci laterales anterior et posterior,* herrührend von den hier austretenden Wurzeln der Spinalnerven. Am Halsmark findet sich ausserdem noch der zwischen *sulcus medianus posterior* und sulcus lateralis posterior gelegene *sulcus intermedius posterior.* Fig. 645, 646, 649—652.

Die Oberfläche des Rückenmarks ist weiss und wird von longitudinal verlaufenden, zu Strängen angeordneten Faserzügen gebildet, *funiculi medullae spinalis.* Man unterscheidet jederseits den zwischen fissura mediana anterior und sulcus lateralis anterior gelegenen Vorderstrang, *funiculus anterior*, den zwischen sulcus lateralis anterior und sulcus lateralis posterior gelegenen Seitenstrang, *funiculus lateralis*, und den zwischen sulcus lateralis posterior und sulcus medianus posterior, bezw. dem von ihm ausgehenden *septum medianum posterius* gelegenen Hinterstrang, *funiculus posterior.* Letzterer zerfällt besonders deutlich im Halsmark durch den sulcus intermedius posterior (und das von ihm ausgehende septum) in zwei Bündel, den medialen *fasciculus gracilis* und den lateralen *fasciculus cuneatus*, während die Teilung der Seiten- und Vorderstränge in einzelne Bündel, nicht durch äusserliche Abgrenzungen zustande kommt. Lediglich dem Verlaufe der in ihnen enthaltenen Fasern nach zerfällt der Vorderstrang in das Vorderstranggrundbündel, *fasciculus anterior proprius,* und einen schmalen an die fissura mediana anterior grenzenden Faserstreifen, den Pyramidenvorderstrang, *fasciculus cerebrospinalis anterior.* Der Seitenstrang zerfällt in den Pyramidenseitenstrang, *fasciculus cerebrospinalis lateralis*, den Kleinhirnseitenstrang, *fasciculus cerebellospinalis,* den Vorderseitenstrang, *fasciculus anterolateralis superficialis* (Gowersi) und in den Seitenstrangrest, *fasciculus lateralis proprius* (siehe auch Fig. 655, 656).

Rückenmark. (Forts.)

Fig. 645. Ein Stück Rückenmark mit seinen Häuten in der Ansicht von hinten. (1/4) Unten ist die dura mater unaufgeschnitten dargestellt, oben ist die arachnoidea entfernt.

Fig. 646. Ein Stück Rückenmark mit den austretenden Wurzeln von vorn gesehen. (1/4)

Fig. 647. Eine Querscheibe des Rückenmarks mit den beiden Spinalganglien. (1/4)

Fig. 648. Unterer Teil des Rückenmarks in der Ansicht von vorn. (1/4) Die dura mater ist der Länge nach gespalten.

Die graue Substanz des Rückenmarkes liegt im Innern des Organs und zerfällt in zwei symmetrische Hälften, die nur durch eine schmale Verbindungsbrücke zusammenhängen, welche den Centralkanal, *canalis centralis*, enthält. Umgeben wird dieser von der *substantia grisea centralis*, vor ihm liegt die *commissura grisea anterior*, hinter ihm die *commissura posterior*. Die vordere graue Kommissur wird nur durch einen schmalen Zug gekreuzter Fasern, *commissura alba anterior*, vom Boden der fissura mediana anterior getrennt. Jede Hälfte der grauen Figur besteht aus einer vorderen, stärkeren Anschwellung, der Vordersäule, *columna anterior*, und der dünneren Hintersäule, *columna posterior*; in letzterer wird der Ursprung als *cervix columnae posterioris* die bis an die Oberfläche des Rückenmarks reichende Spitze als *apex* bezeichnet. In manchen Teilen des Rückenmarkes findet sich ein seitlicher Vorsprung, *columna lateralis*, der in Gestalt der *formatio reticularis* ganz allmählich in die weisse Substanz übergeht. Fig. 649—652.

Die aus dem Rückenmark entspringenden *nervi spinales* entstehen aus den vorderen motorischen Wurzeln, *radices anteriores*, und den hinteren sensiblen, *radices posteriores*. Die *fila radicularia* der Vorderwurzel stammen aus der columna anterior und kommen, Seiten- und Vorderstrang trennend, im sulcus lateralis anterior zum Vorschein. Die hintern Wurzeln stammen aus den zur Seite des Rückenmarks gelegenen *ganglia spinalia* und treten im sulcus lateralis posterior in das Rückenmark ein. Lateral von den Spinalganglien verschmelzen beide Wurzeln zum gemischten *nervus spinalis*, der sich dann sofort in einen schwächeren *ramus posterior* und stärkeren *ramus anterior* teilt (s. a. p. 481). Die mittleren und unteren Spinalnerven verlassen das Rückenmark in sehr schräger Richtung, um zu den betreffenden foramina intervertebralia zu gelangen. Dabei entsteht im untern Teil des Rückenmarks, wo die Lumbal- und Sacralnerven in unmittelbarer Reihenfolge entspringen, eine dicke Masse von nahezu parallel laufenden Nervenstämmen, in deren Mitte das filum terminale liegt, die sogenannte *cauda equina*. Fig. 645—648.

Die Rückenmarkshäute, *meninges*.

Das Rückenmark ist von den gleichen Häuten umhüllt wie das Gehirn (s. u. p. 588); jedoch unterunterscheidet sich die *dura mater spinalis* von der dura mater cerebralis dadurch, dass sie nicht mit dem Periost des Wirbelkanals verwächst, vielmehr durch weiches Fettgewebe und Venengeflechte von ihm getrennt ist; die dura mater spinalis umhüllt auch die cauda equina und reicht bis in den canalis sacralis. Die weiche Rückenmarkshaut zerfällt in zwei nicht vollkommen getrennte Blätter, die *arachnoidea* und *pia mater;* erstere liegt der Innenfläche der dura mater innig an, durch den nur spaltförmigen Raum des *cavum subdurale* getrennt, während die pia mater der Oberfläche des Rückenmarks innig anliegt, die Blutgefässe für diese führt und sich mit Septen in dessen Substanz hineinerstreckt; in der fissura mediana anterior bildet sie eine Duplikatur. Sie reicht bis zum Ende der cauda equina. Im Zwischenraum zwischen zwei aufeinanderfolgenden Nervenwurzeln sendet die pia mater in frontaler Richtung ein Bindegewebsblatt zur Innenfläche der arachnoidea, das *ligamentum denticulatum;* zwischen den dicht benachbarten Nervenwurzeln der cauda equina fehlt es. Ausserdem verbinden feinere Bindegewebsbälkchen und -plättchen pia mater und arachnoidea miteinander und durchsetzen den zwischen beiden gelegenen Raum, das mit liquor cereprospinalis erfüllte *cavum subarachnoideale*; im mittleren Abschnitt des Markes verdichten sich diese Faserzüge in der Gegend des sulcus medianus posterior zum sog. *septum subarachnoideale.* Fig. 642—644, 645—648, 654.

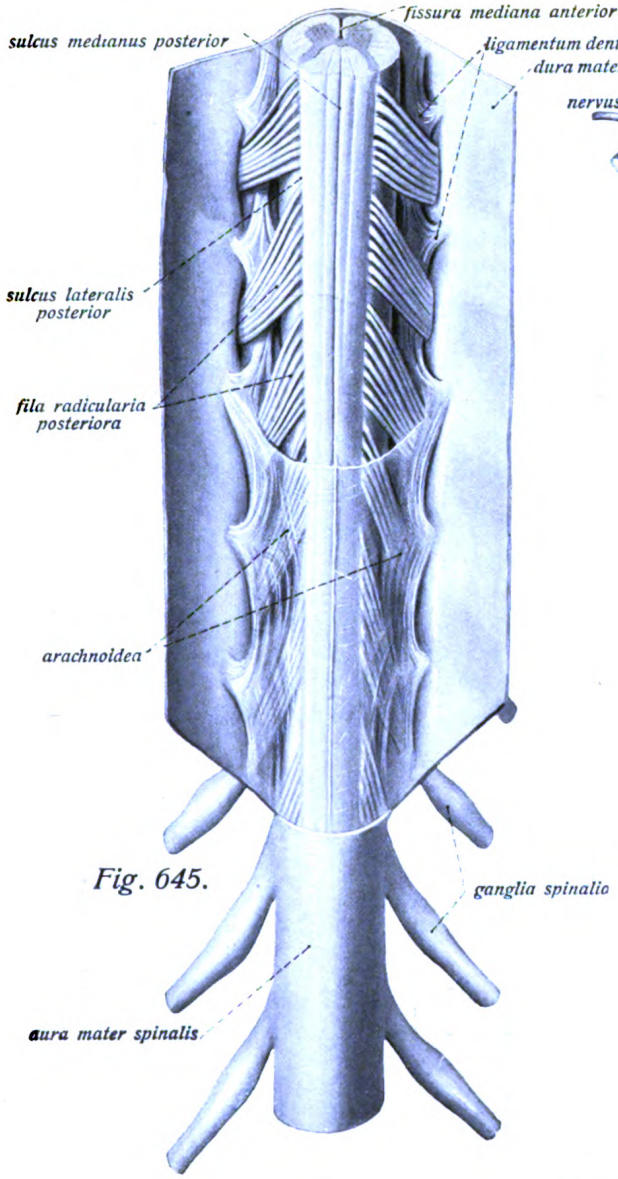

Fig. 645.

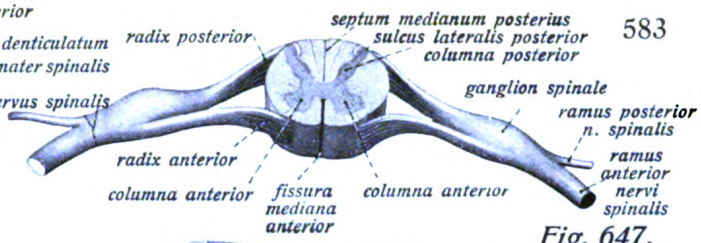

Fig. 647.

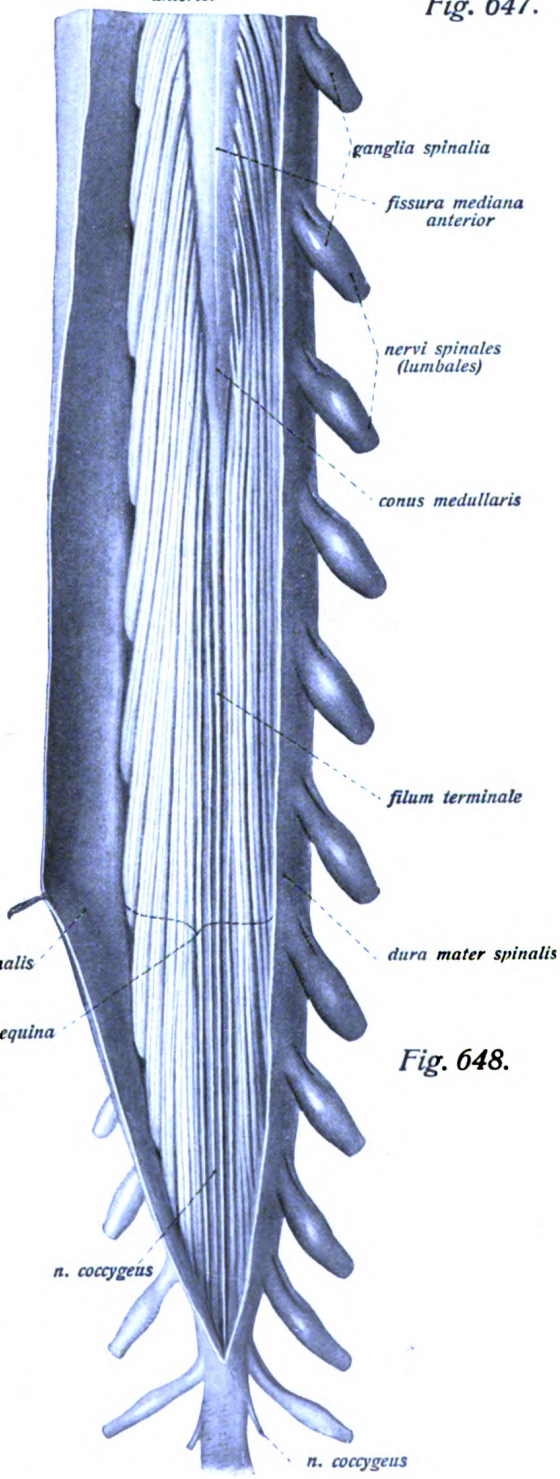

Fig. 648.

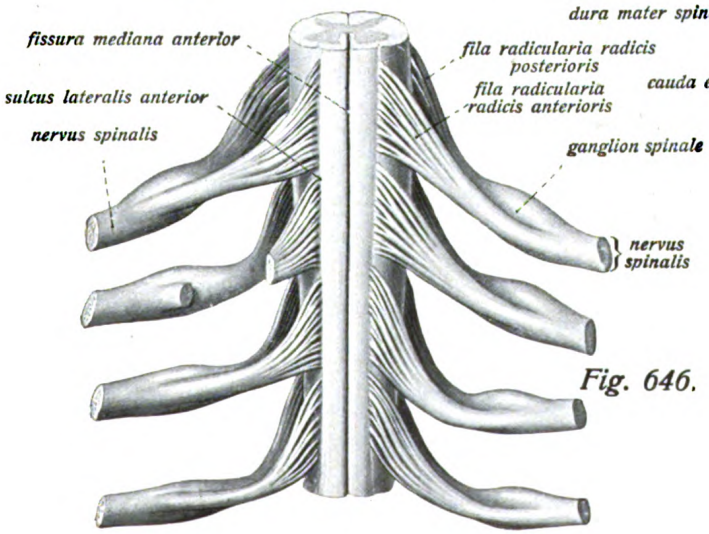

Fig. 646.

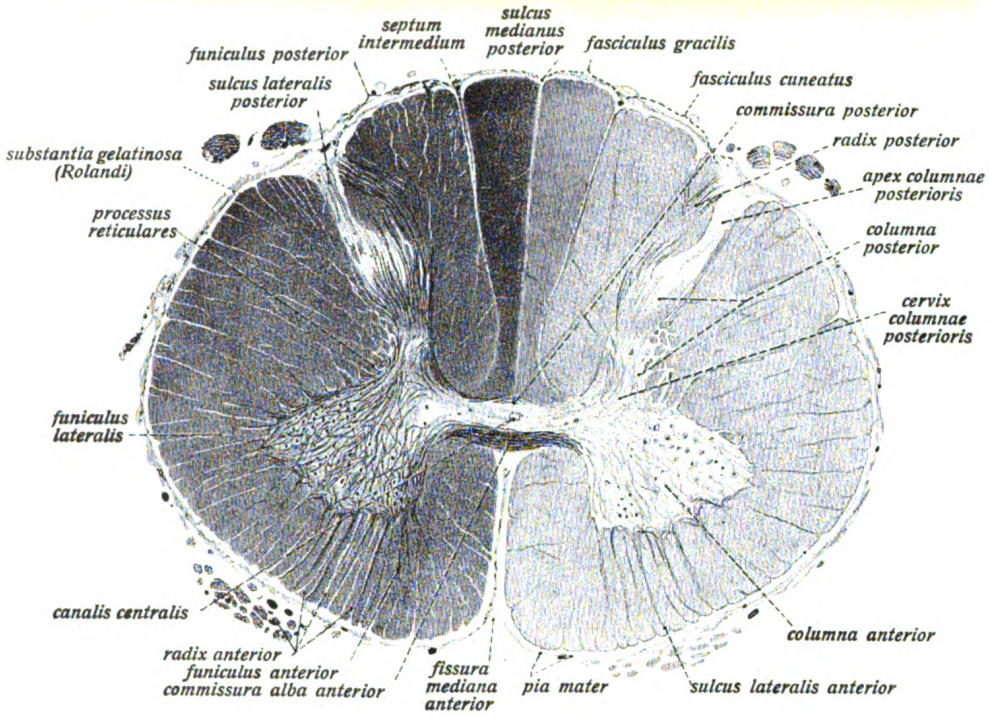

Fig. 649.

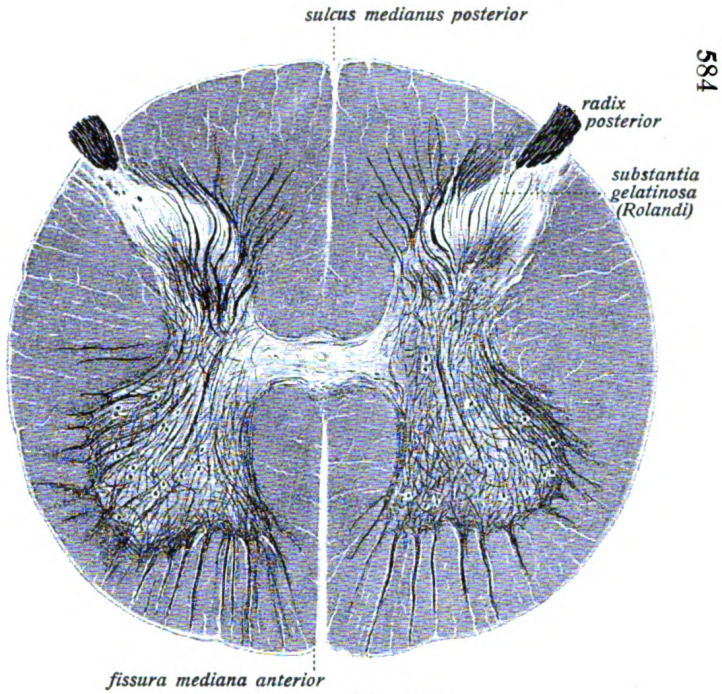

Fig. 651.

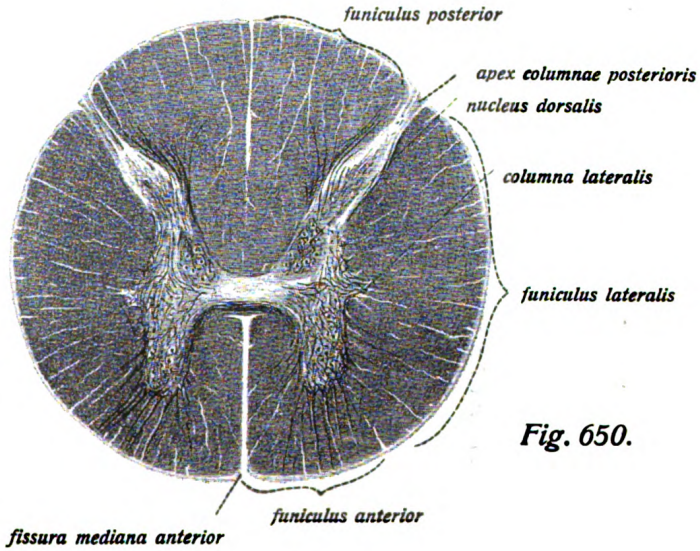

Fig. 650.

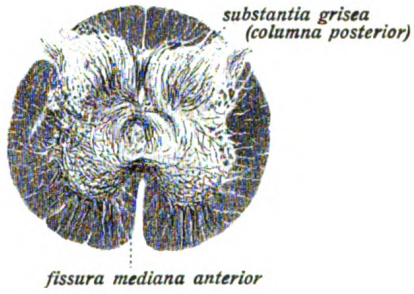

Fig. 652.

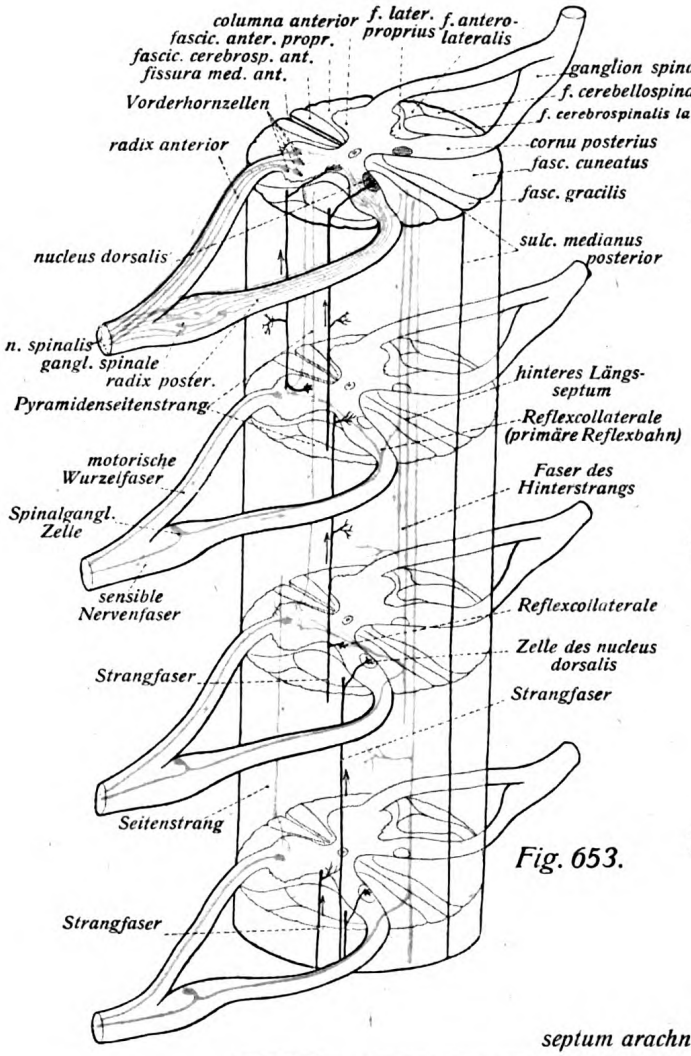

Fig. 653.

Rückenmark, *medulla spinalis.* (Forts.)

Fig. 649—652. Querschnitte des Rückenmarkes in der Höhe der Halsanschwellung (Fig. 649), des Brustmarkes (Fig. 650), des Lendenmarkes (Fig. 651) und des conus terminalis (Fig. 652). Vergr. 8:1.

Graue Substanz hell, markhaltige Fasern dunkelgefärbt.

Fig. 653. Schema des Verlaufes der hauptsächlichsten Faserzüge im Rückenmark.

Motorische Zellen und Fasern rot, hintere Wurzeln mit Collateralen und Hinterstrangfasern blau, Strangzellen schwarz. Die Pfeile geben die Verlaufsrichtung an.

Fig. 654. Schema der Rückenmarkshäute.

Harte Rückenmarkshaut blau, weiche rot.

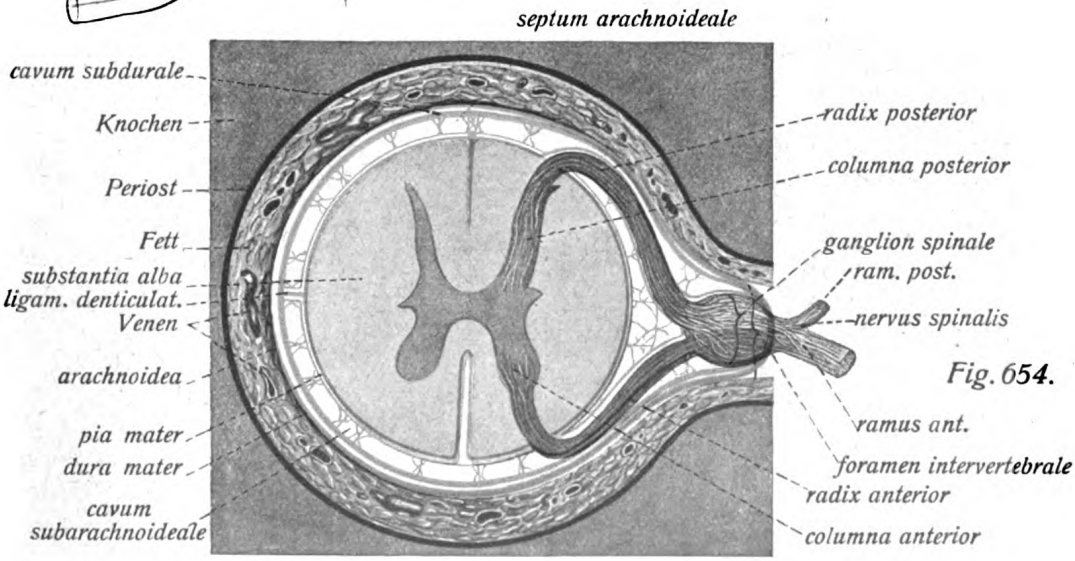

Fig. 654.

Rückenmark, *medulla spinalis.* (Forts.)

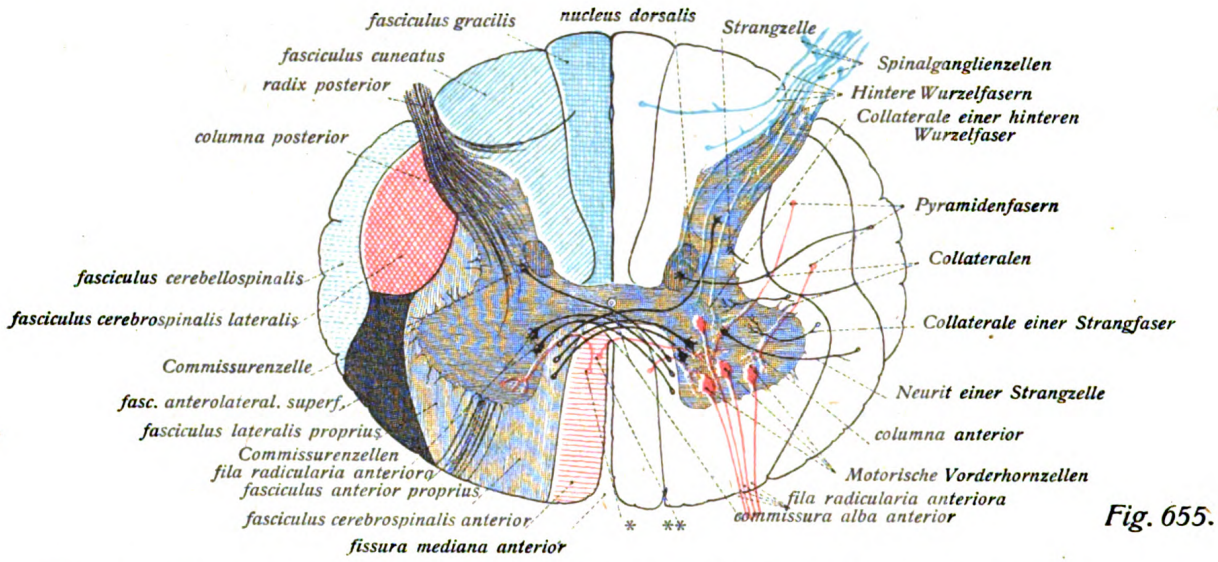

Fig. 655.

Fig. 655. Schema der Hauptstränge und des Hauptfaserverlaufes im Rückenmark.

Rot Pyramidenbahnen und motorische Zellen (rot gestrichelt Pyramidenvorderstrang, rot quadriert Seitenstrang, ferner rot Vorderhornzellen, vordere Wurzeln, Collateralen der Pyramidenstränge), blau Spinalganglienzellen und hintere Wurzelfasern, blau quadriert Gollscher, gestrichelt Burdachscher Strang, blau punktiert Kleinhirnseitenstrang. * = ungekreuzte, ** = gekreuzte Faser des Pyramidenvorderstrangs.

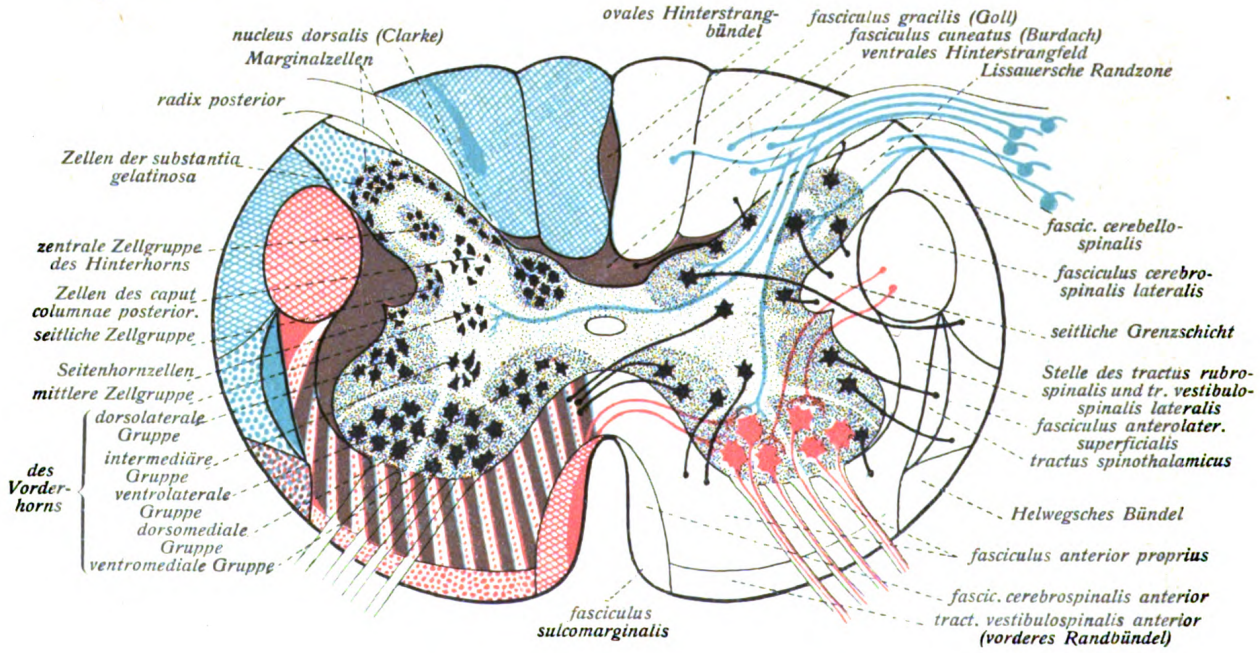

Fig. 656. (Erklärung siehe Seite 587.)

Rückenmark, *medulla spinalis.* (Forts.)

Fig. 656. Schema der Anordnung der Leitungsbahnen in den Hauptsträngen des Rückenmarks und der Topographie der grauen Substanz.

Graue Substanz: Links ist die Gruppierung der Ganglienzellen angegeben; rechts durch rote Farbe das Verhalten der motorischen Wurzeln, durch blaue das der sensiblen, durch schwarze das der Strangzellen dargestellt.

Weisse Substanz: rechts sind die hauptsächlichsten Leitungsbahnen durch Grenzlinien gekennzeichnet, links sind die aufsteigenden Bahnen durch blaue, die absteigenden Bahnen durch rote, die im Rückenmark selbst verlaufenden Bahnen durch violette Farbe hervorgehoben (reinblau innerhalb blauquadriert im Hinterstrang: sog. kommaförmiges Bündel; reinrot, zwischen rot punktiert und quadriert im Seitenstrang: tractus rubrospinalis).

Leitungsbahnen des Rückenmarks.

Die Leitungsbahnen des Rückenmarks finden sich in den Strängen des Organs so verteilt, dass man eine äusserliche Abgrenzung nicht erkennen kann. Dem Verlaufe nach lassen sich drei Hauptgruppen von Bahnen unterscheiden, nämlich 1. vom Gehirn zum Rückenmark absteigende, 2. vom Rückenmark zum Gehirn aufsteigende, 3. im Rückenmark selbst beginnende und dort endende. Nur die beiden ersten Gruppen lassen sich auf bestimmte Areale der drei Stränge lokalisieren; die Fasern der letzteren liegen — besonders im Vorder- und Seitenstrang — zwischen denen der beiden anderen Gruppen.

1. **Absteigende Bahnen;** diese zerfallen in grosse und eine (geringe) Anzahl kleinerer Faserzüge. In erster Linie handelt es sich um die Pyramidenbahn; sie beginnt in der Region der Zentralwindungen der Grosshirnrinde und führt von dort zu den motorischen Zellen der Vordersäulen (zentraler Abschnitt der motorischen Bahn). Die Hauptmasse der Faserung liegt als geschlossenes Bündel, *fasciculus cerebrospinalis lateralis* im Bereiche des hintern Abschnittes des Seitenstrangs (Fasern, die von der entgegengesetzten Seite der Hirnrinde stammen, sog. gekreuzte Pyramidenbahn); ein kleinerer Abschnitt der Bahn (die ungekreuzten Fasern) bildet den im medialen Bereiche des Vorderstranges gelegenen *fasciculus cerebrospinalis anterior.* Ausser der Pyramidenbahn ziehen Fasern von der Vierhügelgegend und zwar sowohl solche von deren grauer Masse als auch Fasern vom roten Kern der Haube zum Rückenmark; die ersteren liegen hauptsächlich im Vorderstrang dicht neben der fissura mediana und bilden den *fasciculus sulcomarginalis,* z. T. finden sie sich auch im Seitenstrang; die vom roten Kern stammenden Fasern bilden den *tractus rubrospinalis* (Monakow) und haben ihren Sitz gleichfalls im Seitenstrang. Ebendort liegt auch ein Teil der vom Deiters'schen Vestibulariskern der Brücke kommenden Fasern, *tractus vestibulospinalis lateralis,* während der Hauptteil dieser Faserung, *tractus vestibulospinalis anterior,* das sog. vordere Randbündel des Vorderstranges einnimmt; schliesslich enthält dieser Strang auch noch die absteigenden Fasern des sog. hinteren Längsbündels, *fasciculus longitudinalis medialis.* Fig. 653, 655, 656, 727.

2. **Aufsteigende Bahnen;** diese liegen hauptsächlich in den Hintersträngen; kleinere Bahnen auch in den Seitensträngen. Die Hinterstränge bilden sich aus den (sensiblen) Neuriten der Spinalganglienzellen, wobei der mediale fasciculus gracilis hauptsächlich die von der unteren, der laterale fasciculus cuneatus die Fasern der oberen Körperhälfte enthält; die Fasern der Stränge laufen zu den Kernen der clava und des tuberculum cuneatum (s. unt. p. 665). Die wichtigste der aufsteigenden Bahnen des Seitenstranges ist die Kleinhirnseitenstrangbahn, fasciculus cerebellospinalis, deren Hauptteil (Flechsig'sches Bündel) seinen Ursprung von den Zellen des nucleus dorsalis nimmt, während ein im Seitenstrang weiter vorn gelegener Abschnitt, der ebenfalls von Strangzellen des Rückenmarks ausgeht, das Gowers'sche Bündel genannt wird. Schliesslich gehen auch Faserzüge von Strangzellen des Rückenmarkes zum thalamus (tractus spinothalamicus). Der Verlauf der Fasern im sog. Helweg'schen Bündel ist noch strittig. Fig. 653, 655, 656, 728.

Hirnhäute, *meninges;* Harte Hirnhaut, *dura mater encephali.*

Fig. 657. Die harte Hirnhaut, dura mater encephali, die Arterien und Blutleiter der harten Hirnhaut, sinus durae matris, die Venen der Augenhöhle und der Verlauf der 12 Hirnnervenpaare durch die dura mater.

Die linke Augenhöhle ist durch Wegnahme ihres Daches eröffnet; die oberflächlich gelegenen Muskeln und Nerven der Orbita sind weggenommen, um die Anordnung der Gefässe, namentlich der Venen zu zeigen; rechts ist das tentorium cerebelli entfernt, der Anfangsteil des sinus transversus eröffnet und die dura mater längs der austretenden Nerven und der art. meningea media abpräpariert. * = n. meningeus und Anastomose mit dem n. spinosus. ** = Schnittrand des tentorium.

Harte Hirnhaut, *dura mater encephali,*

kleidet die Innenfläche der Schädelhöhle aus, gleichzeitig mit ihrer äusseren Schicht das innere Periost bildend, streckenweise längs der durchtretenden Hirnnerven in einzelne Knochenkanäle (porus acusticus internus, canalis facialis) eindringend. Die wichtigsten Bildungen der harten Hirnhaut sind:

1. Das *diaphragma sellae* (turcicae), ein die fossa hypophyseos und die darin gelegene Hypophyse zudeckendes Blatt mit dem *foramen diaphragmatis.* Fig. 657, 658.

2. Die Hirnsichel, *falx cerebri*, ein medianer sichelförmiger, in die fissura longitudinalis cerebri ragender Fortsatz der vorn niedrig an der crista galli entspringt, oben von der crista frontalis, bezw. den Rändern des sulcus sagittalis ausgeht und hinten — wesentlich höher als vorn — am Scheitel des tentorium sich festsetzt. Ihr unterer freier Rand liegt dicht oberhalb der Oberfläche des Balkens. Fig. 657, 658, 663, 665.

3. Das Kleinhirnzelt, *tentorium cerebelli*, entspringt jederseits vom obern Rande der Schläfenbeinpyramide und vom obern Rande des sulcus transversus ossis occipitalis, spannt sich flachdachförmig über die hintere Schädelgrube, nur vorn eine Durchtrittsöffnung für den Hirnstamm lassend, *incisura tentorii*, welche vorn durch die Sattellehne geschlossen wird. Das tentorium schiebt sich zwischen Kleinhirn und Grosshirn ein, ist nach oben konvex, nach unten konkav und bildet in der Medianlinie eine Art Scheitel zum Ansatz des hintern Randes der Hirnsichel. Fig. 657, 658.

4. Die Kleinhirnsichel, *falx cerebelli*, geht von der crista occipitalis interna aus und schiebt sich als (besonders unten) schmaler Fortsatz in die incisura cerebelli posterior ein, oben mit der Unterfläche des Tentoriumscheitels zusammenhängend. Fig. 658.

Die Blutleiter der harten Hirnhaut, *sinus durae matris.*

Sie liegen zwischen den Blättern der harten Hirnhaut, meist in eigenen Knochenfurchen. Sie führen das Blut der Schädelhöhle namentlich das des Gehirns und der Augenhöhle in die vena jugularis interna. Fig. 657, 658, 662, 663, 665. Es sind:

1. *sinus transversus*, der stärkste von allen, liegt im sulcus transversus bezw. sigmoideus, entsteht in der Gegend der protuberantia occipitalis interna aus dem *confluens sinuum*, in dem sich die meisten sinus durae matris vereinigen, und läuft von dort, venae cerebri inferiores aufnehmend, unter der Anheftungsstelle des tentorium zum foramen jugulare, wo er in den bulbus superior venae jugularis internae übergeht. Durch den confluens sinuum hängt der sinus transversus zusammen mit den sinus sagittalis superior (fliesst meist ganz oder vorzugsweise in den rechten sinus transversus), occipitalis, rectus, ausserdem nehmen sie auf: die sinus petrosus superiores und kurz vor der Mündung die inferiores. Fig. 657, 658, 662, 663.

2. *sinus sagittalis superior*, nächst dem vorigen der bedeutendste, läuft im sulcus sagittalis des Schädeldaches, am Ursprung der Hirnsichel; beginnt dünn am foramen caecum (Anastom. mit Nasenvenen), verstärkt sich nach hinten laufend durch Aufnahme der venae cerebri superiores und mündet im Bereiche des confluens meist in den rechten sinus transversus. Fig. 659, 662, 663, 665.

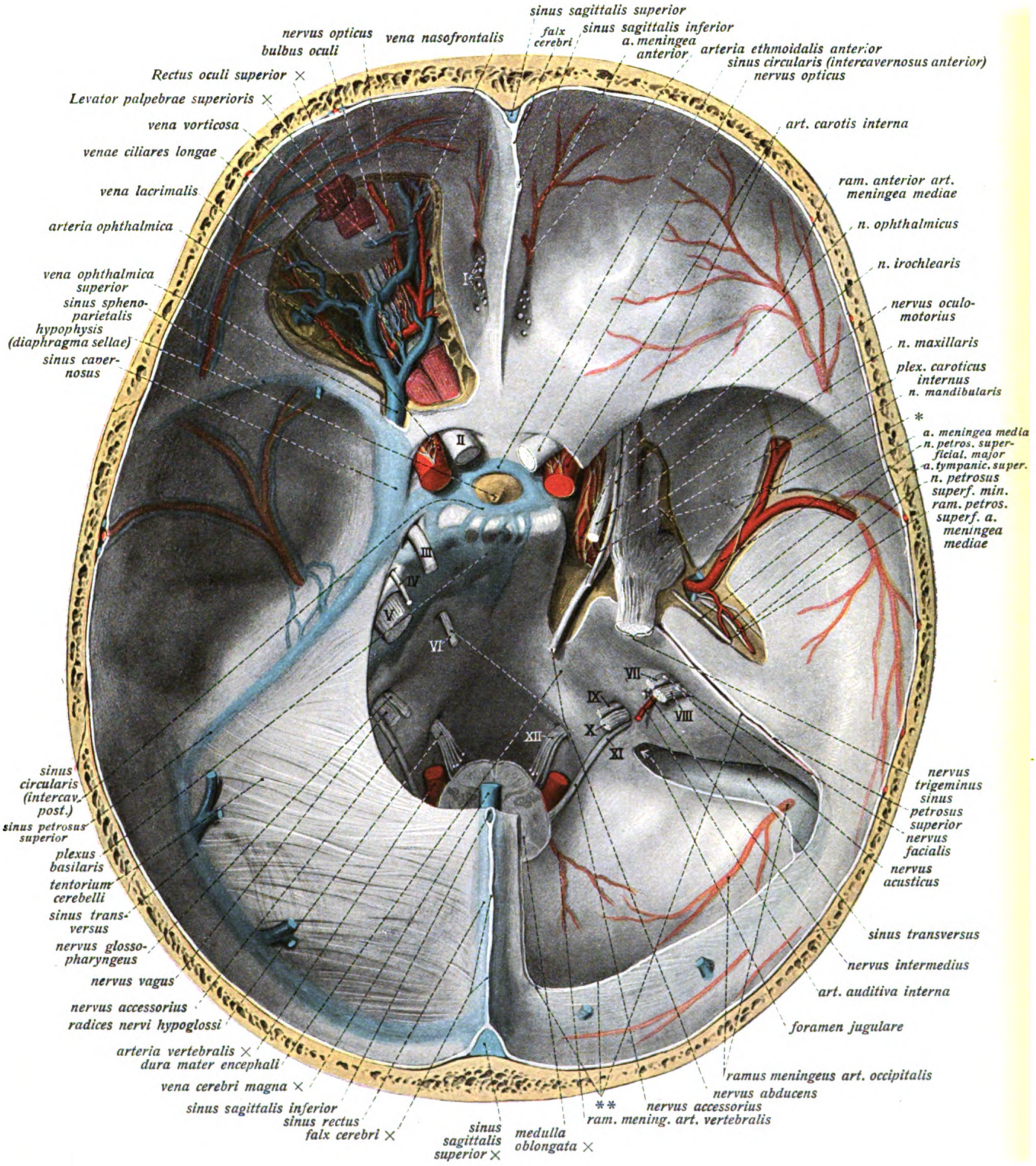
sinus sagittalis superior
falx cerebri
sinus sagittalis inferior
a. meningea anterior
arteria ethmoidalis anterior
sinus circularis (intercavernosus anterior)
nervus opticus
nervus opticus
bulbus oculi
vena nasofrontalis
Rectus oculi superior ×
Levator palpebrae superioris ×
vena vorticosa
venae ciliares longae
vena lacrimalis
arteria ophthalmica
vena ophthalmica superior
sinus sphenoparietalis
hypophysis (diaphragma sellae)
sinus cavernosus
art. carotis interna
ram. anterior art. meningea mediae
n. ophthalmicus
n. trochlearis
nervus oculomotorius
n. maxillaris
plex. caroticus internus
n. mandibularis
*
a. meningea media
n. petros. superficial. major
a. tympanic. super.
n. petrosus superf. min.
ram. petros. superf. a. meningea mediae
I
II
III
IV
V
VI
VII
VIII
IX
X
XI
XII
sinus circularis (intercav. post.)
sinus petrosus superior
plexus basilaris
tentorium cerebelli
sinus transversus
nervus glossopharyngeus
nervus vagus
nervus accessorius
radices nervi hypoglossi
arteria vertebralis ×
dura mater encephali
vena cerebri magna ×
sinus sagittalis inferior
sinus rectus
falx cerebri ×
sinus sagittalis superior ×
medulla oblongata ×
** ram. mening. art. vertebralis
nervus accessorius
nervus abducens
ramus meningeus art. occipitalis
foramen jugulare
art. auditiva interna
nervus intermedius
sinus transversus
nervus acusticus
nervus facialis
sinus petrosus superior
nervus trigeminus

Fig. 657.

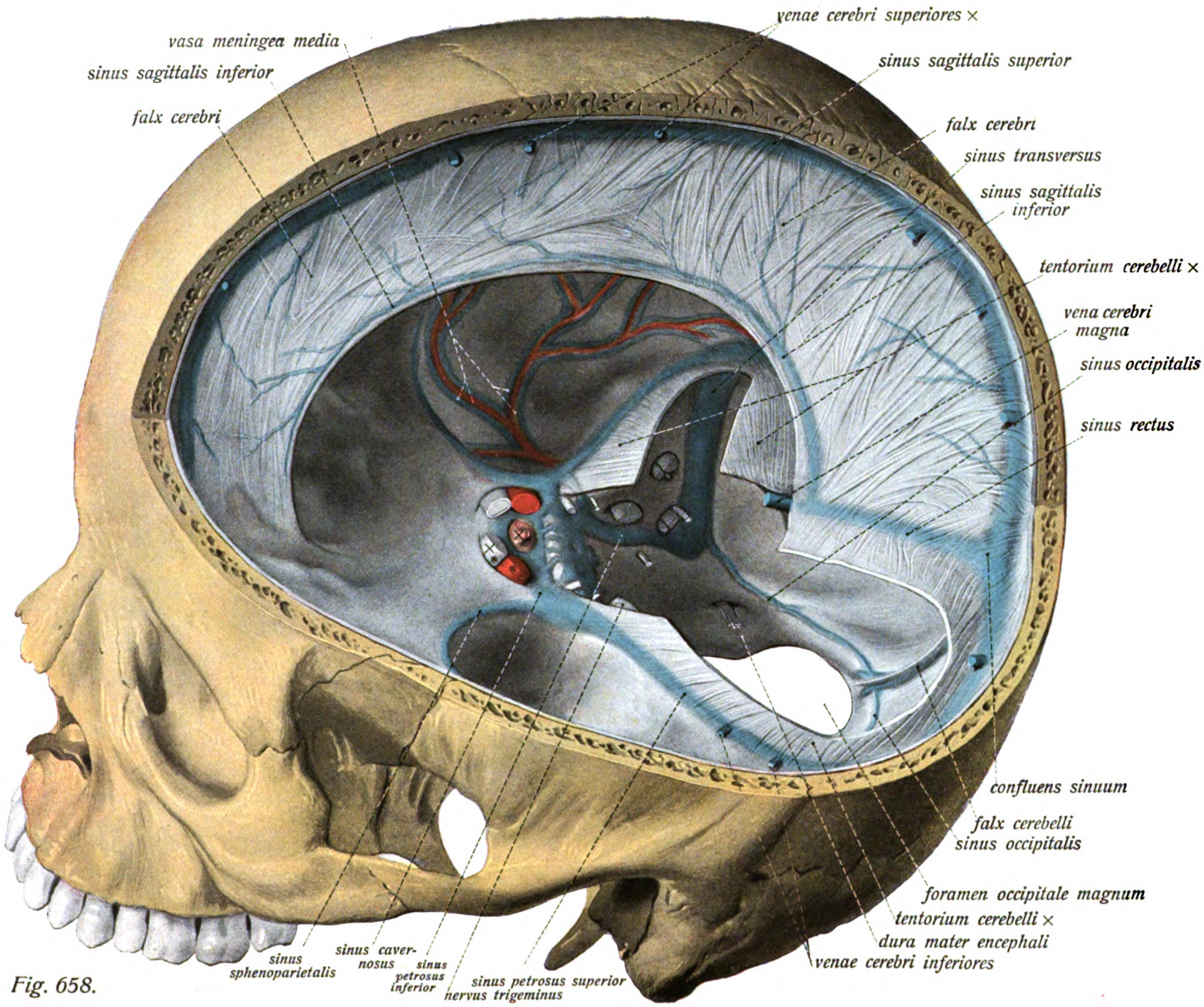
venae cerebri superiores ×
vasa meningea media
sinus sagittalis inferior
falx cerebri
sinus sagittalis superior
falx cerebri
sinus transversus
sinus sagittalis inferior
tentorium cerebelli ×
vena cerebri magna
sinus occipitalis
sinus rectus
confluens sinuum
falx cerebelli
sinus occipitalis
foramen occipitale magnum
tentorium cerebelli ×
dura mater encephali
venae cerebri inferiores
sinus sphenoparietalis
sinus caver-nosus
sinus petrosus inferior
sinus petrosus superior
nervus trigeminus

Fig. 658.

Hirnhäute, *meninges,* harte Hirnhaut, *dura mater.* (Forts.)

Sinus durae matris (Forts. o. p. 588).

3. *sinus rectus*, liegt zwischen dem Scheitel des tentorium und der Ansatzfläche der Hirnsichel, nimmt ausser dem folgenden hauptsächlich die vena cerebri magna auf, deren unmittelbare Fortsetzung er darstellt; er mündet in den confluens sinuum. Fig. 658, 663.

4. *sinus sagittalis inferior* läuft als schmaler Blutleiter im untern Rand der Sichel und mündet in den obigen. Fig. 667.

5. *sinus petrosus inferior* liegt in der gleichnamigen Furche, verbindet den sinus cavernosus mit dem bulbus venae jugularis superior; der einzige nicht direkt in den sinus transversus übergehende Blutleiter der harten Hirnhaut. Fig. 657, 658.

6. *sinus petrosus superior*, in der gleichnamigen Furche an der Wurzel des tentorium gelegen, verbindet sinus cavernosus und sinus transversus. Fig. 657, 658.

7. *sinus cavernosus*, am Seitenrande des Türkensattels, umschliesst die art. carotis interna und den nervus abducens (s. ob. p. 517 u. 520); nimmt die vena ophthalmica superior (s. u.), die vena cerebri media und den *sinus sphenoparietalis* auf, bildet durch vor und hinter der Hypophyse laufende Querverbindungen *(sinus intercavernosus ant.* und *post.)* den *sinus circularis* und fliesst durch die sinus petrosi in die vena jugularis bezw. den sinus transversus ab. In der Wand des sinus laufen die nervi oculomotorius, trochlearis, ophthalmicus, z. T. auch der nervus maxillaris (s. ob. p. 518 u. 521); zahlreiche Bindegewebsbälkchen durchsetzen den sinus, inserieren an die Wand der arteria carotis interna und erzeugen dadurch die „cavernöse" Beschaffenheit des sinus. Fig. 666—668.

8. Kleinere Blutleiter: *sinus occipitalis* am foram. magnum und in der falx cerebelli, *plexus basilaris*, auf dem clivus, *sinus sphenoparietalis* am untern Rand des kleinen Keilbeinflügels. Fig. 657, 658.

Weitere Zuflüsse und Anastomosen der Blutleiter der harten Hirnhaut.

I. Venen der Augenhöhle.

1. *vena ophthalmica superior*, die Hauptvene der Augenhöhle entspricht im grossen und ganzen der art. ophthalmica. Sie entsteht aus der *vena nasofrontalis*, den *venae ethmoidales*, *vena lacrimalis*, *venae ciliares* (einschliesslich *ciliaris retinae*) und kleineren Venen der Augenhöhle und mündet durch die obere Augenhöhlenspalte in den sinus cavernosus. Fig. 657.

2. *vena ophthalmica inferior* in der Tiefe und am Boden der Augenhöhle mündet stets in die vorige und zwar im Bereiche der oberen Augenhöhlenspalte, also (indirekt) ebenfalls in den sinus cavernosus, durch die untere Augenhöhlenspalte gehen nur selten spärliche Anastomosen zum plexus pterygoideus und zur vena facialis anterior.

Fig. 658. Die harte Hirnhaut und ihre Blutleiter in der Ansicht von links und oben. Der Schädel ist links bis fast zur Mittellinie horizontal, dann dicht neben der Mittellinie sagittal durchsägt; das Gehirn ist entfernt; die Hypophyse (X) ist im Türkensattel in ihrer Lage gelassen (Venen blau, Arterien rot, Nerven weiss). * = arteria carotis interna, X = Hypophyse, + = Sehnerv. Aus dem tentorium ist links ein grosser Teil, rechts ein schmaler Streifen herausgeschnitten.

Blutgefässe der harten Hirnhaut (Forts.) und des Gehirns.

Fig. 659. Sinus sagittalis superior, lacunae laterales; Venen und Arterien des Gehirns in der Ansicht von oben. (1/1) Längs des sinus sagittalis superior ist ein Stück der dura mater erhalten, der sinus selbst ist der Länge nach eröffnet, desgl. eine lacuna lateralis (rechts). * = Mündungsstellen von Venen in den sinus.

Fig. 660. Verlauf der arteria carotis interna am Seitenrande des Türkensattels. (1/1) 1 hinter art. carotis interna bedeutet die Eintrittsstelle der Arterie am foramen lacerum; 2 Sförmige Krümmung neben dem Türkensattel; 3 Uebergangsstelle ins Gehirn.

Fig. 661. Frontaler Durchschnitt des sinus cavernosus. Vergr. 3:1.

Zuflüsse der *Sinus durae matris* (Forts. von p. 588 u. 591).

II. *vena auditiva interna.* Die kleine Vene des inneren Ohrs, welche durch den porus acusticus internus in die Schädelhöhle eintritt, leitet ihr Blut gleichfalls in die sinus durae matris und zwar in den sinus petrosus inferior.

III. Venen der *Dura mater:* das Blut dieser fliesst nur zum kleinen Teil durch die venae meningeae in den plexus venosus pterygoideus ab.

IV. *venae diploicae* s. p. 595.

V. *Emissarien.* Die Emissarien sind teils durch die ganze Dicke der platten Schädelknochen hindurchlaufende, teils durch die tabula vitrea externa in die Diploe (äussere Emissarien), teils durch die tabula interna von der Diploe in die Schädelhöhle führende anastomotische Venenkanäle, deren Zahl und Ausbildung stark variiert; sie können auch Arterienästen den Eintritt in die Schädelhöhle gestatten. Die hauptsächlichsten Emissarien sind: das emissarium mastoideum, emissarium condyloideum, emissarium parietale, foramen caecum.

Durch die Emissarien stehen teils die Diploevenen (s. u. p. 595), teils, wenn die Emissarien die ganze Dicke des Schädelknochens durchsetzen, auch äussere Schädelvenen mit den Blutleitern der harten Hirnhaut in Verbindung.

Arterien der harten Hirnhaut, *aa. meningeae.*

1. *art. meningea media* aus der art. maxillaris interna (s. ob. p. 518), läuft durch das foramen spinosum in der Schädelhöhle, gibt den *ram. petrosus superficialis* ab, der mit dem gleichnamigen Nerven zum canalis facialis geht (Anast. mit a. stylomastoidea), und mit einem Aste, *a. tympanica superior* mit dem n. petrosus superficialis minor zur Paukenhöhle geht. Der Hauptteil der Arterie läuft, von doppelten *venae meningeae* begleitet, in der dura mater nahe den entsprechenden Knochenfurchen, in einen *ram. anterior* und *r. posterior* gespalten bis zum Scheitel. Fig. 657, 658.

2. *art. meningea anterior* aus der a. ethmoidalis ant., verzweigt sich im Bereiche der vordern Schädelgrube. Fig. 589, 657.

3. *art. meningea posterior* aus der a. pharyngea ascendens, verzweigt sich am for. jugulare. Fig. 601.

4. *ramus meningeus art. occipitalis* tritt durch das foramen mastoideum zur dura mater. Fig. 657.

5. *ramus meningeus a. vertebralis*, verzweigt sich am for. occipitale magnum. Fig. 657.

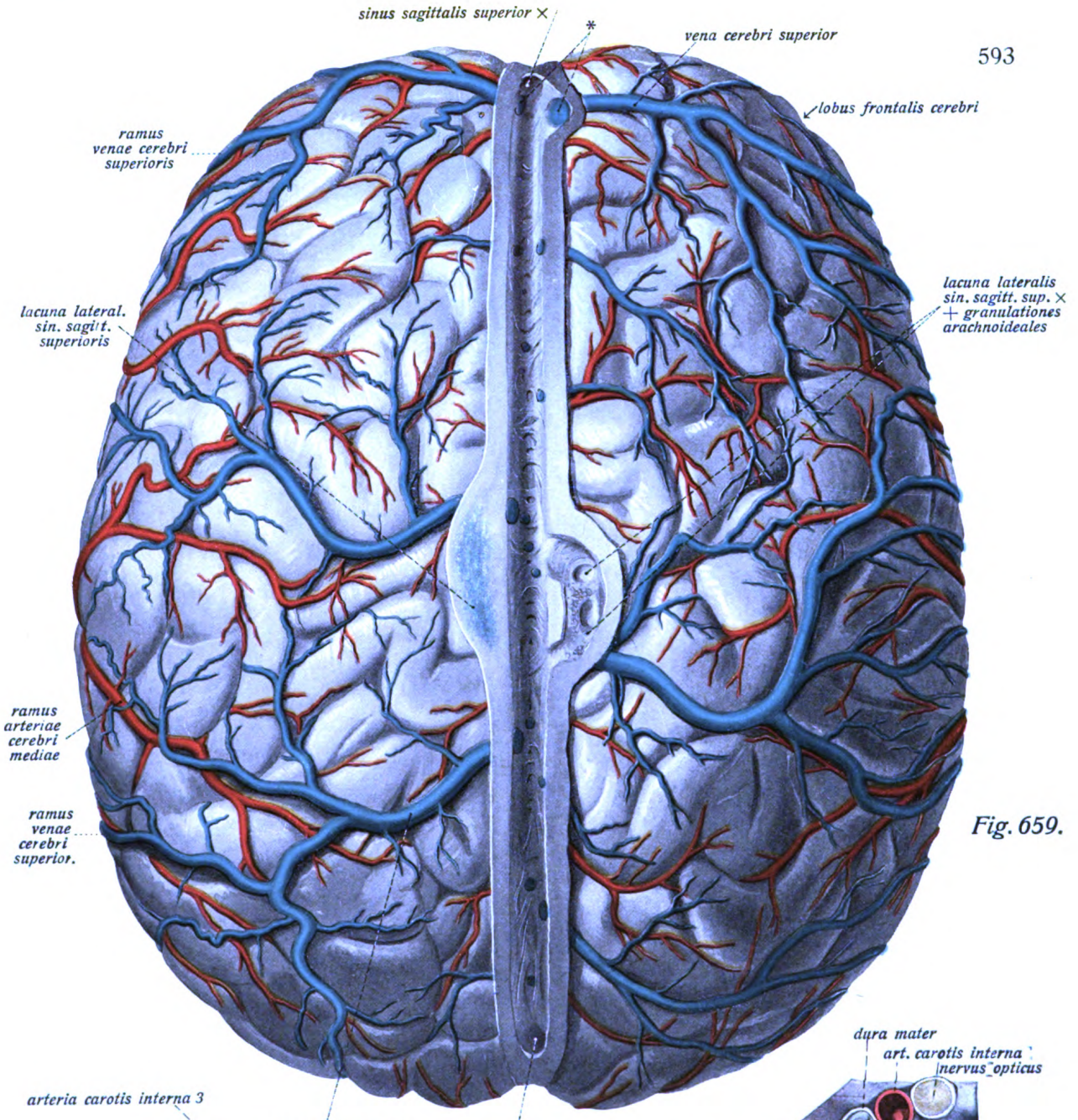

Fig. 659.

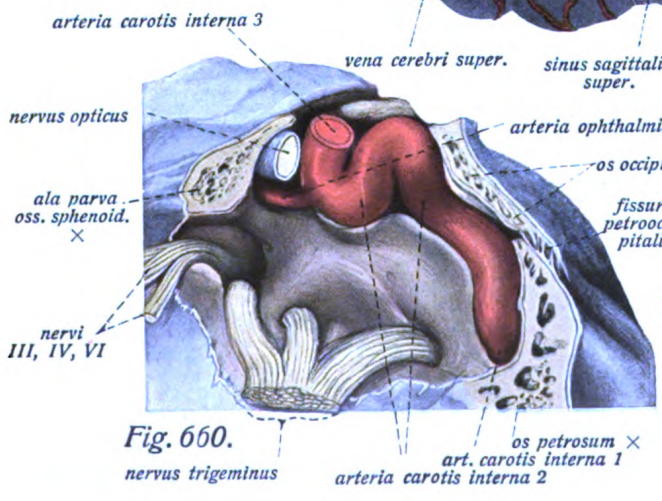

Fig. 660.

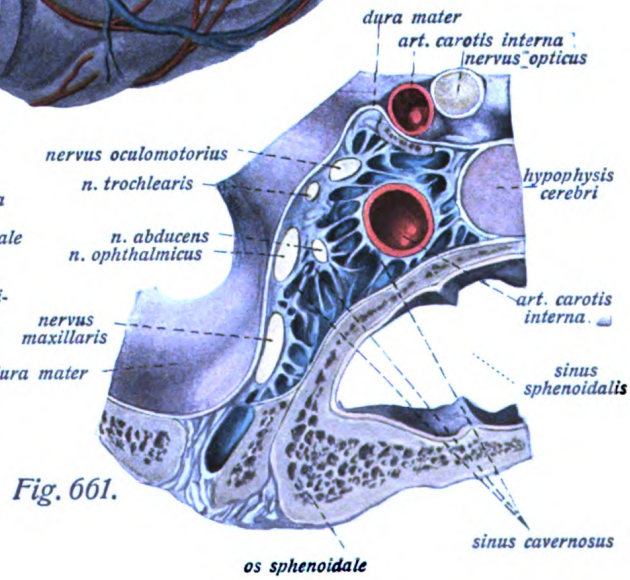

Fig. 661.

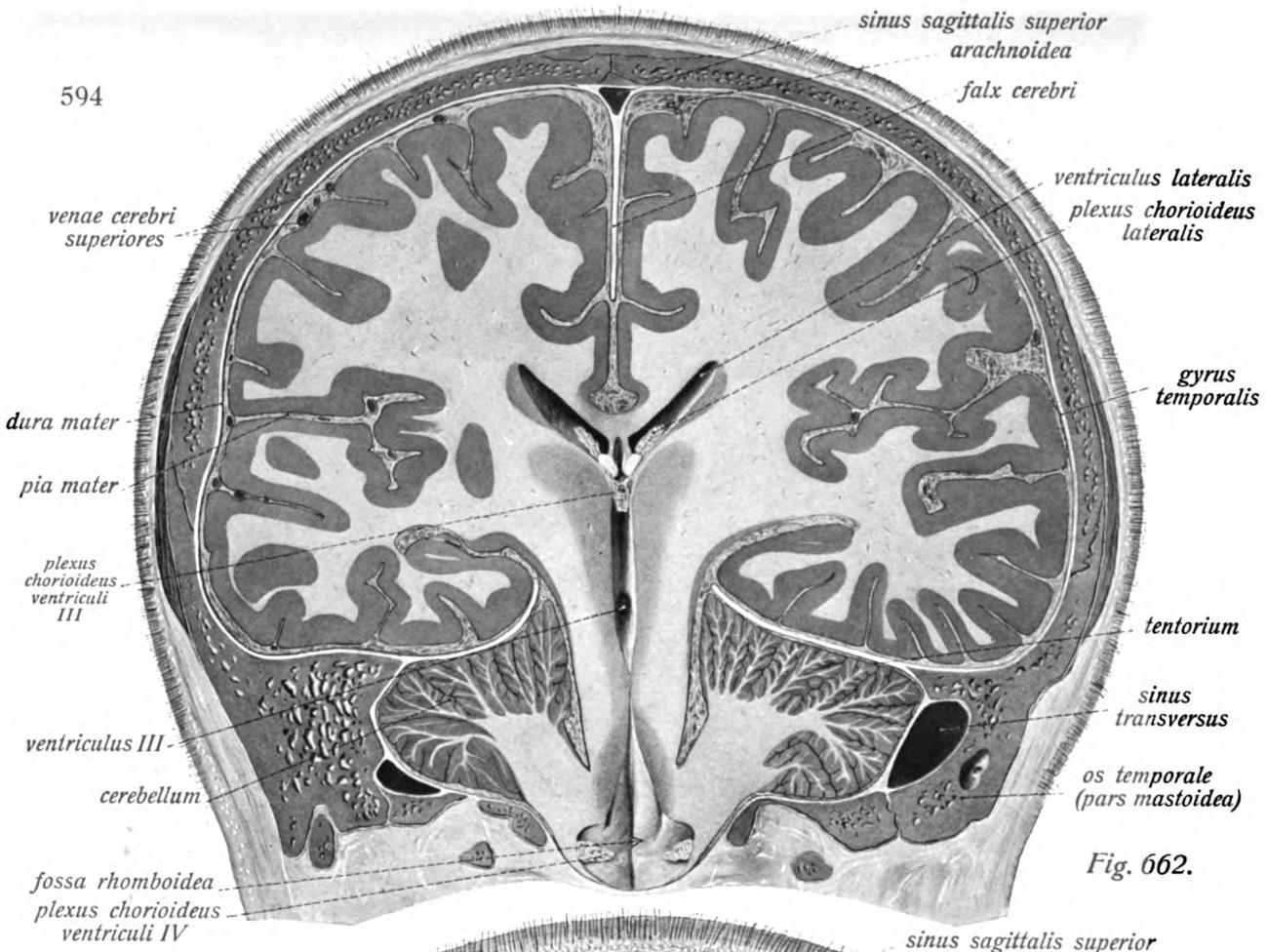

Fig. 662.

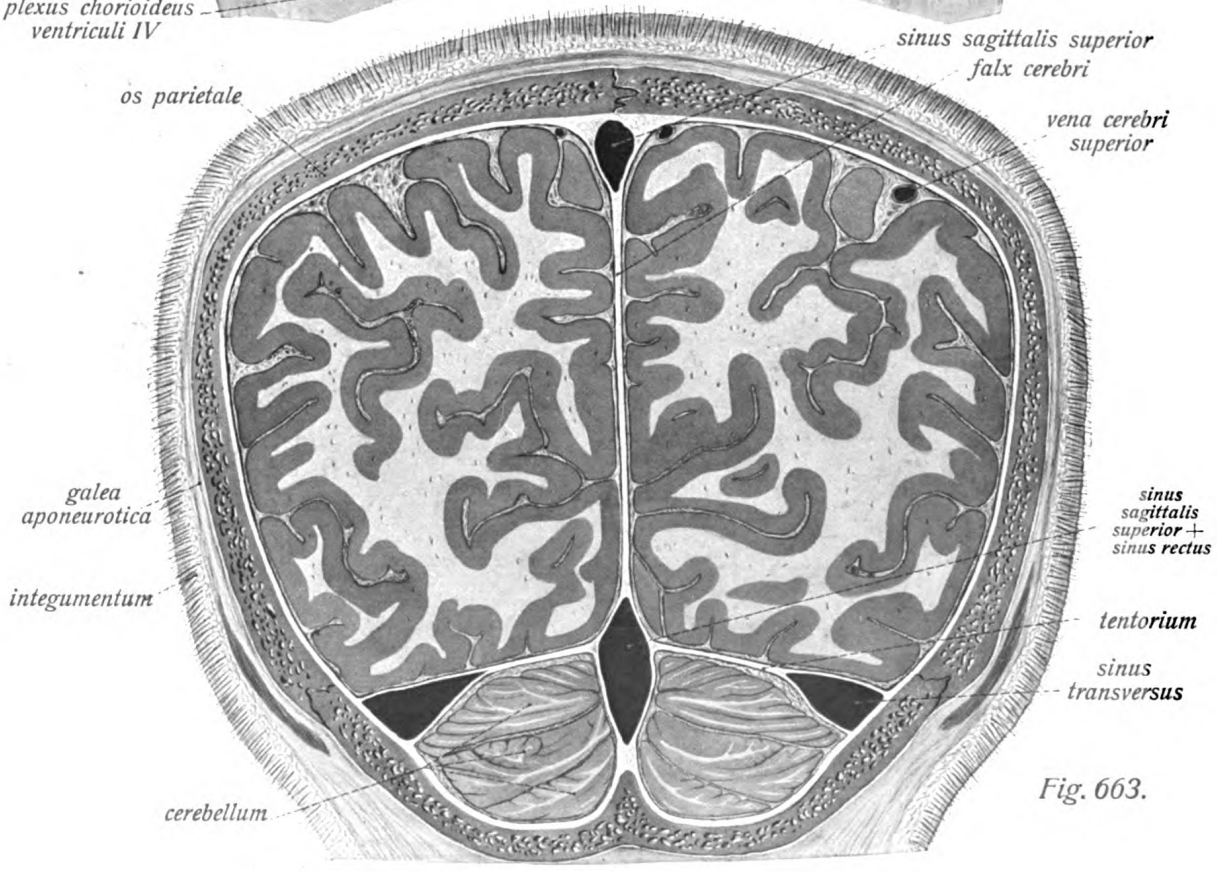

Fig. 663.

Weiche Hirnhaut, *Arachnoidea. Pia mater.*

Fig. 662. Frontalschnitt des Kopfes in der Gegend des vordern Teils der Pfeilnaht. (2/3) Harte Hirnhaut weiss, weiche Hirnhaut rot. Die Klammer deutet die Ausdehnung der incisura tentorii an.

Fig. 663. Frontaler Durchschnitt des Kopfes in der Gegend des hinteren Viertels der Pfeilnaht. (2/3) Harte Hirnhaut weiss, weiche rot.

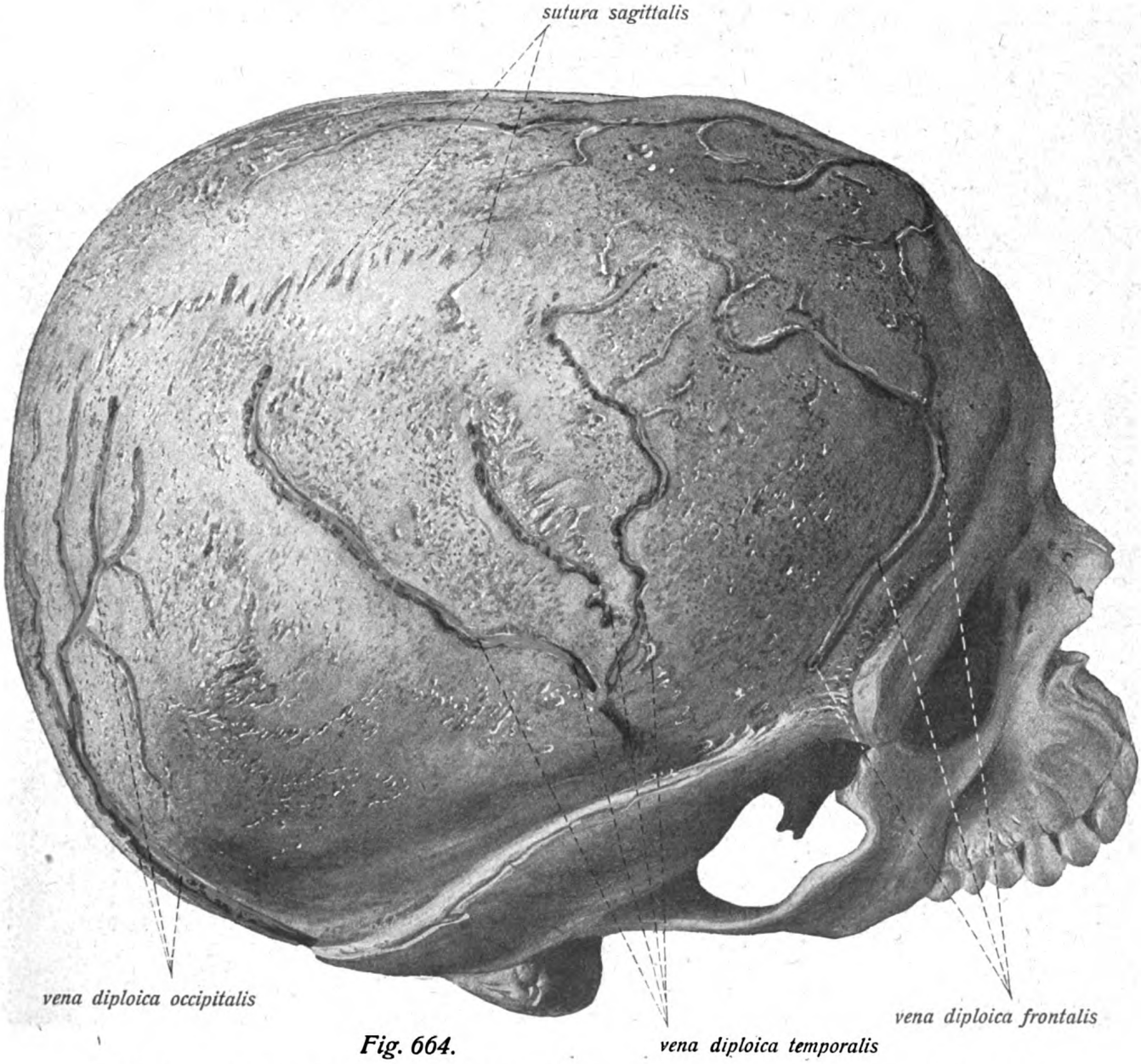

Fig. 664.

Fig. 664. Venae diploicae des Schädeldaches, durch Entfernung der tabula vitrea interna dargestellt.

Weiche Hirnhaut, *Arachnoidea. Pia mater.* (Forts.)

Fig. 666. Gehirn mit der weichen Hirnhaut in der Ansicht von der Basis aus. Cisternae subarachnoideales. In die Cisternen sind z. T. Pfeile eingeführt; das unterste Ende des verlängerten Markes ist abgeschnitten.

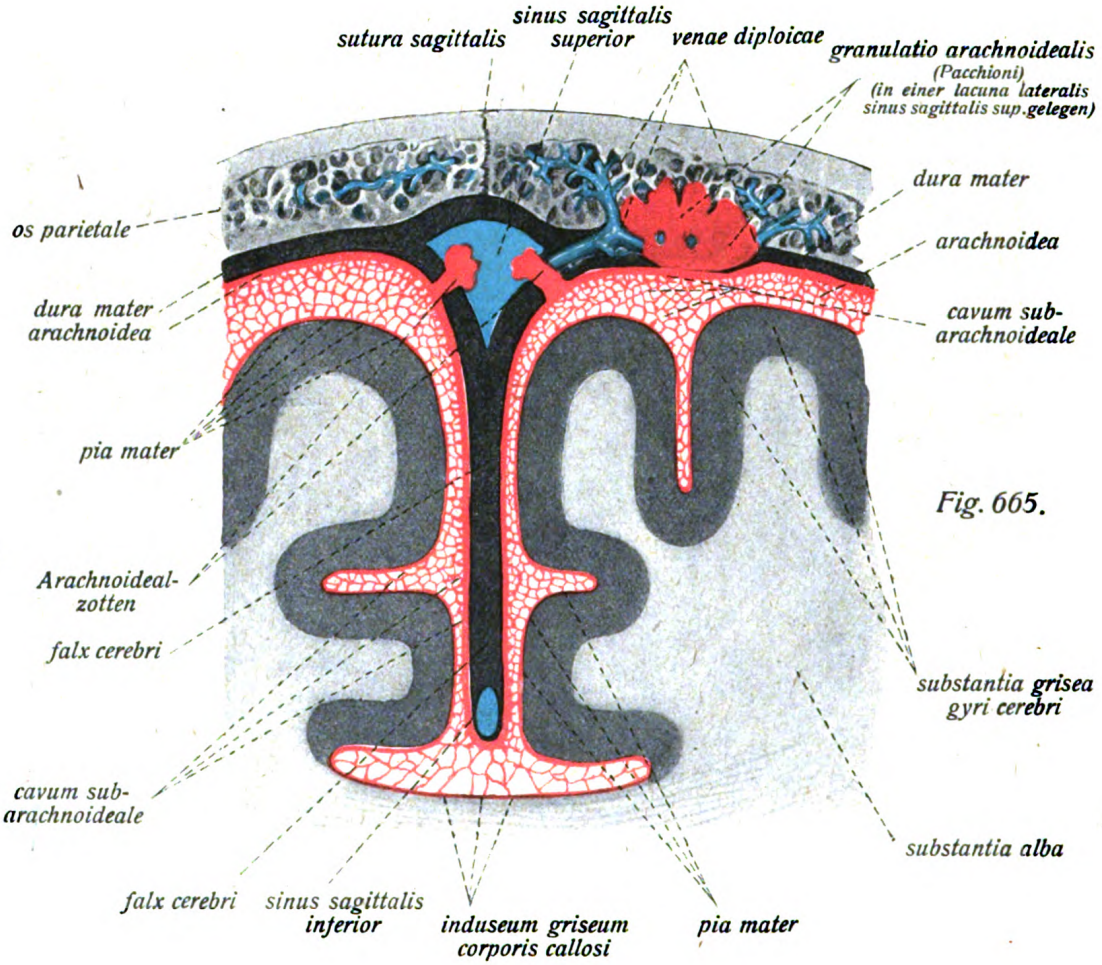

Fig. 665.

Fig. 665. Schema der Hirnhäute. Die harte Hirnhaut ist schwarz, die weiche rot dargestellt und zwar sind deren Grenzblätter, die Arachnoidea und Pia mater durch stärkere, ununterbrochene rote Linien dargestellt. Die Lichtung der Venen ist durch blaue Farbe gekennzeichnet.

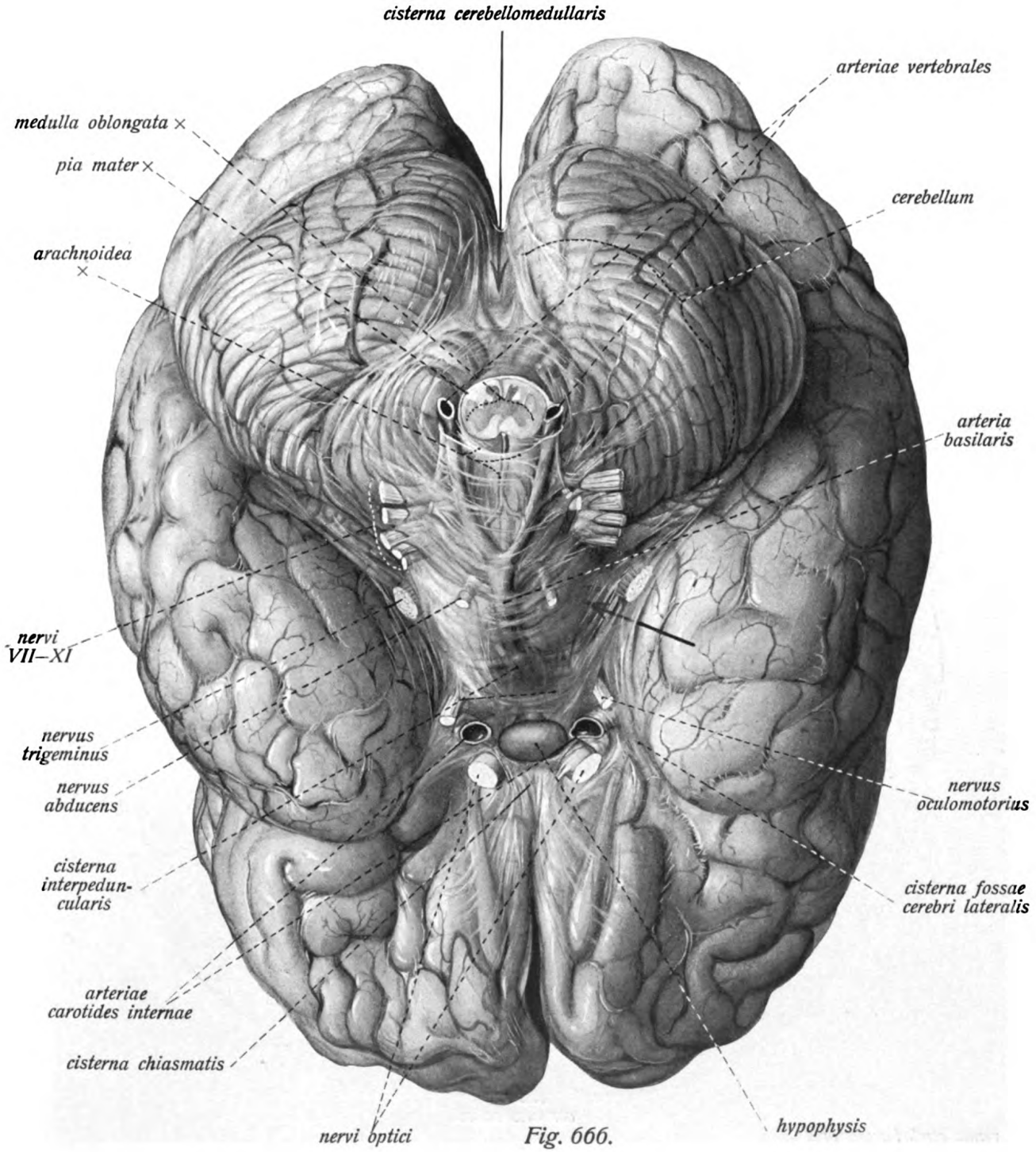
cisterna cerebellomedullaris
arteriae vertebrales
medulla oblongata
pia mater
cerebellum
arachnoidea
arteria basilaris
nervi VII–XI
nervus trigeminus
nervus abducens
nervus oculomotorius
cisterna interpeduncularis
cisterna fossae cerebri lateralis
arteriae carotides internae
cisterna chiasmatis
nervi optici
hypophysis

Fig. 666.

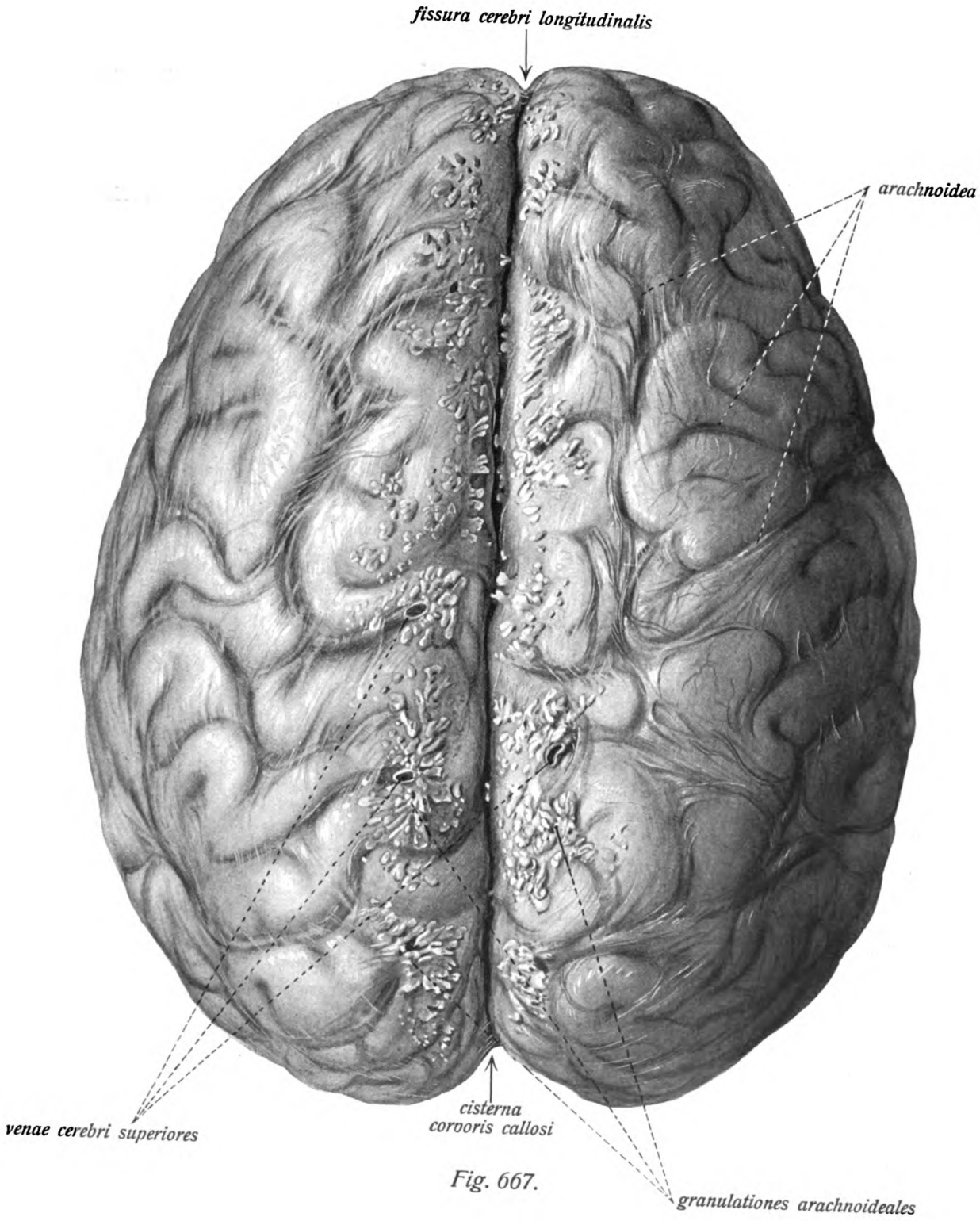
fissura cerebri longitudinalis
arachnoidea
venae cerebri superiores
cisterna
corvoris callosi
granulationes arachnoideales

Fig. 667.

Weiche Hirnhaut, *Arachnoidea. Pia mater.* (Forts.)

Fig. 667. Ansicht des Gehirns mit der weichen Hirnhaut von oben her (konvexe Fläche).

Die weiche Hirnhaut zerfällt ebenso wie die entsprechende Haut des Rückenmarkes, in welche sie ohne Grenze übergeht (s. S. 582) in die pia mater encephali und die arachnoidea (encephali).

Die *pia mater encephali* überzieht die ganze Oberfläche des Gehirns derart, dass sie sich überall dem Oberflächenrelief anlegt, insbesondere also auch in die Tiefe der Furchen des Grosshirns eindringt; gleichzeitig ist sie der Träger der Hauptblutgefässstämme der Gehirnoberfläche. Besondere Bildungen der pia mater sind die Adergeflechte, plexus chorioidei (s. u. S. 627) sowie die telae chorioideae (ventriculorum III und IV, s. u. S. 628). Fig. 665, 701.

Die *arachnoidea encephali* ist wie die des Rückenmarkes eine gefässlose Haut, die der dura mater innig anliegt und von dieser durch einen kaum mehr als spaltförmigen Raum, das *cavum subdurale*, getrennt wird. Dagegen findet sich zwischen arachnoidea und pia mater ein grösserer, von liquor cerebrospinalis erfüllter Zwischenraum, das *cavum subarachnoideale*. Dieses wird von zahlreichen, pia mater und arachnoidea verbindenden feinen Bindegewebszügen durchzogen. Da die arachnoidea überall der dura mater innig anliegt, so folgt sie der Gestaltung des Oberflächenreliefs des Gehirns nicht, insbesondere senkt sie sich nicht in die sulci des Grosshirns ein und dringt nur da in Einsenkungen des Gehirns vor, wo das auch seitens der dura mater geschieht (fissura longitudinalis mit der falx cerebri und mit dem tentorium etc.). Fig. 665, 666, 667, 701.

An einzelnen Stellen, namentlich der Hirnbasis, wo sich die Hirnoberfläche weiter von der Innenfläche der dura mater entfernt, müssen grössere, mit liquor cerebrospinalis erfüllte Räume entstehen, *cisternae subarachnoideales* genannt. Die grössten dieser führen besondere Namen; es sind: 1. die *cisterna cerebellomedullaris* zwischen dem Unterwurm des Kleinhirns und der Hinterfläche der medulla oblongata, im Bereiche der vallecula cerebelli (s. u. S. 666); 2. die *cisterna chiasmatis* in der Umgebung der Sehnervenkreuzung; 3. die *cisterna fossae cerebri lateralis*, wo die arachnoidea die gleichnamige Grube überbrückt; 4. die *cisterna interpeduncularis*, wo die gleiche Haut die gleichnamige Bucht zudeckt; 5. die *cisterna venae magnae cerebri* in der queren Hirnspalte. Fig. 666, 688, 701.

Ferner bildet die arachnoidea namentlich an der konvexen Oberfläche des Gehirns und besonders in der Umgebung des sinus sagittalis superior zottenförmige Auswüchse, welche in die sinus hineinragen (namentlich in die lacunae laterales des sinus sagittalis superior). Meist bilden solche Zotten dichte Büschel, *granulationes arachnoideales* (PACHIONI) genannt, welche die dura mater stark verdünnen und auch durchbrechen können, so dass dann entsprechende Grübchen an der Innenfläche des Knochens entstehen. Fig. 665, 667.

Blutgefässe des Gehirns.

Fig. 668. Die Arterien der Hirnbasis. (4/5) Rechts ist die Spitze des einen Schläfenlappens, die Kleinhirnhemisphäre und der eine Sehnerv abgetragen. * = rami ad pontem.

Arterien des Gehirns, *arteriae cerebri.*

Zum Gehirn treten vier grosse Arterien, die beiden *arteriae carotides internae* aus der art. carotis communis (s. p. 513) und die beiden *arteriae vertebrales* aus der a. subclavia (s. ob. p. 457). Es stehen sowohl die gleichnamigen Arterien beider Seiten als auch art. carotis interna und art. vertebralis der gleichen Seite durch starke Anastomosen an der Hirnbasis in Verbindung miteinander.

I. *arteria vertebralis* (vergl. o. p. 457 u. 461)

tritt durch die membrana atlantooccipitalis (über den früheren Verlauf siehe p. 461) in den Schädel, an der Seitenfläche des Rückenmarks bezw. verlängerten Markes gelegen, legt sich dann an dessen Vorderfläche (ventrale Fläche) und vereinigt sich mit der Arterie der anderen Seite an der Grenze von medulla oblongata und Brücke zu einem dicken unpaaren Stamm, der *arteria basilaris.* Diese zieht, im sulcus basilaris der Brücke gelegen nach vorn und aufwärts, um sich am vorderen Rand der Brücke in ihre Endäste zu teilen. Fig. 668, 669.

Ausser dem r. meningeus (s. ob. p. 589) gibt die art. vertebralis im Schädel folgende Aeste ab:

1. *a. spinalis posterior*, kleine variable, oft doppelte oder netzartige Arterie, die längs der hinteren Wurzeln der Cervicalnerven an der Hinterfläche des Halsmarks nach abwärts zieht zu dem von den rami spinales anderer Arterien (s. ob. p. 457, 548) gebildeten Netz. Fig. 669.

2. *a. spinalis anterior* entspringt an der ventralen Fläche der medulla oblongata, vereinigt sich nach abwärts laufend in der Höhe des foramen occipitale magnum mit der Arterie der anderen Seite und läuft nun unpaar vor der fissura longitudinalis anterior des Rückenmarks nach abwärts, sich im Rückenmark verästelnd und, durch rami spinales anderer Arterien (s. ob. p. 457, 548) verstärkt, bis in den canalis sacralis. Fig. 668, 669.

3. *a. cerebelli inferior posterior*, entspringt an der Seitenfläche der medulla oblongata, schlingt sich um diese herum gegen die Hinterfläche und den angrenzenden Teil des Kleinhirns und verzweigt sich hauptsächlich auf dem hinteren Abschnitt der Unterfläche der Kleinhirnhemisphäre und am Unterwurm. Fig. 668, 669.

II. *arteria basilaris*, Fig. 668, 669,

gibt während ihres Verlaufes im sulcus basilaris pontis kleine Zweige zur Brücke, *rami ad pontem*, Fig. 668, und folgende Aeste ab:

1. *a. cerebelli inferior anterior* läuft über den hinteren Teil der Brücke an der Austrittsstelle der n. acusticus und n. facialis entlang zum vorderen Abschnitt der Unterfläche der Kleinhirnhemisphäre. Fig. 668, 669.

2. *a. auditiva interna* (schwach), geht mit dem n. acusticus in den porus und meatus acusticus internus und zum Gehörorgan (inneres Ohr). Fig. 668.

3. *a. cerebelli superior* entspringt vom vorderen Ende der Arterie, zieht über die ventrale und seitliche Fläche des vorderen Endes der Brücke und an der Seitenfläche der Vierhügelplatte entlang zur Dorsalfläche des Kleinhirns bis zum Oberwurm. Fig. 668, 669.

4. *a. cerebri posterior*, der starke Endast der a. basilaris, wird durch den n. oculomotorius von der vorigen getrennt, bildet zunächst einen nach vorn schwach konvexen Bogen, der die art. communicans posterior von der a. carotis interna aufnimmt, biegt sich dann um den Hirnstiel nach hinten und oben zur konkaven Unterfläche des Hinterhaupts- und Schläfenlappens. Ausserdem gibt sie feine Aeste zur substantia perforata posterior, zur Vierhügelplatte, zum splenium corporis callosi, zu den plexus chorioidei. Fig. 668, 669.

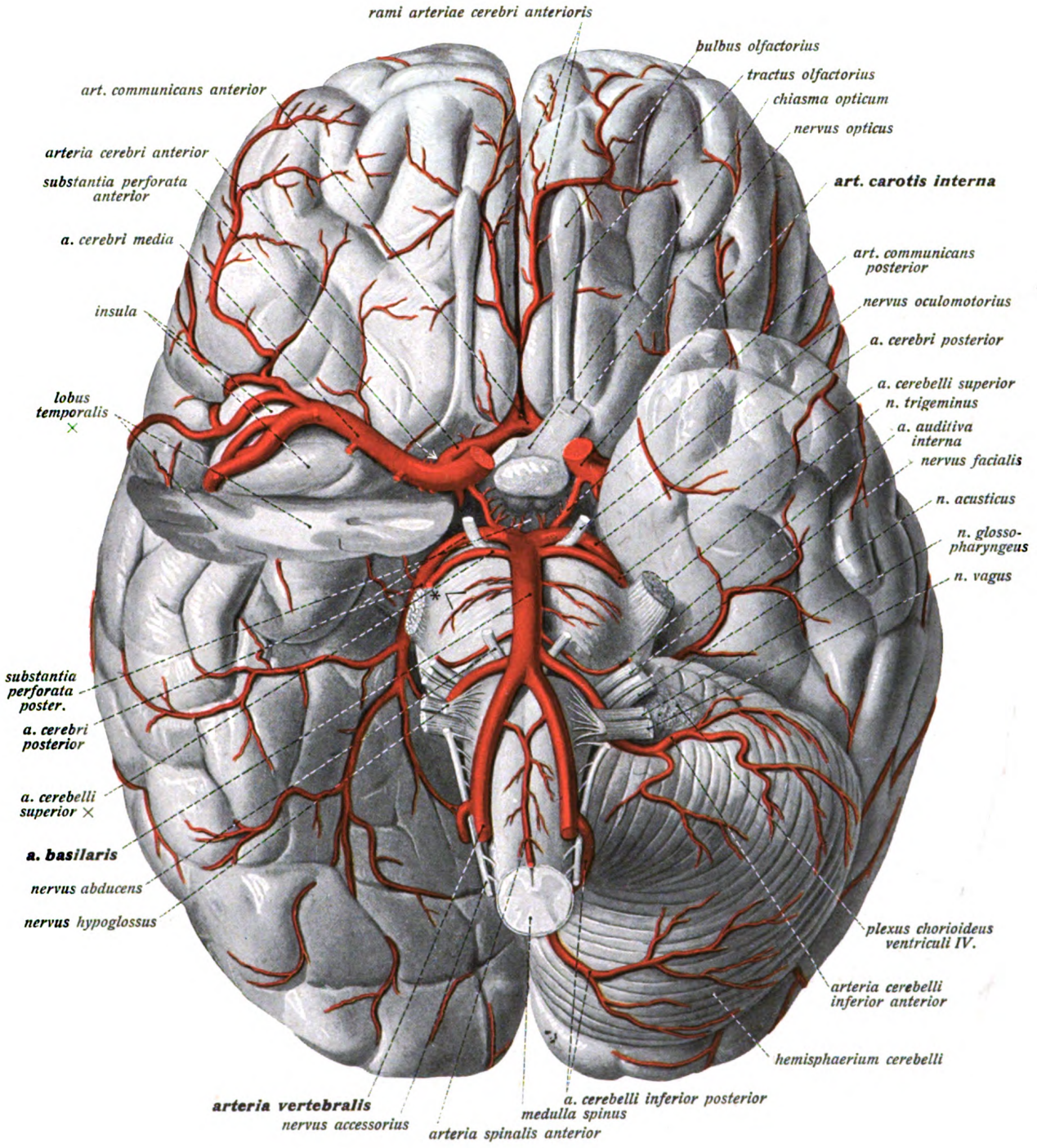
rami arteriae cerebri anterioris
bulbus olfactorius
tractus olfactorius
chiasma opticum
nervus opticus
art. communicans anterior
arteria cerebri anterior
substantia perforata anterior
art. carotis interna
a. cerebri media
art. communicans posterior
insula
nervus oculomotorius
a. cerebri posterior
a. cerebelli superior
lobus temporalis
n. trigeminus
a. auditiva interna
nervus facialis
n. acusticus
n. glosso-pharyngeus
n. vagus
substantia perforata poster.
a. cerebri posterior
a. cerebelli superior
a. basilaris
nervus abducens
nervus hypoglossus
plexus chorioideus ventriculi IV.
arteria cerebelli inferior anterior
hemisphaerium cerebelli
arteria vertebralis
nervus accessorius
a. cerebelli inferior posterior
medulla spinus
arteria spinalis anterior

Fig. 668.

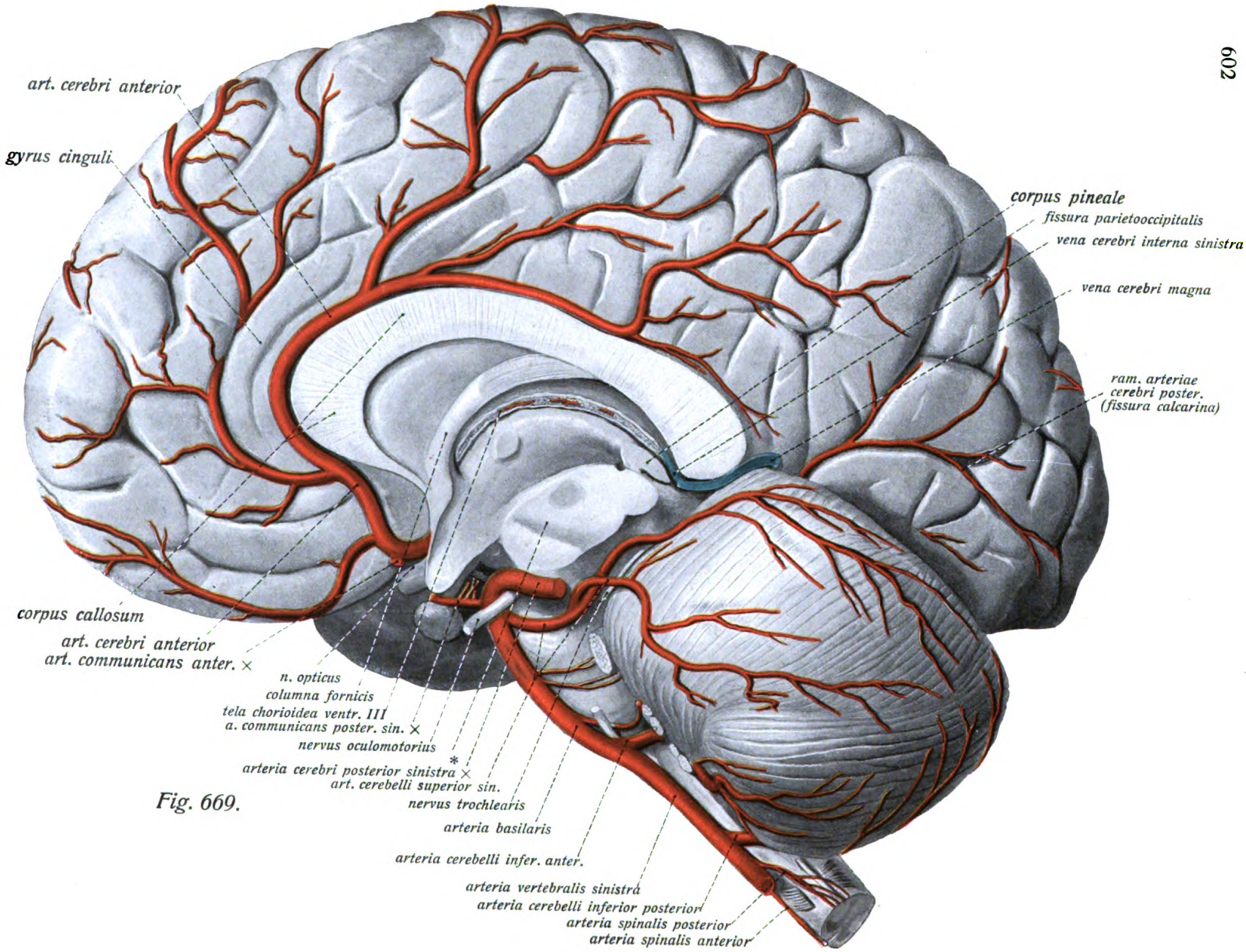
art. cerebri anterior
gyrus cinguli
corpus pineale
fissura parietooccipitalis
vena cerebri interna sinistra
vena cerebri magna
ram. arteriae cerebri poster. (fissura calcarina)
corpus callosum
art. cerebri anterior
art. communicans anter.
n. opticus
columna fornicis
tela chorioidea ventr. III
a. communicans poster. sin.
nervus oculomotorius
arteria cerebri posterior sinistra
art. cerebelli superior sin.
nervus trochlearis
arteria basilaris
arteria cerebelli infer. anter.
arteria vertebralis sinistra
arteria cerebelli inferior posterior
arteria spinalis posterior
arteria spinalis anterior

Fig. 669.

Blutgefässe des Gehirns. (Forts.)

Forts. von p. 600.

III. *arteria carotis interna*

läuft vom Ursprung aus der art. carotis communis ungefähr in der Verlängerung des Stammes aber etwas weiter hinten an der Seitenwand des pharynx vor dem n. vagus und truncus sympathicus medial und vor der vena jugularis interna in der Höhe, um durch das foramen caroticum in den canalis caroticus des Schläfenbeins zu treten, verlässt diesen am foramen lacerum, läuft dann umgeben vom sinus cavernosus und mit den zur fissura orbitalis superior tretenden Nerven, im sulcus caroticus des Türkensattels gelegen, durch die dura mater nach vorn und oben, biegt unter dem processus clinoideus anterior nach oben in die Vertikalrichtung um, zum Gehirn. Fig. 540, 588—592, 601, 651. 658, 660, 661, 668, 669. Ausser einem *ram. caroticotympanicus*, den die Arterie während ihres Verlaufes durch den canalis caroticus abgibt, verzweigt sie sich erst im Schädel in folgende Aeste:

1. *a. ophthalmica*, s. o. p. 521.

2. *a. communicans posterior* geht neben dem infundibulum und den corpora mamillaria zur arteria cerebri posterior (s. o. p. 600). Fig. 668, 669.

3. *a. chorioidea* zieht längs des tractus opticus zur medialen Seite des gyrus hippocampi und in das Unterhorn des Seitenventrikels, um von da an im plexus chorioideus lateralis weiter zu laufen. Fig. 668 (nicht besonders bezeichnet), 681, 686, 688. 689.

4. *a. cerebri anterior* geht oberhalb und vor der Sehnervenkreuzung gegen die fissura longitudinalis cerebri, verbindet sich, ehe sie diese erreicht, mit der Arterie der andern Seite durch einen kurzen aber weiten queren Verbindungsast, *ram. communicans anterior*, und zieht dann in der Längsspalte des Gehirns dicht über dem Balken zur medialen Fläche der Hemisphäre. Fig. 668, 669. Durch den ram. communicans anterior wird der an der Hirnbasis um die Hypophyse herumgelegene *circulus arteriosus* vorn geschlossen.

5. *a. cerebri media*, der stärkste Ast der carotis interna, läuft in der fissura cerebri lateralis und verzweigt sich in den dieser benachbarten Windungen des Schläfen-, Stirn- und Scheitellappens, sowie in der Insel. Fig. 668, 669.

Die Venen des Gehirns, *venae cerebri.*

1. *venae cerebri superiores* laufen in Begleitung der Aeste der arteriae cerebri anterior und media in den sulci der konvexen Oberfläche des Gehirns und ergiessen sich in den sinus sagittalis superior und zwar häufig in seitliche Ausbuchtungen dieses *(lacunae laterales)*. Fig. 593, 665.

2. *vena cerebri media*, entspricht zum Teil der gleichnamigen Arterie und geht zum sinus cavernosus.

3. *venae cerebri inferiores*, entsprechen hauptsächlich den Aesten der gleichnamigen Arterien und ergiessen sich in die sinus petrosi superiores oder den sinus transversus. Fig. 657, 658.

4. *venae cerebelli (superiores* und *inferiores)* gehen in den sinus rectus und transversus.

5. *venae cerebri internae*, in der tela chorioidea ventriculi III gelegen, bilden einen starken durch die fissura cerebri transversa in den sinus rectus laufenden Stamm, die *vena cerebri magna* (Galeni). Fig. 669, 688, 689. Sie entstehen aus den *venae chorioideae*, den *venae terminales* und den *venae septi pellucidi*. Fig. 689.

Fig. 669. Die Arterien der medialen Fläche des Grosshirns und die Arterien der Oberfläche des Kleinhirns. (4/5) Die linke Grosshirnhemisphäre ist durch Medianschnitt des Balkens etc. und durch schräge Durchschneidung des Hirnstiels (*) abgetrennt.

Das Gehirn, *Encephalon.*

Fig. 670. Ansicht des gesamten Gehirns von der basalen (ventralen Fläche) mit den Austrittsstellen der zwölf Hirnnervenpaare. Links ist das ganze ganglion semilunare erhalten. Die Hypophyse ist etwas zurückgelegt und zusammengedrückt, um das infundibulum zu zeigen. Die römischen Ziffern bezeichnen die Zahl der Hirnnerven.

Uebersicht der Gehirnbasis.

Der vordere Abschnitt der Gehirnbasis wird vom Stirnlappen der Grosshirnhemisphäre jederseits gebildet, der durch die *fissura longitudinalis cerebri* von dem der anderen Seite getrennt ist. Er zeigt auf seiner grösstenteils konkaven Fläche *gyri orbitales* und *sulci orbitales*, ferner der Längsspalte parallel verlaufend den *sulcus olfactorius* mit dem darin gelegenen *tractus olfactorius* und seiner vorderen Anschwellung, dem *bulbus olfactorius* (von ihm aus gehen die Zweige der ersten Hirnnerven nn. olfactori in die Nasenhöhle). Das vordere Ende des Stirnlappens und damit des ganzen Gehirns heisst *polus frontalis.*

Am hinteren Ende der Längsspalte beginnt die Reihe der Bildungen, welche den Boden des dritten Ventrikels bilden, den *hypothalamus.* Es sind von vorn nach hinten die Sehnervenkreuzung, *chiasma opticum*, entstanden durch die Kreuzung der *tractus optici*; aus ihm gehen die Sehnerven *nervi optici* hervor. Zu beiden Seiten des chiasma opticum liegt jederseits eine von Gefässlöchern durchsetzte Fläche, die *substantia perforata anterior;* an ihrem vorderen Rande entsteht mit mehreren Wurzeln der *tractus olfactorius.* Hinter dem chiasma opticum hängt an einem hohlen Stiel, dem *infundibulum*, ein plattrundlicher Körper, der Hirnanhang, *hypophysis.* Oberhalb dieses liegt eine graue weiche Masse, von der das infundibulum ausgeht, *tuber cinereum* genannt. Hinter diesem liegen dicht neben der Mittellinie zwei kleine weisse Körperchen, *corpora mamillaria*; hinter ihnen eine grubenförmige Vertiefung, welche hauptsächlich den Raum zwischen den beiden Hirnstielen (s. u. Fig. 692, 695) einnimmt und *fossa interpeduncularis* heisst. Aus ihr tritt jederseits neben der Mittellinie der dritte Hirnnerv, *n. oculomotorius*, zutage.

Zu beiden Seiten dieser Teile liegen die vorderen Enden der Schläfenlappen der Grosshirnhemisphären, *lobi temporales.* Der vorderste Punkt heisst *polus temporalis*, ein wie breithakenförmig umgebogen aussehender, bis an die Sehnervenkreuzung reichender Teil, der den Hirnstiel grösstenteils zudeckt, *uncus (gyri hippocampi).* Dieser nähert sich bis auf knapp 1 cm Entfernung der Medianlinie.

Hinter den corpora mamillaria und der fossa interpeduncularis folgt die Brücke *pons*, eine breite weisse Fläche. In der Furche zwischen ihr und dem uncus gyri hippocampi kommt um den Hirnstiel herum der vierte Hirnnerv, *n. trochlearis*, an der Hirnbasis zum Vorschein. Von den seitlichen Teilen der Brücke entspringt der *n. trigeminus* mit einer breiteren sensiblen *portio major* und einer schmäleren, die erstere schräg kreuzenden motorischen *portio minor.* Erstere bildet ein breites, halbmondförmiges Ganglion, *ganglion semilunare*, zwischen den Blättern der dura mater am vorderen Rande des tentorium, hart neben dem sinus cavernosus (s. auch Fig. 589).

Am hinteren Rande der Brücke, in der Furche zwischen ihr und dem verlängerten Mark, entspringt unweit der Mittellinie jederseits der sechste Hirnnerv, *n. abducens;* am hinteren Rand des seitlichen Teils der Brücke (des zum Kleinhirn führenden *brachium pontis*) der siebente Hirnnerv, *n. facialis*, und der achte, *n. acusticus*, ferner ein feiner, dem n. acusticus anliegender Faden, der *n. intermedius.*

Auf die Brücke folgt nach hinten das verlängerte Mark, *medulla oblongata*, welches in der Pyramidenkreuzung, *decussatio pyramidum*, in das Rückenmark übergeht. Hier entspringen — zwischen der sog. Pyramide und Olive — die Wurzelfasern des *n. hypoglossus (XII)*, weiter seitlich der neunte und zehnte Hirnnerv *n. glossopharyngeus* und *n. vagus*, während der elfte, *n. accessorius*, bereits als fertiger Nerv die Schädelhöhle durch das foramen occipitale magnum betritt, aber unterhalb des n. vagus noch Zuwächse aus der medulla oblongata erhält.

Zu beiden Seiten des verlängerten Marks liegen die Kleinhirnhemisphären, *hemisphaeria cerebelli*, neben und z. T. hinter ihnen der Hinterhauptslappen, *lobus occipitalis*, mit dem *polus occipitalis.*

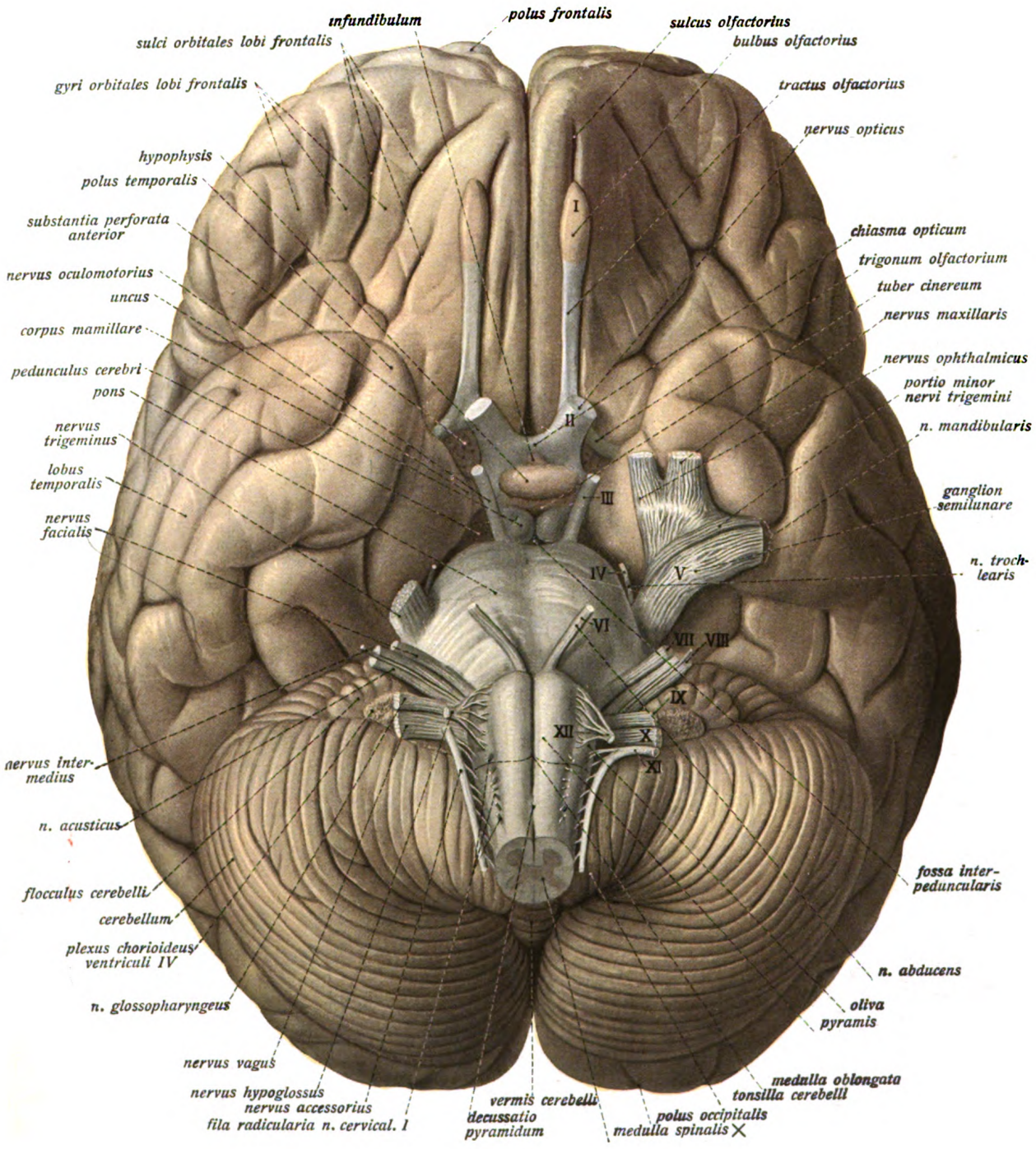
infundibulum
polus frontalis
sulcus olfactorius
sulci orbitales lobi frontalis
bulbus olfactorius
gyri orbitales lobi frontalis
tractus olfactorius
nervus opticus
hypophysis
polus temporalis
substantia perforata anterior
chiasma opticum
trigonum olfactorium
nervus oculomotorius
tuber cinereum
uncus
nervus maxillaris
corpus mamillare
nervus ophthalmicus
pedunculus cerebri
portio minor nervi trigemini
pons
n. mandibularis
nervus trigeminus
lobus temporalis
ganglion semilunare
nervus facialis
n. trochlearis
nervus intermedius
n. acusticus
fossa interpeduncularis
flocculus cerebelli
cerebellum
plexus chorioideus ventriculi IV
n. abducens
n. glossopharyngeus
oliva
pyramis
nervus vagus
medulla oblongata
nervus hypoglossus
tonsilla cerebelli
nervus accessorius
vermis cerebelli
fila radicularia n. cervical. I
decussatio pyramidum
polus occipitalis
medulla spinalis
I
II
III
IV
V
VI
VII
VIII
IX
X
XI
XII

Fig. 670.

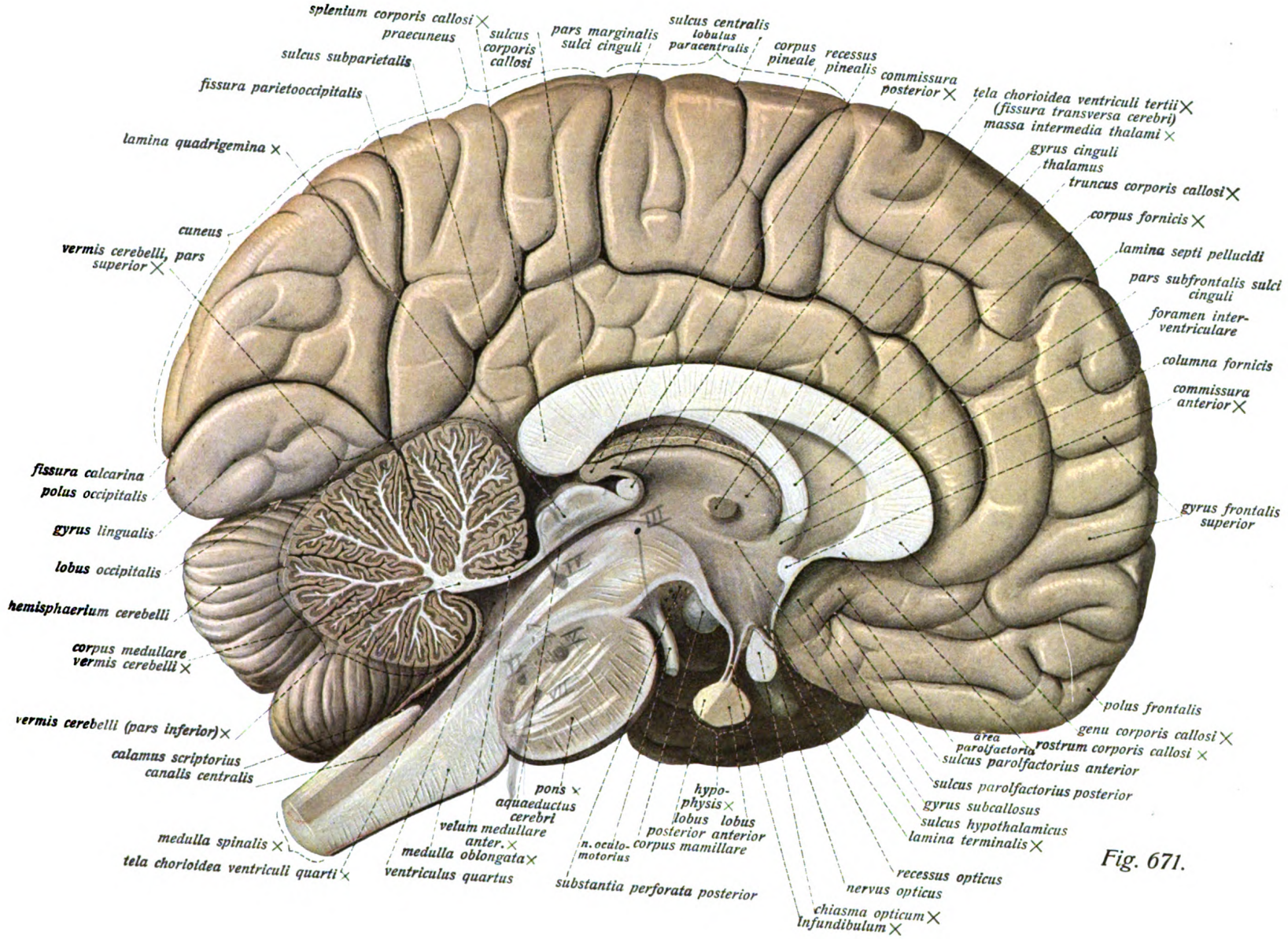
splenium corporis callosi
praecuneus
sulcus subparietalis
fissura parietooccipitalis
lamina quadrigemina
cuneus
vermis cerebelli, pars superior
fissura calcarina
polus occipitalis
gyrus lingualis
lobus occipitalis
hemisphaerium cerebelli
corpus medullare
vermis cerebelli
vermis cerebelli (pars inferior)
calamus scriptorius
canalis centralis
medulla spinalis
tela chorioidea ventriculi quarti
sulcus corporis callosi
pars marginalis sulci cinguli
sulcus centralis
lobulus paracentralis
corpus pineale
recessus pinealis
commissura posterior
tela chorioidea ventriculi tertii (fissura transversa cerebri)
massa intermedia thalami
gyrus cinguli
thalamus
truncus corporis callosi
corpus fornicis
lamina septi pellucidi
pars subfrontalis sulci cinguli
foramen interventriculare
columna fornicis
commissura anterior
gyrus frontalis superior
polus frontalis
genu corporis callosi
rostrum corporis callosi
area parolfactoria
sulcus parolfactorius anterior
sulcus parolfactorius posterior
gyrus subcallosus
sulcus hypothalamicus
lamina terminalis
recessus opticus
nervus opticus
chiasma opticum
infundibulum
hypophysis
lobus posterior
lobus anterior
corpus mamillare
substantia perforata posterior
n. oculomotorius
pons
aquaeductus cerebri
velum medullare anter.
medulla oblongata
ventriculus quartus

Fig. 671.

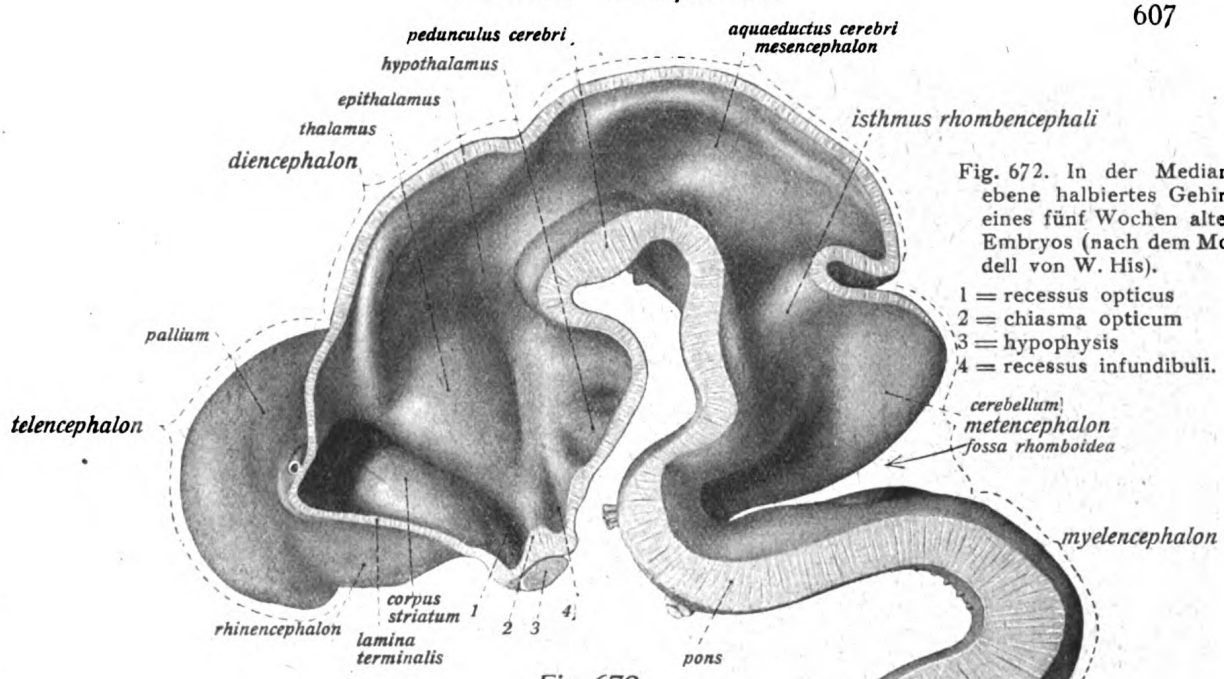

Fig. 672. In der Medianebene halbiertes Gehirn eines fünf Wochen alten Embryos (nach dem Modell von W. His).
1 = recessus opticus
2 = chiasma opticum
3 = hypophysis
4 = recessus infundibuli.

Fig. 672.

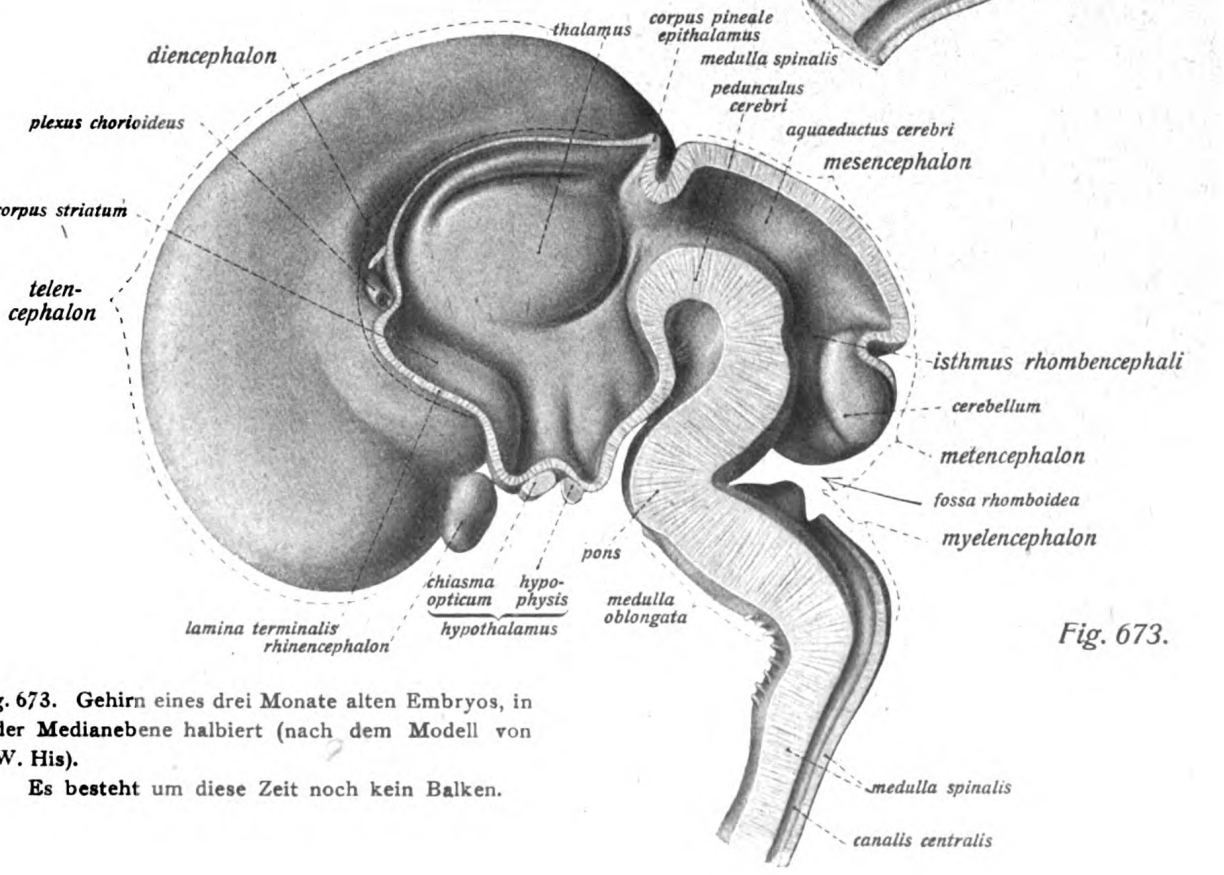

Fig. 673.

Fig. 671. Medianschnitt des menschlichen Gehirns.

Fig. 673. Gehirn eines drei Monate alten Embryos, in **der Medianebene** halbiert (nach dem Modell von **W. His).**

Es besteht um diese Zeit noch kein Balken.

Centralnervensystem.
Gehirn. (Forts.) Endhirn, *telencephalon.*
Grosshirnhemisphäre, *hemisphaerium:* Hirnmantel, *pallium.*

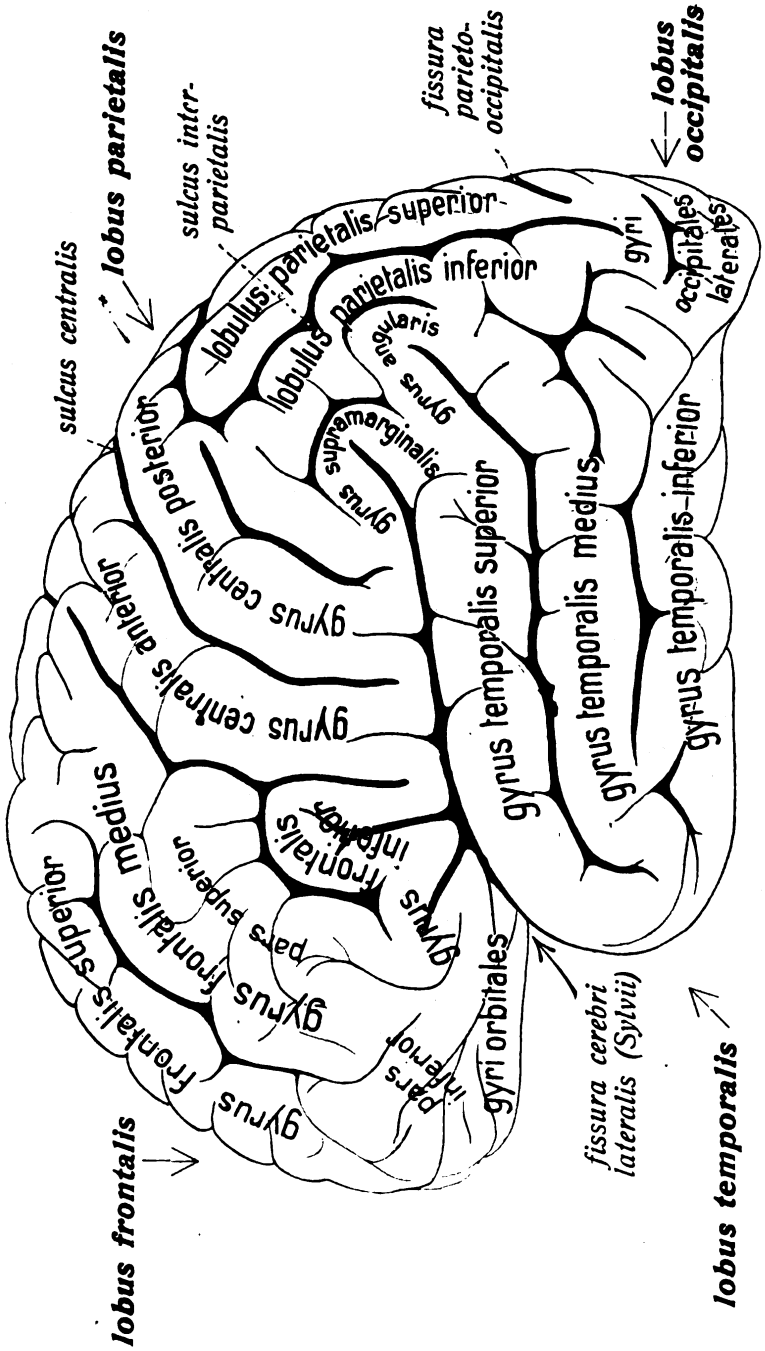

Fig. 674. Erklärung für Fig. 675.

Fig. 675. Die Furchen und Windungen des Grosshirnmantels in der Ansicht von der linken Seite.
Das Kleinhirn und der Hirnstamm sind entfernt. 1 hinter sulcus interparietalis bedeutet den (schrägen) Hauptteil der Furche, 2 den queren zur Abgrenzung des gyrus centralis posterior dienenden Schenkel.

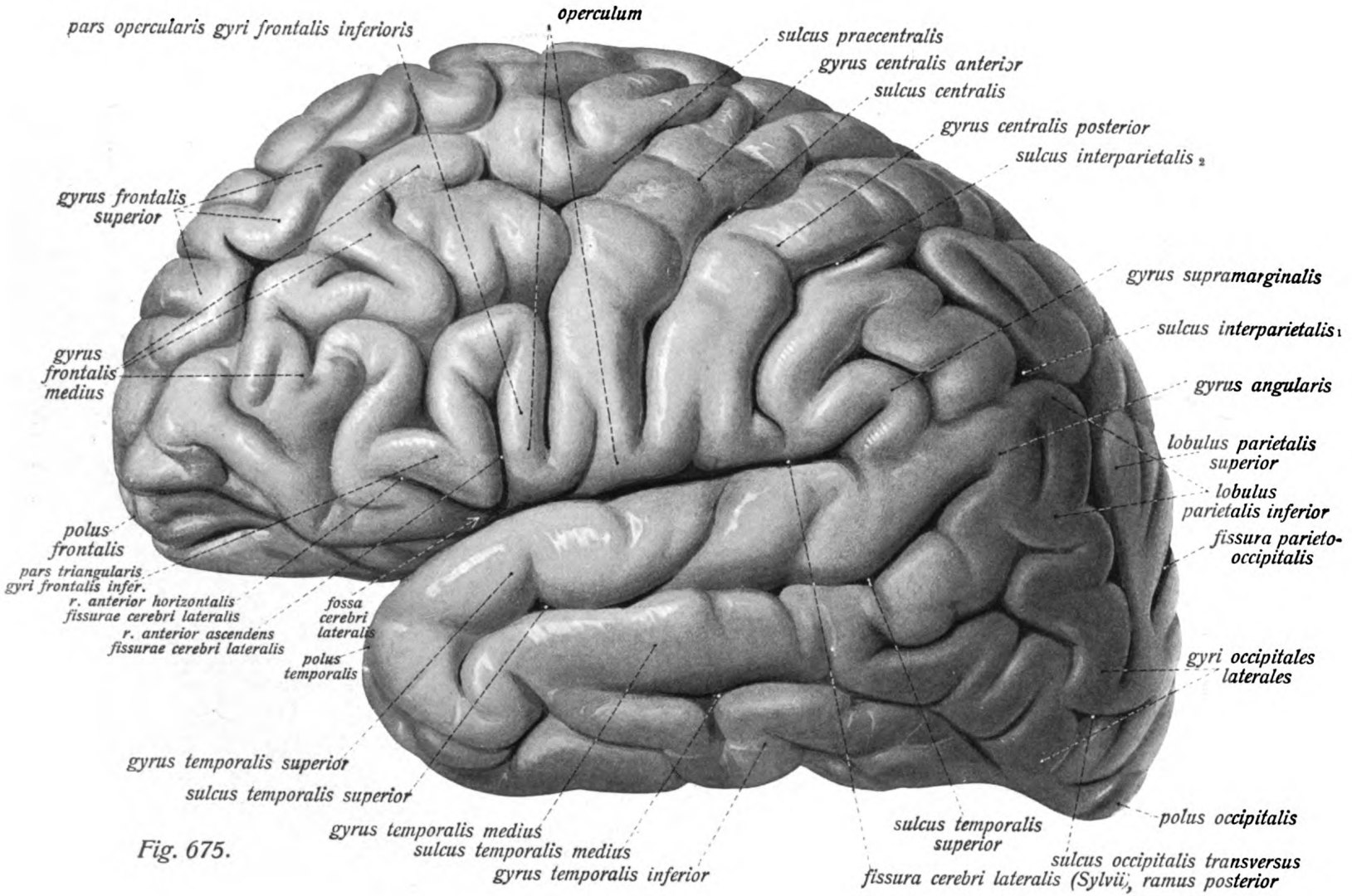
pars opercularis gyri frontalis inferioris
operculum
sulcus praecentralis
gyrus centralis anterior
sulcus centralis
gyrus centralis posterior
sulcus interparietalis 2
gyrus frontalis superior
gyrus supramarginalis
sulcus interparietalis 1
gyrus frontalis medius
gyrus angularis
lobulus parietalis superior
lobulus parietalis inferior
fissura parieto-occipitalis
polus frontalis
pars triangularis gyri frontalis infer.
r. anterior horizontalis fissurae cerebri lateralis
r. anterior ascendens fissurae cerebri lateralis
fossa cerebri lateralis
polus temporalis
gyri occipitales laterales
gyrus temporalis superior
sulcus temporalis superior
gyrus temporalis medius
sulcus temporalis medius
gyrus temporalis inferior
sulcus temporalis superior
polus occipitalis
sulcus occipitalis transversus
fissura cerebri lateralis (Sylvii), ramus posterior

Fig. 675.

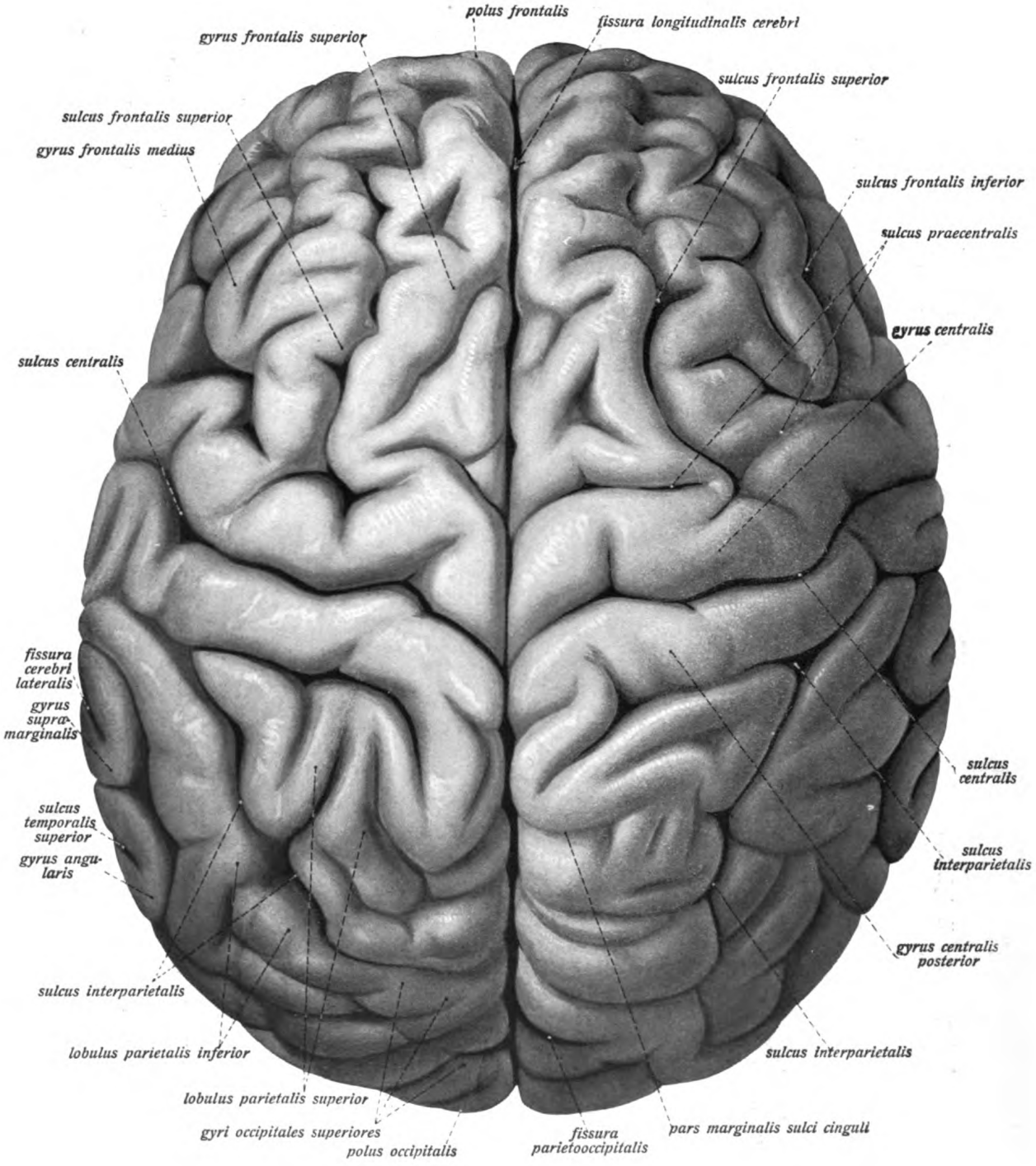
polus frontalis
fissura longitudinalis cerebri
gyrus frontalis superior
sulcus frontalis superior
sulcus frontalis superior
gyrus frontalis medius
sulcus frontalis inferior
sulcus praecentralis
gyrus centralis
sulcus centralis
fissura cerebri lateralis
gyrus supra-marginalis
sulcus centralis
sulcus temporalis superior
gyrus angularis
sulcus interparietalis
gyrus centralis posterior
sulcus interparietalis
lobulus parietalis inferior
sulcus interparietalis
lobulus parietalis superior
gyri occipitales superiores
polus occipitalis
fissura parietooccipitalis
pars marginalis sulci cinguli

Fig. 676.

Centralnervensystem.

Gehirn. (Forts.) Endhirn, *telencephalon.* Hirnmantel, *pallium.*

Fig. 676. Die Furchen und Windungen des Grosshirnmantels in der Ansicht von oben (konvexe Seite der Grosshirnhemisphären).

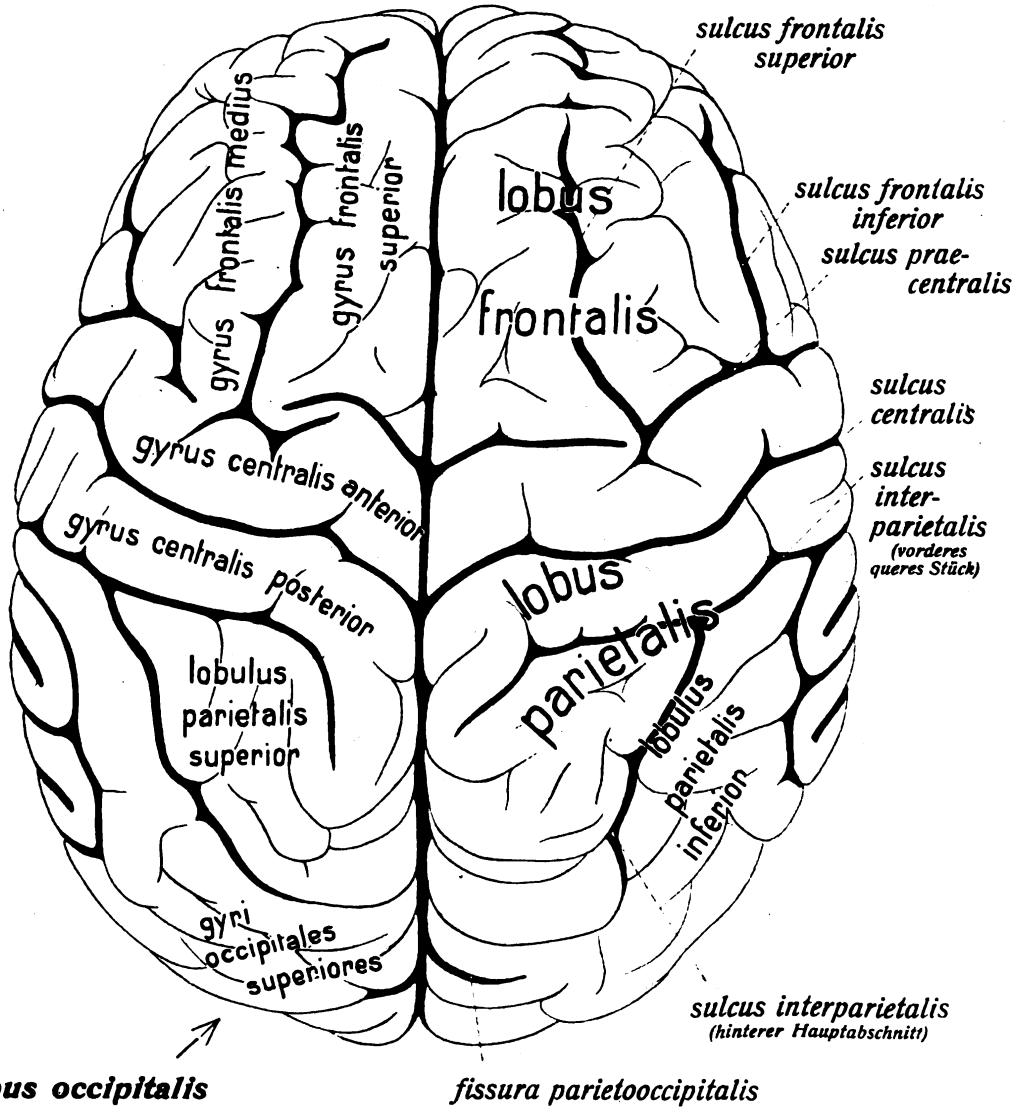

Fig. 677. Erklärung für Fig. 676.

Centralnervensystem.

Gehirn. (Forts.) Endhirn, *telencephalon.* Hirnmantel, *pallium.*

Fig. 679. Die Furchen und Windungen des Grosshirnmantels in der Ansicht von der basalen Fläche.

Der Hirnstamm mit dem Kleinhirn ist abgetrennt.

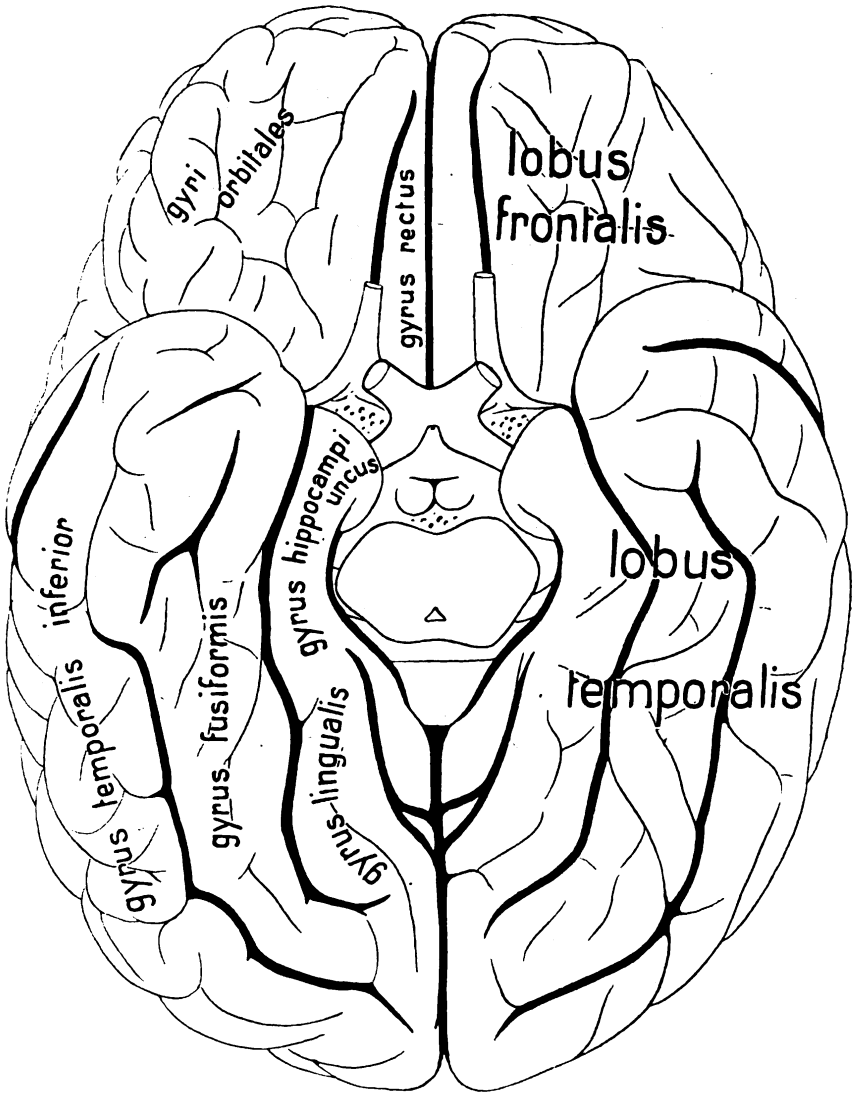

Fig. 678. Erklärung für Fig. 679.

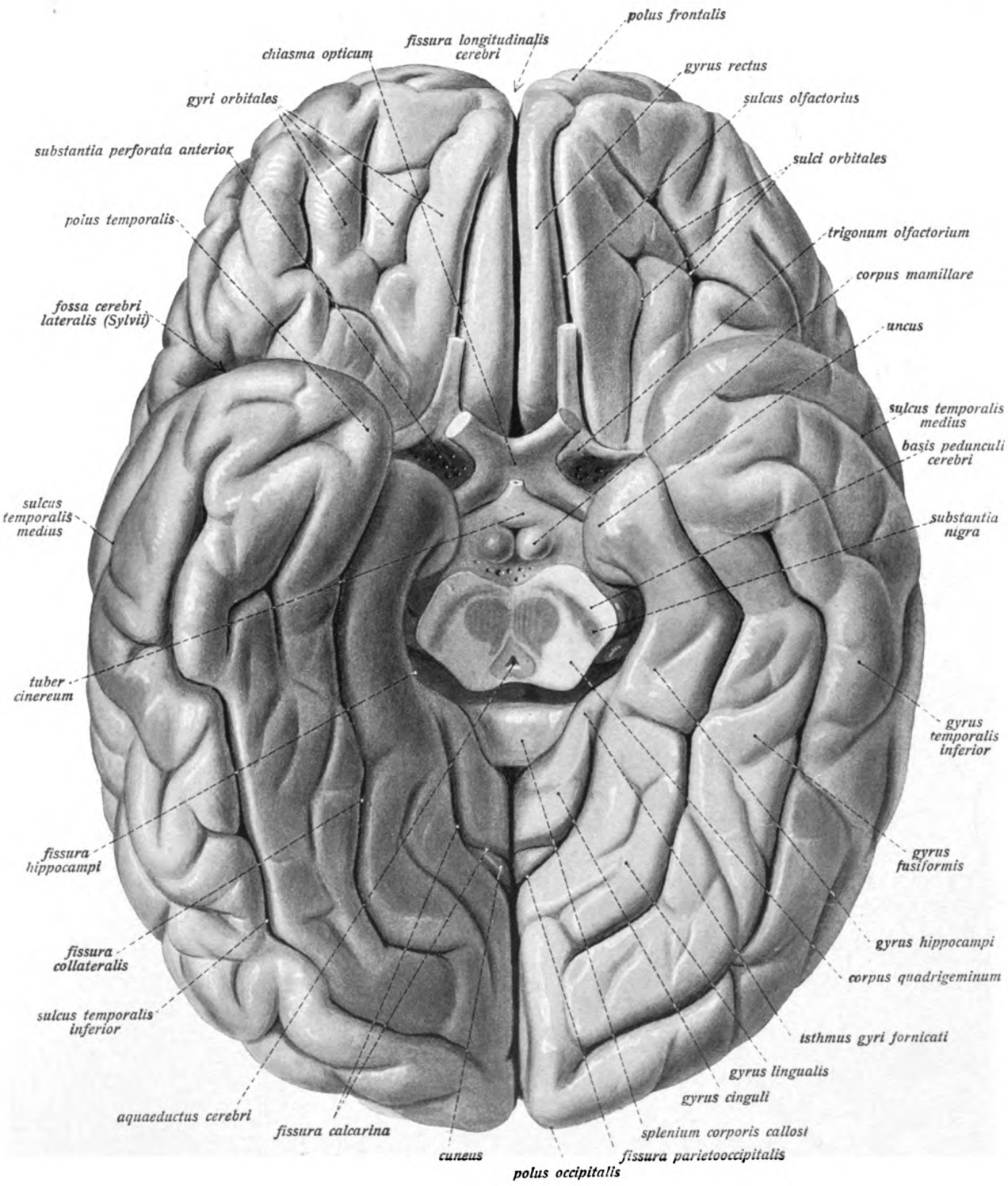
polus frontalis
fissura longitudinalis cerebri
chiasma opticum
gyrus rectus
gyri orbitales
sulcus olfactorius
substantia perforata anterior
sulci orbitales
polus temporalis
trigonum olfactorium
corpus mamillare
fossa cerebri lateralis (Sylvii)
uncus
sulcus temporalis medius
basis pedunculi cerebri
sulcus temporalis medius
substantia nigra
tuber cinereum
gyrus temporalis inferior
fissura hippocampi
gyrus fusiformis
gyrus hippocampi
fissura collateralis
corpus quadrigeminum
sulcus temporalis inferior
isthmus gyri fornicati
gyrus lingualis
gyrus cinguli
aquaeductus cerebri
fissura calcarina
splenium corporis callosi
cuneus
fissura parietooccipitalis
polus occipitalis

Fig. 679.

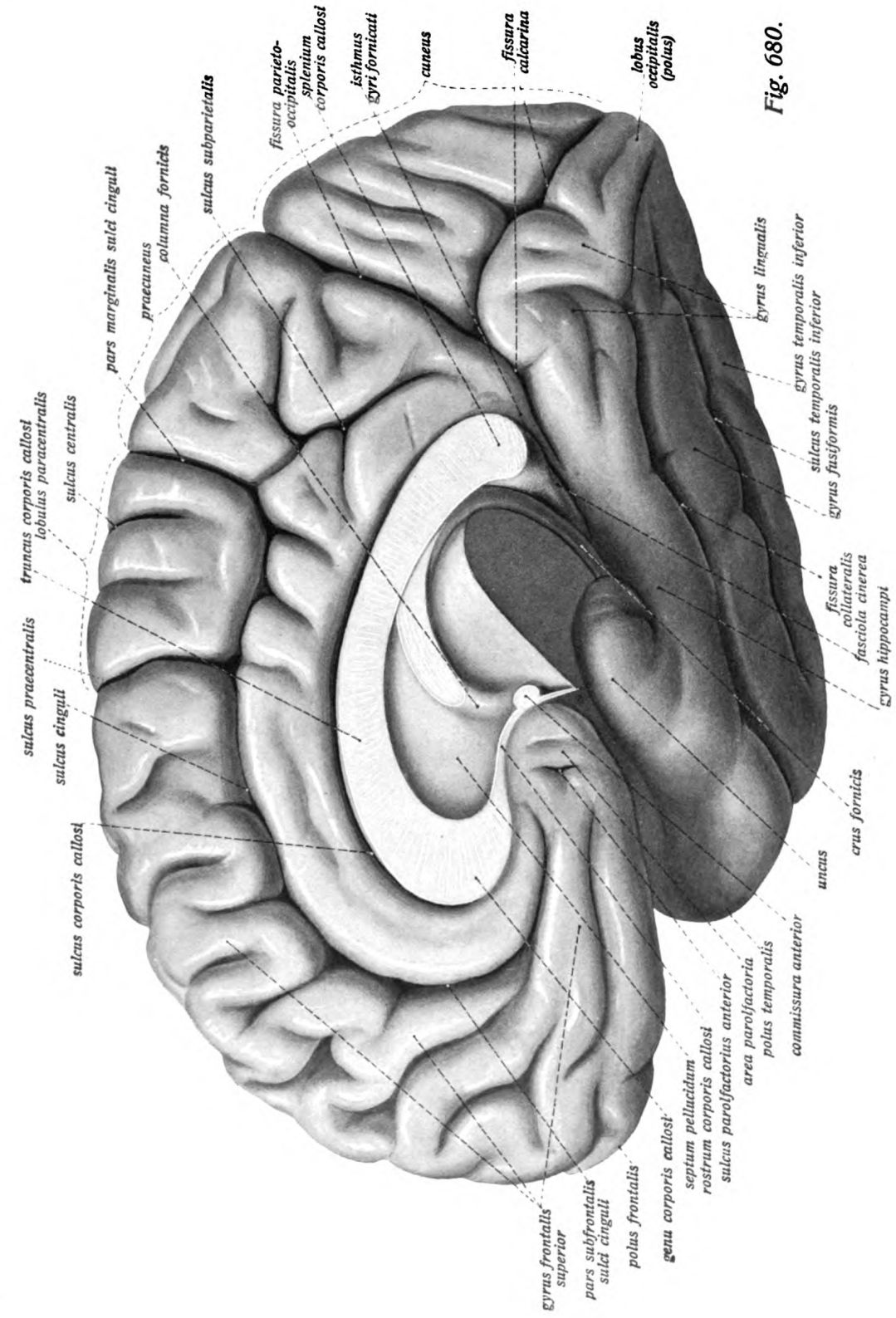
sulcus praecentralis
truncus corporis callosi
lobulus paracentralis
sulcus centralis
pars marginalis sulci cinguli
praecuneus
columna fornicis
sulcus subparietalis
fissura parieto-occipitalis
splenium corporis callosi
isthmus gyri fornicati
cuneus
fissura calcarina
lobus occipitalis (polus)
sulcus cinguli
sulcus corporis callosi
gyrus lingualis
gyrus temporalis inferior
sulcus temporalis inferior
gyrus fusiformis
fissura collateralis
fasciola cinerea
gyrus hippocampi
uncus
crus fornicis
commissura anterior
gyrus frontalis superior
pars subfrontalis sulci cinguli
polus frontalis
genu corporis callosi
septum pellucidum
rostrum corporis callosi
sulcus parolfactorius anterior
area parolfactoria
polus temporalis

Fig. 680.

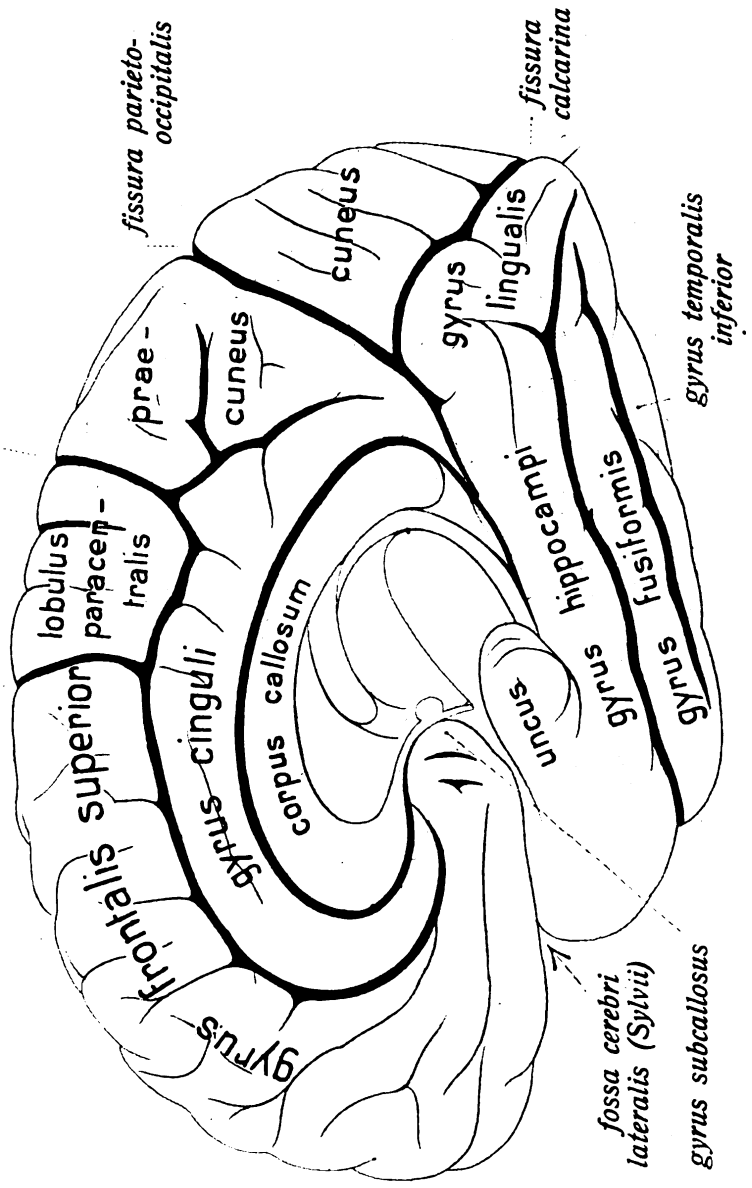

Fig. 681. Erklärung zu Fig. 680.

Fig. 680. Die Furchen und Windungen des Grosshirnmantels in der Ansicht von der medialen Seite. Das Gehirn ist in der Medianebene halbiert, der Hirnstamm mit dem Kleinhirn durch einen schräg durch den thalamus opticus gerichteten Schnitt entfernt.

Centralnervensystem.

Gehirn. (Forts.) Endhirn, *telencephalon.*

Fig. 682. Hirnmantel von der rechten Seite gesehen. Die Windungen der Insel sind durch Abtragung der sie bedeckenden Teile des Stirn-, Scheitel- und Schläfenlappens freigelegt.

Fig. 683. Das Gewölbe, fornix, in seiner natürlichen Lagerung, der ganzen Länge nach freigelegt. Das Gehirn ist in der Medianlinie halbiert, der Hirnstamm mit dem Kleinhirn durch einen schräg durch den thalamus geführten Schnitt entfernt; der gyrus hippocampi ist soweit abgetragen, dass fimbria und fascia dentata hippocampi sichtbar sind; pars tecta columnae fornicis und fasciculus thalamomamillaris sind nach Wegnahme der Seitenwand des dritten Ventrikels (hypothalamus) bis zum corpus mamillare hin freipräpariert. Ansicht von medial und unten.

Einteilung des Gehirns, *encephalon.*

Das Gehirn, encephalon, zerfällt seiner Entwicklung nach (s. ob. Fig. 672, 673) in Grosshirn, cerebrum, und Rautenhirn, rhombencephalon.

I. *Cerebrum* zerfällt in 1. Vorderhirn, *prosencephalon* (a) Endhirn, *telencephalon*
(b) Zwischenhirn, *diencephalon*
2. Mittelhirn, *mesencephalon.*

II. *Rhombencephalon* zerfällt in 1. *isthmus rhombencephali,*
2. Hinterhirn, *metencephalon,*
3. Nachhirn, *myelencephalon.*

Das Endhirn, *telencephalon*, bildet den grössten Teil des ganzen Gehirns und besteht aus dem Hirnmantel, *pallium*, einschliesslich *hippocampus* etc., dem *corpus striatum*, dem Riechhirn, *rhinencephalon*, dem Balken, *corpus callosum*, dem Gewölbe, *fornix*, dem *septum pellucidum.* Diese zusammen bilden die Grosshirnhemisphäre (hemisphaerium cerebri); ausserdem wird dazu die *pars optica hypothalami* gerechnet.

Das Zwischenhirn, *diencephalon*, besteht aus dem *thalamus* (opticus), dem *metathalamus*, dem *epithalamus* (zusammen *thalamencephalon* genannt) und der *pars mamillaris* hypothalami.

Das Mittelhirn, *mesencephalon*, umfasst die Hirnstiele, *pedunculi cerebri* und die Vierhügelplatte, *lamina quadrigemina.*

Der *isthmus rhombencephali* wird von den Bindearmen, *brachia conjunctiva*, gebildet.

Das Hinterhirn, *metencephalon*, entspricht der Brücke, *pons*, und dem Kleinhirn, *cerebellum.*

Das Nachhirn, *myelencephalon*, stellt das verlängerte Mark, *medulla oblongata*, dar.

Endhirn, *telencephalon.*

Hirnmantel, *pallium.* Hemisphaerium.

Beide Hemisphären werden durch die *fissura longitudinalis cerebri* und die Hirnsichel voneinander getrennt. Sie kehren sich ihre abgeplatteten *facies mediales* zu.

Jede Grosshirnhemisphäre zerfällt in vier Lappen, in Stirnlappen, *lobus frontalis*, Scheitellappen, lobus parietalis, Schläfenlappen, lobus temporalis, Hinterhauptslappen, lobus occipitalis. Fig. 675—681.

Der Stirnlappen nimmt den vordern Teil der Grosshirnhemisphäre ein, bildet den *polus frontalis* und grenzt sich durch den vordern Teil der Sylvi'schen Spalte, *fissura cerebri lateralis*, vom Schläfenlappen, durch den *sulcus praecentralis* vom Scheitellappen, durch den *sulcus cinguli* vom gyrus cinguli, durch den *sulcus parolfactorius anterior* von der area parolfactoria ab. Fig. 674—682.

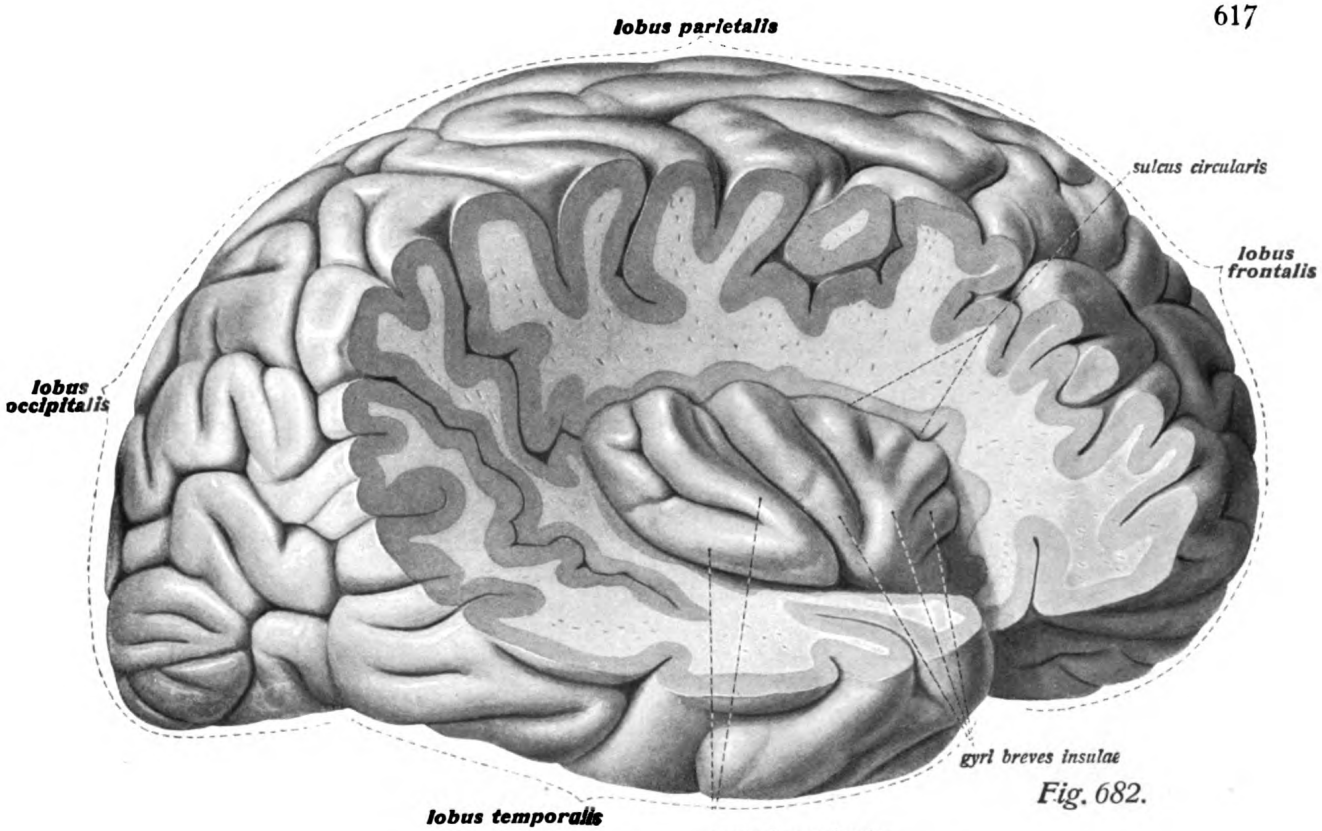

Fig. 682.

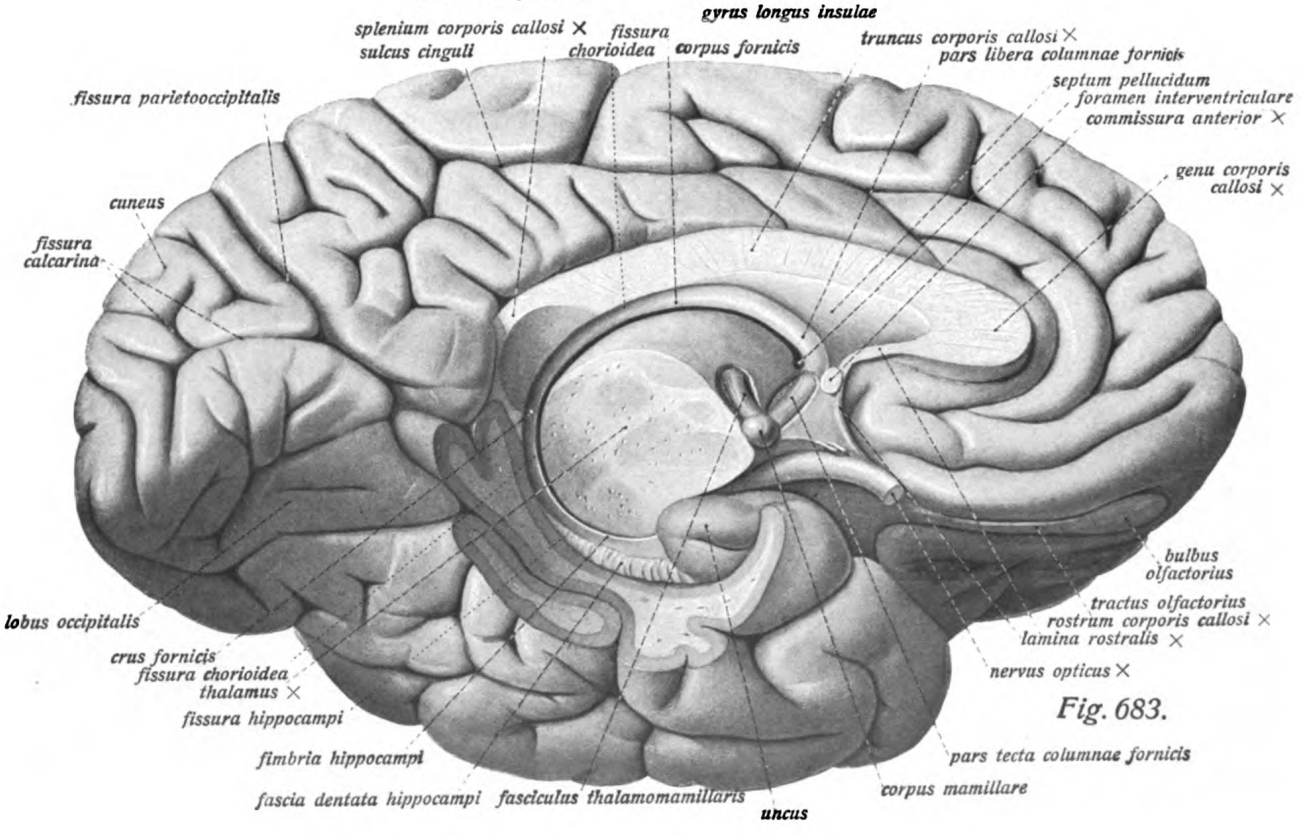

Fig. 683.

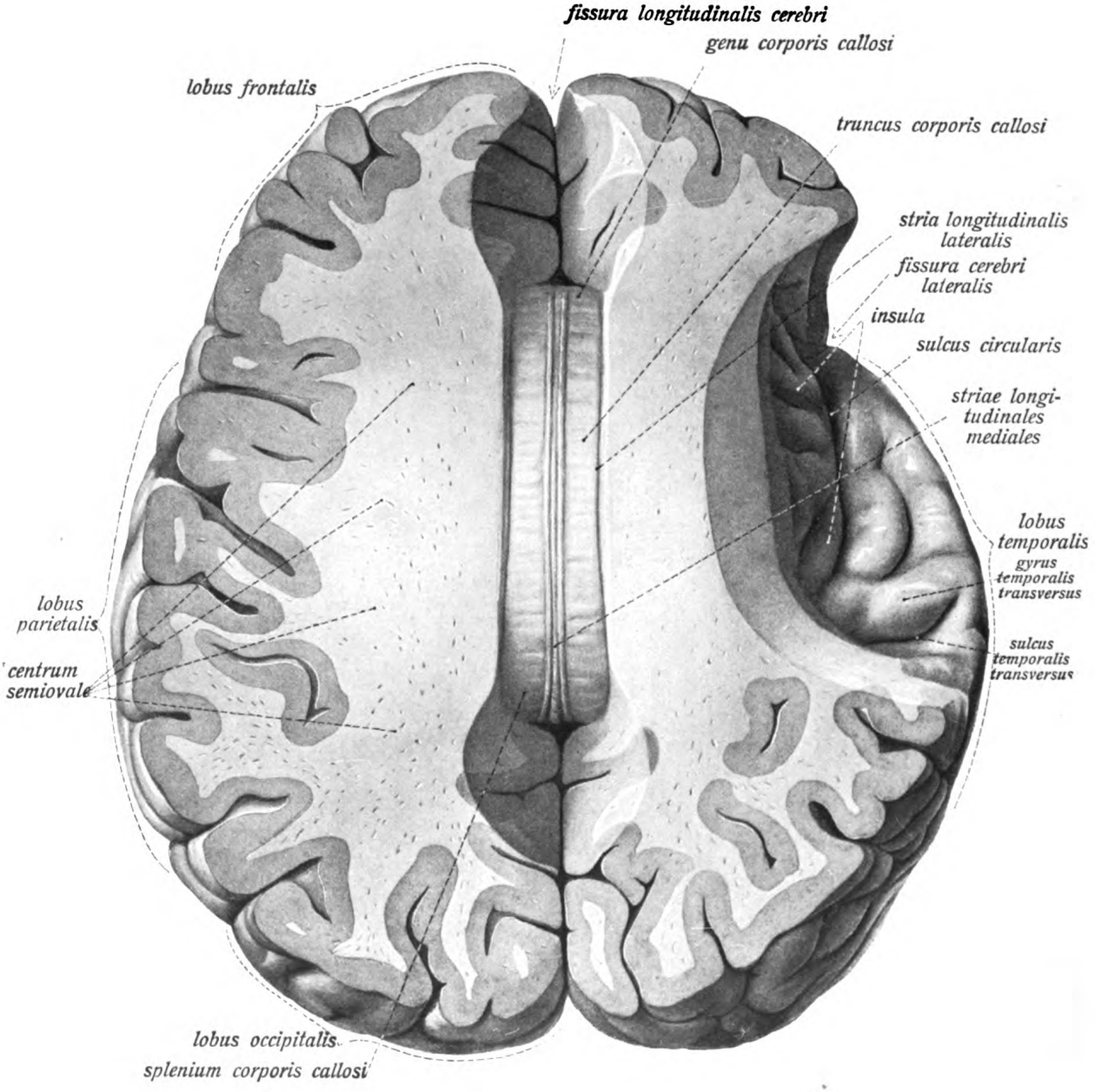
fissura longitudinalis cerebri
genu corporis callosi
lobus frontalis
truncus corporis callosi
stria longitudinalis lateralis
fissura cerebri lateralis
insula
sulcus circularis
striae longitudinales mediales
lobus temporalis
gyrus temporalis transversus
sulcus temporalis transversus
lobus parietalis
centrum semiovale
lobus occipitalis
splenium corporis callosi

Fig. 684.

Centralnervensystem.

Gehirn. (Forts.) Endhirn, *telencephalon.* (Forts.)

Fig. 684. Der Balken, *corpus callosum*, in der Ansicht von oben.

Die Grosshirnhemisphären sind bis auf die Höhe des centrum semiovale abgetragen, rechts ist die Insel freigelegt; vorn und hinten ist etwas Hirnsubstanz weggenommen, um Balkenknie und Balkensplenium zu zeigen.

Der **Stirnlappen,** *lobus frontalis,* besteht aus den *gyri orbitales*, dem *gyrus rectus*, dem *gyrus frontalis superior*, *gyrus frontalis medius* und *gyrus frontalis inferior.* Letzterer zerfällt durch den *ramus anterior horizontalis* und *r. anterior ascendens fissurae cerebri lateralis* in die *pars opercularis*, *pars triangularis* und *pars orbitalis.* Die trennenden Furchen heissen *sulci orbitales*, *sulcus olfactorius*, *sulcus frontalis superior*, *sulcus frontalis inferior.* Fig. 674, 682.

Der **Scheitellappen,** *lobus parietalis,* bildet den mittleren Teil der Grosshirnhemisphäre und grenzt sich durch den *ramus posterior fissurae cerebri lateralis* gegen den Schläfenlappen, durch den *sulcus praecentralis* gegen den Stirnlappen, durch die *fissura parietooccipitalis* gegen den Hinterhauptslappen ab. Letztere Grenze fehlt an der konvexen Oberfläche der Hemisphäre. Die Hauptfurche des Scheitellappens ist der *sulcus centralis*, die Hauptwindungen die durch den *sulcus praecentralis* und den vordern Teil des *sulcus interparietalis* begrenzten *gyri centralis anterior* und *g. centralis posterior.* Beide verschmelzen auf der medialen Fläche der Hemisphäre zum *lobulus paracentralis*, durch die *pars marginalis sulci cinguli* vom *praecuneus* getrennt. Dieser wird durch die *fissura parietooccipitalis* vom Hinterhauptslappen, durch den *sulcus subparietalis* vom *gyrus cinguli* getrennt. Der auf der Konvexität hinter der hintern Centralwindung beginnende *sulcus interparietalis* trennt den *lobulus parietalis superior* vom *lobulus parietalis inferior.* Am hintern Ende der Sylvischen Spalte liegt der *gyrus supramarginalis*, am hintern Ende des *sulcus temporalis superior* der *gyrus angularis.* Fig. 674, 682. In der Tiefe der Sylvischen Spalte liegt vom Stirn-, Schläfen- und Scheitellappen (als *operculum*) bedeckt die Insel, *insula,* nach oben und seitlich durch den *sulcus circularis*, gegen die Hirnbasis durch den *limen insulae* begrenzt. Sie besteht aus dem *gyrus longus* und *gyri breves insulae.* Fig. 682, 684.

Der **Hinterhauptslappen,** *lobus occipitalis,* bildet den hintersten Teil und den *polus occipitalis* der Grosshirnhemisphäre. Er grenzt sich nur an der medialen Hemisphärenfläche durch die *fissura parietooccipitalis* vom Scheitellappen ab, sonst geht er in diesen, sowie in den Schläfenlappen ohne scharfe Grenze über. Er zeigt an der medialen Fläche die *fissura calcarina*, die mit der *fissura parietooccipitalis* den dreieckigen *cuneus* bildet. Unterhalb der fissura calcarina liegt, durch die *fissura collateralis* begrenzt, der *gyrus lingualis* auf der hier konkaven Fläche des Lappens, unterhalb dieses das hintere Ende des grösstenteils bereits dem Schläfenlappen angehörigen *gyrus fusiformis.* Auf der konvexen Oberfläche des Lappens teilt der *sulcus occipitalis transversus gyri* (und *sulci*) *occipitales superiores* von *gyri* (und *sulci*) *occipitales laterales.* Fig. 675—683.

Der **Schläfenlappen,** *lobus temporalis,* bildet den untern Abschnitt der Hemisphäre und den nach unten und vorn gerichteten *polus temporalis.* Er besteht an der Seitenfläche der Hemisphäre aus den drei parallelen *gyri temporales (superior, medius* und *inferior)*, durch die *sulci temporales superior* und *medius* getrennt. An der konkaven Unterfläche besteht der Schläfenlappen aus dem *gyrus hippocampi* mit dem *uncus* und dem *gyrus fusiformis*, der vom ersteren durch die *fissura collateralis*, vom gyrus temporalis inferior durch den *sulcus temporalis inferior* getrennt wird. Der *gyrus hippocampi* setzt sich hinter dem Balkengipfel durch den *isthmus gyri fornicati* in den unterhalb des Stirn- und Scheitellappens an der medialen Hemisphärenfläche gelegenen *gyrus cinguli* fort; beide zusammen führen den Namen *gyrus fornicatus.* Fig. 674—682.

Centralnervensystem.

Gehirn. (Forts.) Endhirn, *telencephalon.*

Fig. 685. Balken und linker Seitenventrikel in der Ansicht von oben und etwas von links.
Präparation ähnlich wie bei Fig. 684; nur ist ausserdem das Dach des linken Seitenventrikels entfernt.

Der Balken, *corpus callosum.*

Der Balken ist eine grosse breite platte Markmasse, welche als Commissur beide Hemisphären verbindet und in der Tiefe der fissura longitudinalis cerebri gelegen ist. Man unterscheidet den Hauptabschnitt als *truncus corporis callosi*, das hintere verdickte blinde Ende, das bis über die Vierhügelplatte ragt und die quere Hirnspalte nach oben begrenzt als *splenium corporis callosi*, das vordere umgebogene Ende als *genu corporis callosi*. Von diesem stark nach vorn und unten gerichteten Abschnitt des Balkens geht eine zugeschärfte nach unten und hinten gerichtete Platte aus, das *rostrum corporis callosi*, welches gegen die commissura anterior zieht und von hier aus sich als *lamina rostralis* bis gegen die lamina terminalis des dritten Ventrikels erstreckt. Der Balken besteht aus Querfasern, *striae transversae*, welche die Balkenstrahlungen andeuten. Auf seiner Oberfläche liegt eine dünne Lage grauer Substanz, die sich dicht neben der Mittellinie zu den *striae longitudinales mediales*, seitlich den *striae laterales* verdickt. Unter dem Balken liegt im vordern Abschnitt (zwischen truncus und genu) das septum pellucidum, weiter hinten die Gewölbe, fornices. Fig. 684, 685, 689.

Das Gewölbe, *fornix.*

Das Gewölbe ist ein langer stark gebogener, im hintern Teil stark abgeplatteter Faserzug, dessen vorderer Teil als Gewölbesäule, *columna fornicis*, dessen mittlerer Teil als Gewölbekörper, *corpus fornicis*, dessen hinterer Teil als Gewölbeschenkel, *crus fornicis*, bezeichnet wird. Die columna fornicis beschreibt einen nach oben und vorn konvexen Bogen und zerfällt in die *pars tecta* und *pars libera columnae fornicis*. Erstere liegt in der medialen Wand des thalamus verborgen und läuft vom Boden des dritten Ventrikels (vom corpus mamillare) bis zur Vorderfläche der commissura anterior. Hier verlässt der fornix die Substanz des thalamus und läuft als pars libera mit dem vordern Ende des thalamus das halbmondförmige *foramen interventriculare* bildend, stark konvergierend gegen die Unterfläche des Balkenstammes, von dem er vorher durch das septum pellucidum getrennt war. Hier vereinigen sich die columnae fornicis zu dem an der Unterfläche des Balkens angewachsenen *corpus fornicis*, um sich bald wieder in zwei oben abgeplattete Stränge zu sondern, welche auf der tela chorioidea ventriculi tertii aufliegen und mit dem Adergeflecht des Seitenventrikels (an dessen medialer Seite im Bereiche der pars centralis und des cornu inferius gelegen) durch die *taenia fornicis* verbunden sind. Unter dem hintern Teil des Balkens platten sich die Gewölbe stark ab und laufen stark divergierend als *crura fornicis* nach unten und lateralwärts mit dem Adergeflecht in das Unterhorn des Seitenventrikels, um jederseits die *fimbria hippocampi* zu bilden. Fig. 683, 685, 686, 688, 689, 695, 699, 700.

septum pellucidum

liegt zwischen Balken und columna fornicis, an beide fest angewachsen, und scheidet, aus zwei grauen *laminae septi pellucidi* mit einer dazwischen gelegenen *cavum septi pellucidi* bestehend, die cornua anteriora beider Seitenventrikel. Fig. 685—689, 691, 695.

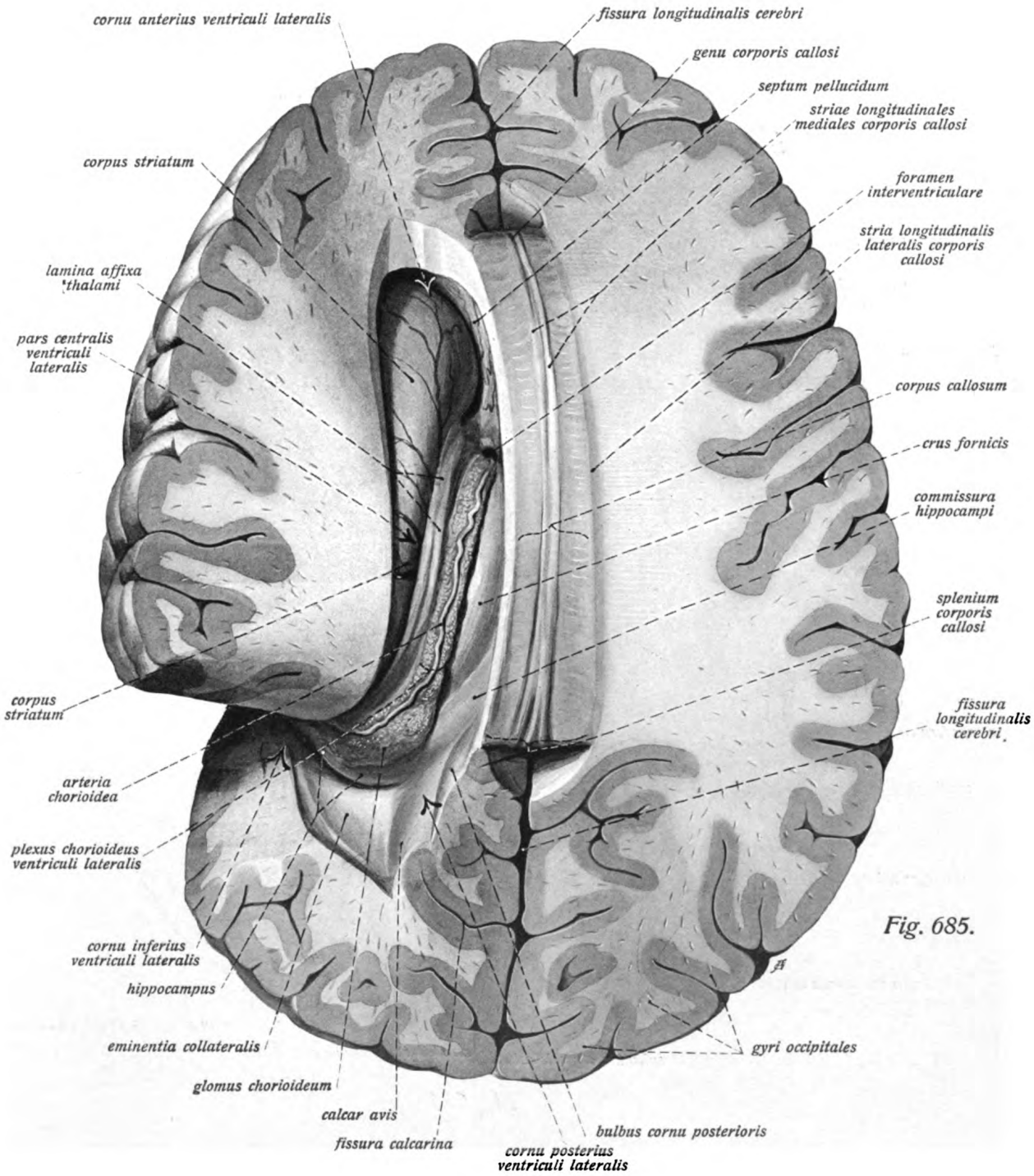
cornu anterius ventriculi lateralis
fissura longitudinalis cerebri
genu corporis callosi
septum pellucidum
striae longitudinales mediales corporis callosi
corpus striatum
foramen interventriculare
stria longitudinalis lateralis corporis callosi
lamina affixa thalami
pars centralis ventriculi lateralis
corpus callosum
crus fornicis
commissura hippocampi
splenium corporis callosi
corpus striatum
fissura longitudinalis cerebri
arteria chorioidea
plexus chorioideus ventriculi lateralis
cornu inferius ventriculi lateralis
hippocampus
eminentia collateralis
gyri occipitales
glomus chorioideum
calcar avis
fissura calcarina
bulbus cornu posterioris
cornu posterius ventriculi lateralis

Fig. 685.

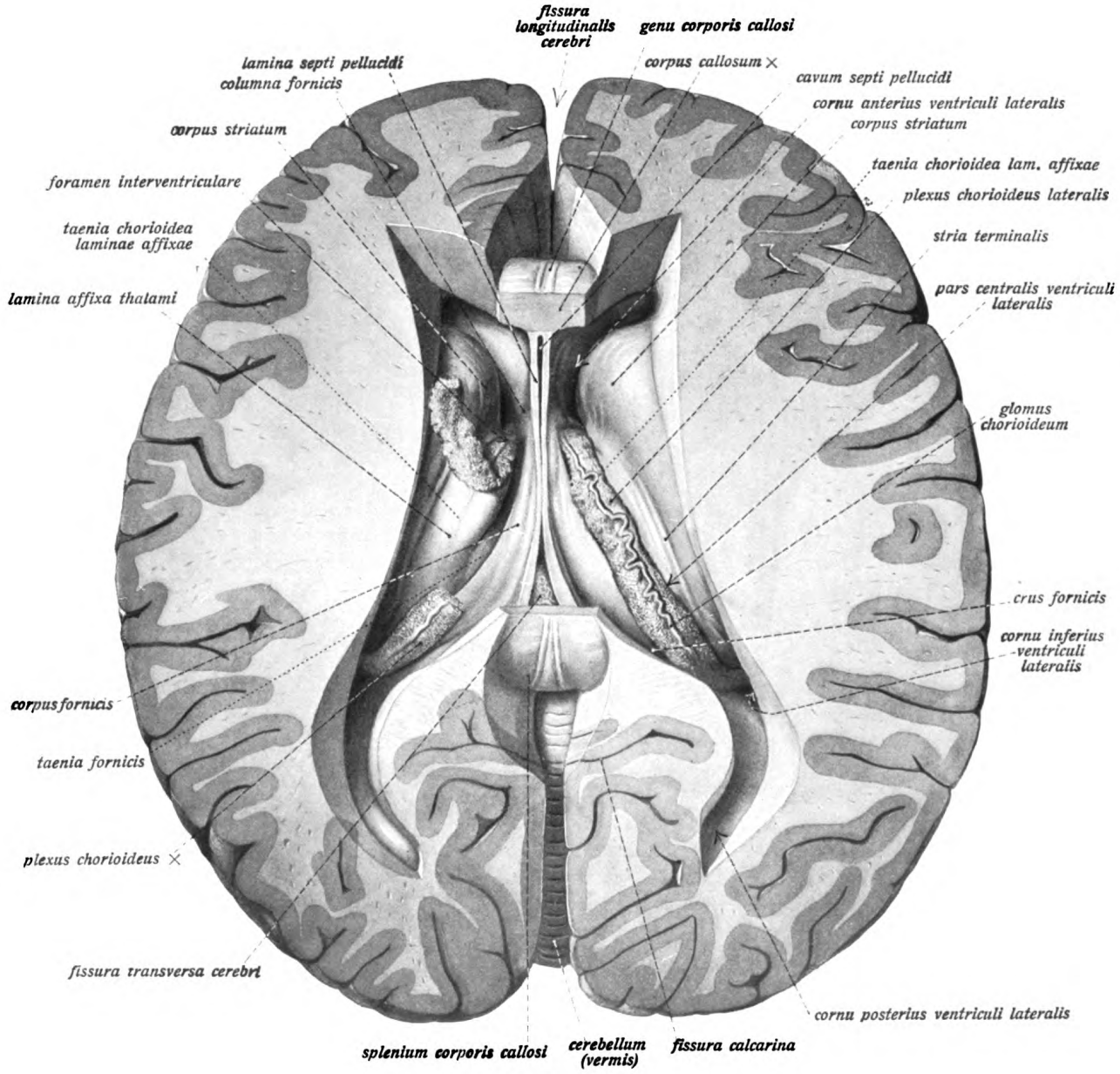
fissura longitudinalis cerebri
genu corporis callosi
lamina septi pellucidi
columna fornicis
corpus callosum
cavum septi pellucidi
cornu anterius ventriculi lateralis
corpus striatum
corpus striatum
taenia chorioidea lam. affixae
foramen interventriculare
plexus chorioideus lateralis
taenia chorioidea
laminae affixae
stria terminalis
lamina affixa thalami
pars centralis ventriculi lateralis
glomus chorioideum
crus fornicis
cornu inferius ventriculi lateralis
corpus fornicis
taenia fornicis
plexus chorioideus
fissura transversa cerebri
cornu posterius ventriculi lateralis
splenium corporis callosi
cerebellum (vermis)
fissura calcarina

Fig. 686.

Centralnervensystem.

Gehirn. (Forts.) Endhirn, *telencephalon.*

Fig. 686. Die beiden Seitenventrikel, die Gewölbe und das septum pellucidum nach teilweiser Abtragung des Balkens in der Ansicht von oben.

Präparation wie in Fig. 684. Nur ist etwas mehr Gehirnsubstanz abgetragen und das Mittelstück des Balkens entfernt. Links ist das Adergeflecht durchschnitten und zurückgeklappt.

Riechhirn, *rhinencephalon,*

ist beim Menschen rudimentär. Sein peripherer Abschnitt zerfällt in die *pars anterior* und pars posterior. Erstere besteht aus dem *tractus olfactorius,* der im sulcus olfactorius des Stirnlappens gelegen, an seinem vordern Ende zum bulbus olfactorius anschwillt. Der tractus olfactorius entspringt aus dem am vordern Ende der substantia perforata gelegenen *trigonum olfactorium,* aus welchem der tractus mittels dreier weisser Streifen hervorgeht, den *striae olfactoriae: medialis, intermedia, lateralis.* Fig. 692.

Ausserdem gehört zur pars anterior rhinencephali die an der medialen Fläche der Hemisphäre unter dem Balkenknie gelegene *area parolfactoria,* durch den *sulcus parolfactorius anterior* von der ersten Stirnwindung, durch den *sulcus parolfactorius posterior* vom gyrus subcallosus getrennt. Fig. 671, 695.

Die *pars posterior rhinencephali* besteht aus dem *gyrus subcallosus,* Fig. 671, 695, einer rudimentären, an der Oberfläche weissen Hirnwindung vor dem Balkenschnabel, aus der substantia perforata anterior, Fig. 671, dem *limen insulae,* Fig. 692, und der von ihr ausgehenden *stria olfactoria lateralis.* Fig. 692.

Seitenventrikel, *ventriculus lateralis.*

Der Seitenventrikel liegt in der Tiefe jeder Grosshirnhemisphäre und erstreckt sich als enger Hohlraum in alle vier Lappen. Der mittlere unter dem Balken und zur Seite des corpus striatum im Scheitellappen gelegene Teil heisst *pars centralis,* die von ihm ausgehenden blind endenden Ausbuchtungen, die sich in die übrigen drei Lappen erstrecken, werden als Hörner, *cornua,* bezeichnet. Fig. 687—691.

Die *pars centralis ventriculi lateralis* liegt dicht unter dem Balken medial von einer keulenförmigen Anschwellung, dem Streifenhügel, *corpus striatum,* der ihre laterale Wand bildet, während der Boden der lamina affixa thalami gebildet wird. Zwischen beiden läuft ein erhabener, meist bläulich schimmernder Streifen, die *stria terminalis,* von feinen Faserzügen und einer Vene, der vena terminalis (s. ob. p. 603) gebildet. Vorn grenzt die pars centralis, da wo sie in das Vorderhorn übergeht, an die pars libera *columnae fornicis* und kommuniziert durch das *foramen interventriculare* mit dem dritten Ventrikel. An der medialen Wand liegt das Gewölbe, *fornix* (s. ob. p. 620). Ferner liegt in der pars centralis das Adergeflecht des Seitenventrikels (s. u. p. 627). Fig. 687—689, 691, 700.

Das *cornu anterius* erstreckt sich von der pars centralis aus nach vorn in den Stirnlappen, wo es blind endet. Es ist relativ weit, wird vom vordern Teil des Balkens bedeckt, vom Balkenknie nach vorn abgeschlossen, medial vom *septum pellucidum,* lateral von der durch das *caput nuclei caudati* bedingten Anschwellung des *corpus striatum* begrenzt. Fig. 687—689, 691, 692, 701, 712, 713.

Centralnervensystem.

Gehirn. (Forts.) Vorderhirn, *prosencephalon.* (Forts.)

Fig. 687. Die beiden Seitenventrikel und der dritte Ventrikel in der Ansicht von oben.

Vom Balken ist truncus und splenium, von dem Gewölbe der Körper, ferner die tela chorioidea ventriculi III entfernt. Die Hemisphären sind etwas unterhalb der Balkenhöhe horizontal durchschnitten, der linke Schläfenlappen bis zur Spitze des Unterhorns hin ausgehöhlt, im foramen interventriculare steckt eine Sonde.

Das *cornu posterius* erstreckt sich als ziemlich kurzer, dreieckiger Fortsatz vom hinteren Teil der pars centralis in den Hinterhauptslappen, wo es näher der medialen als der lateralen Fläche des Lappens gelegen ist und zugespitzt ein beträchtliches Stück vor dem polus occipitalis endet. Sein Dach bildet die hintere Balkenstrahlung *radiatio corporis callosi occipitalis*, sowie (mehr lateral) eine ebenfalls zur Balkenstrahlung gehörige Faserschicht, das *tapetum*. An seiner medialen Wand findet sich eine ziemlich starke, weisse, abgerundete Erhebung, welche der fissura calcarina entspricht, der *calcar avis*. Oberhalb dieses bildet sich oft eine ebenfalls weisse Erhebung, *bulbus cornu posterioris*. In das Unterhorn geht das Hinterhorn ohne scharfe Grenze über, so dass die in diesem gelegenen Bildungen auch vom Hinterhorn aus sichtbar werden. Fig. 687—691.

Das *cornu inferius* liegt im Schläfenlappen und zwar nahe der medialen Wand und stellt einen lateralwärts konvexen, hornartigen Abschnitt des Seitenventrikels dar, dessen mediale Wand teilweise nur vom Ependymepithel gebildet wird. Dieses wird in Gestalt des plexus choroideus lateralis (s. u. p. 627) durch die weiche Hirnhaut in den Ventrikelraum vorgestülpt (nach Entfernung des Adergeflechtes entsteht infolgedessen hier eine Spalte, durch die der Seitenventrikel mit der queren Hirnspalte kommuniziert). Das Unterhorn geht einerseits in den hintern untern Abschnitt der pars centralis, andrerseits in das Hinterhorn über. Die laterale und obere Wand besitzt die gleiche Begrenzung wie das Hinterhorn (Balkenstrahlung und tapetum), die untere Wand wird von einer flachen Erhebung gebildet, *trigonum collaterale*, die sich bis in das Hinterhorn (zwischen calcar avis und hippocampus) erstreckt und gelegentlich einen stärker konvexen Längswulst trägt, die *eminentia collateralis* (durch die gleichnamige Furche bedingt).

Die hauptsächlichste Bildung des Unterhorns liegt an der medialen Wand in Gestalt eines weisslichen gekrümmten Wulstes, des *hippocampus*. Er beginnt am Uebergang der pars centralis in das cornu posterius flach und erstreckt sich, allmählich breiter und dicker werdend, bis zum vorderen Ende des Unterhorns, wo er in den *uncus gyri hippocampi* übergeht. Hier, wo er seine stärkste Anschwellung zeigt, besitzt er durch leichte Einkerbungen bedingte Hervorragungen, *digitationes hippocampi* genannt. Die oberen medialen Enden beider hippocampi sind durch die quere unter dem Balken und den Gewölbeschenkeln verlaufende *commissura hippocampi* verbunden. An der medialen konkaven Seite des hippocampus befestigt sich die Fortsetzung des crus fornicis in Gestalt eines gegen die Spitze des Unterhorns an Dicke abnehmenden Faserstreifens, der *fimbria hippocampi*, welche mit ihren Faserzügen die weisse Oberfläche des hippocampus bildet. Von ihr bedeckt und zwischen ihr und dem gyrus hippocampi liegt ein grauer, vielfach eingekerbter Streifen, der, wie der grösste Teil der fimbria selbst, bereits ausserhalb des Seitenventrikels gelegen ist, die *fascia dentata hippocampi*, in welche die vom Balkengipfel kommende *fasciola cinerea* (Fig. 680) übergeht. An den medialen Seiten des Daches des Unterhorns liegt auch die *cauda nuclei caudati* (s. u.). Fig. 688—691, 694, 701.

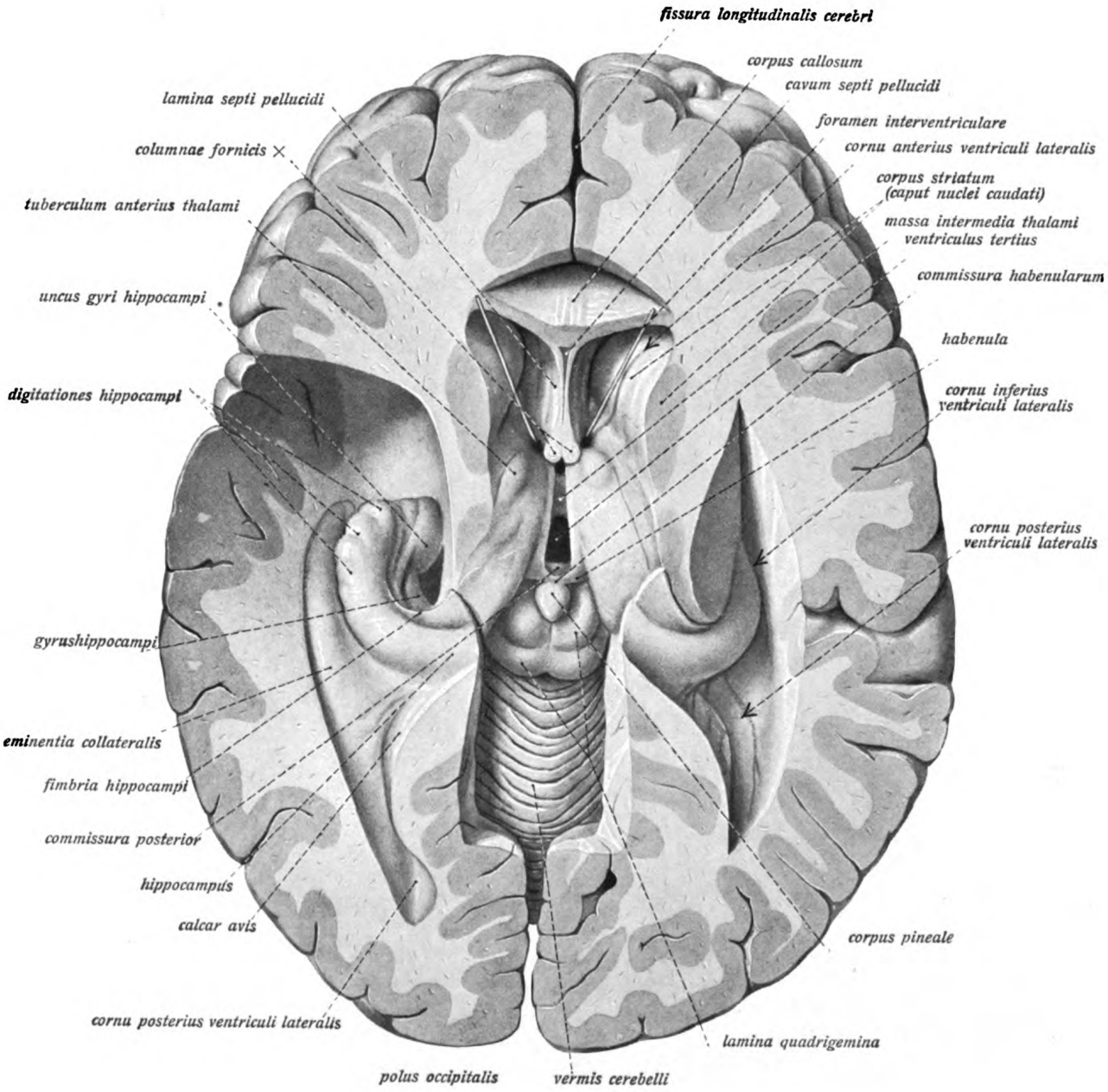
fissura longitudinalis cerebri
corpus callosum
cavum septi pellucidi
lamina septi pellucidi
foramen interventriculare
columnae fornicis
cornu anterius ventriculi lateralis
corpus striatum
(caput nuclei caudati)
tuberculum anterius thalami
massa intermedia thalami
ventriculus tertius
commissura habenularum
uncus gyri hippocampi
habenula
digitationes hippocampi
cornu inferius
ventriculi lateralis
cornu posterius
ventriculi lateralis
gyrushippocampi
eminentia collateralis
fimbria hippocampi
commissura posterior
hippocampus
calcar avis
corpus pineale
cornu posterius ventriculi lateralis
lamina quadrigemina
polus occipitalis
vermis cerebelli

Fig. 687.

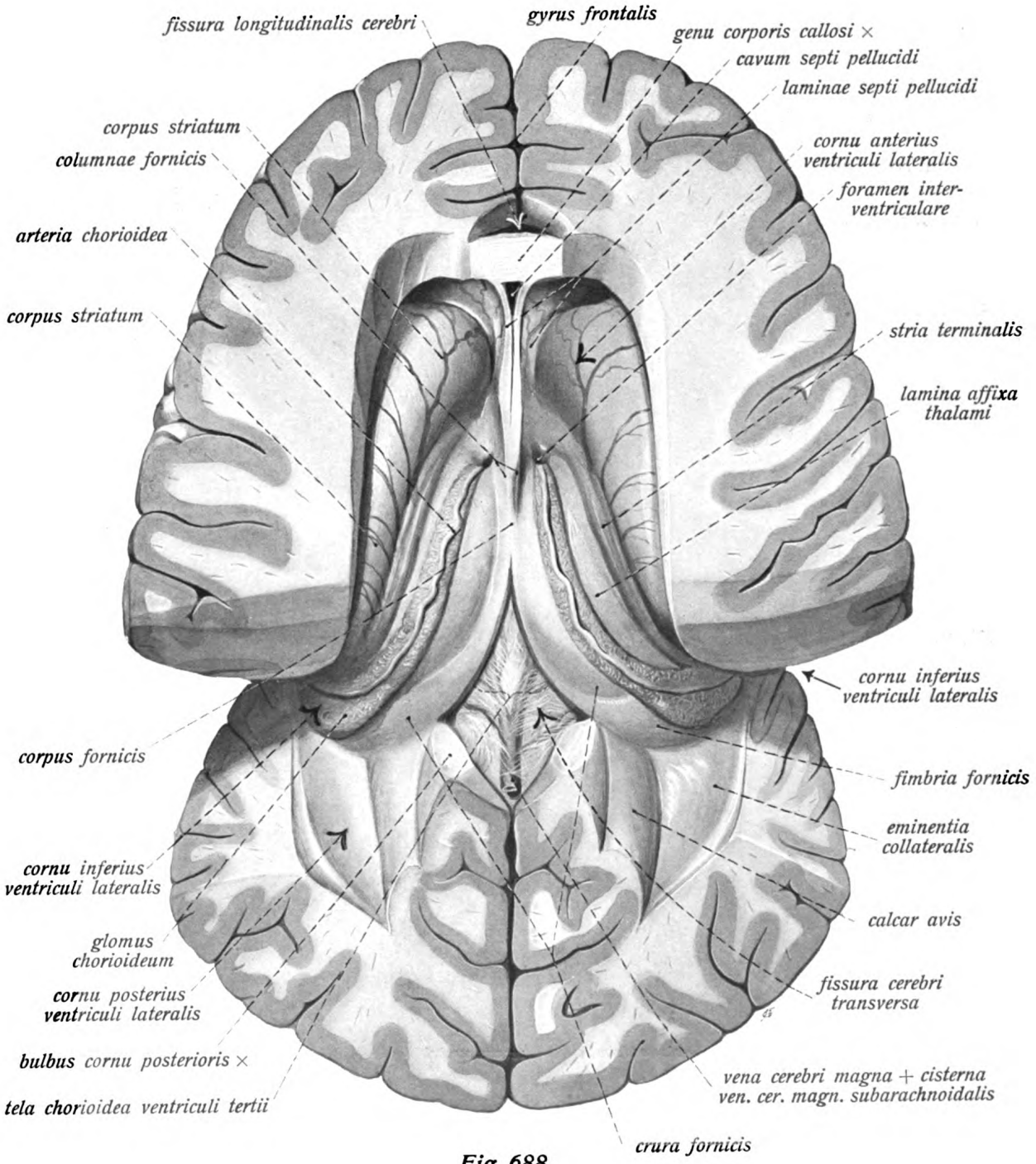
fissura longitudinalis cerebri
gyrus frontalis
genu corporis callosi ×
cavum septi pellucidi
laminae septi pellucidi
corpus striatum
columnae fornicis
cornu anterius ventriculi lateralis
foramen interventriculare
arteria chorioidea
corpus striatum
stria terminalis
lamina affixa thalami
cornu inferius ventriculi lateralis
corpus fornicis
fimbria fornicis
eminentia collateralis
cornu inferius ventriculi lateralis
calcar avis
glomus chorioideum
cornu posterius ventriculi lateralis
fissura cerebri transversa
bulbus cornu posterioris ×
vena cerebri magna + cisterna ven. cer. magn. subarachnoidalis
tela chorioidea ventriculi tertii
crura fornicis

Fig. 688.

Centralnervensystem. Gehirn. (Forts.)

Fig. 688. Seitenventrikel des Grosshirns von oben her eröffnet, Gewölbe und quere Hirnspalte. Präparation ähnlich wie bei Fig. 686; nur ist jederseits noch das Unterhorn des Seitenventrikels eröffnet; ferner das splenium des Balkens weggenommen.

Adergeflecht des Seitenventrikels, *plexus chorioideus lateralis,*

liegt in Gestalt einer unregelmässig strangförmigen gekrausten Bildung im Seitenventrikel jeder Grosshirnhemisphäre locker am Boden des Ventrikels befestigt und besteht aus einer gefässreichen Vorwölbung der weichen Hirnhaut, welche vom Ventrikelepithel, *lamina chorioidea epithelialis*, überzogen ist. Das Adergeflecht des Seitenventrikels beginnt am foramen interventriculare, wo es mit dem des dritten Ventrikels zusammenhängt, und erstreckt sich durch die pars centralis und das cornu inferius des Seitenventrikels. An der Stelle der Grenze beider Abteilungen bildet es meist eine starke Anschwellung, *glomus chorioideum*. Während der in der pars centralis gelegene Abschnitt des Adergeflechtes mit dem Seitenrand der tela chorioidea ventriculi tertii (s. u. p. 628) zusammenhängt, dringt der im Unterhorn gelegene Abschnitt durch die neben dem hippocampus gelegene Spalte des cornu inferius (s. ob. p. 624) in den Seitenventrikel ein und mit ihm die im Adergeflecht stark geschlängelt verlaufende *art. chorioidea* (s. ob. p. 603), während die entsprechende *vena chorioidea* in der Gegend des foramen interventriculare mit der vena terminalis zur vena cerebri interna zusammenfliesst (s. ob. p. 603). Das Adergeflecht des Seitenventrikels liegt an der lateralen Seite des fornix, mit diesem verwachsen, und heftet sich an die dem thalamus aufliegende *lamina affixa* (s. u. p. 628) an, in die die lamina epithelialis unmittelbar übergeht, die (nach Ablösung des Adergeflechts entstehende) *taenia chorioidea* erzeugend. Im Unterhorn heftet sich das Adergeflecht unmittelbar an die taenia fimbriae. Fig. 688, 689. 700.

Die grossen Ganglien des Endhirns, *corpus striatum (nucleus caudatus, nucleus lentiformis), claustrum* und *nucleus amygdalae.*

Ausser der grauen Rinde enthält jede Grosshirnhemisphäre vier Ansammlungen grauer Substanz in Gestalt von Ganglien, die bis auf den Schwanzkern von der Substanz der Hemisphäre ringsum umschlossen liegen. Von diesen werden die in ihrem vordern Bereiche zusammenhängenden Bildungen des Schweif- und Linsenkerns als Streifenhügel, *corpus striatum*, bezeichnet. Es sind:

1. Der Schwanzkern, *nucleus caudatus*, bildet den medialen oberen Abschnitt des Streifenhügels, *corpus striatum*, der sich gegen den Hohlraum des Seitenventrikels vorwölbt, und besitzt keulenförmige Gestalt. Sein vorderes, angeschwollenes Ende wird als *caput nuclei caudati*, sein nach hinten und unten umgebogenes, zuletzt stark verdünntes Ende als *cauda nuclei caudati* bezeichnet. Wie das ganze corpus striatum liegt auch der nucleus caudatus lateral neben dem thalamus, mit seinem caput ihn nach vorn überragend, mit dem Ende der cauda um seinen hinteren Abschnitt nach unten umbiegend. Zwischen thalamus und nucleus caudatus läuft die *stria terminalis*, ein weisser Faserzug, der im vorderen Abschnitt die vena terminalis enthält (s. a. ob. p. 603), während er neben dem hinteren Teil der cauda nur aus Nervenfasern besteht. Vom Linsenkern trennt den nucleus caudatus im grössten Teile seiner Ausdehnung die innere Kapsel. Fig. 700, 708, 709, 712—717.

Der Linsenkern, *nucleus lentiformis*, der laterale untere Abschnitt des corpus striatum ist ein keilförmiges, auf dem Frontal- wie Horizontalschnitt dreieckig erscheinendes grosses Ganglion, das im untern Abschnitt der Grosshirnhemisphäre lateral vom nucleus caudatus und thalamus gelegen ist. Der Linsenkern besteht aus drei durch Markblättchen getrennten Abteilungen, einer lateralen dunkelgrauen, dem *putamen*, und zwei kleineren hellen, dem *globus pallidus*. Die leicht konvexe laterale Seite des putamen grenzt sich durch die äussere Kapsel, *capsula externa*, einem schmalen weissen Faserzug, vom benachbarten claustrum ab, die nach vorn und medial gerichtete Fläche des Linsenkerns grenzt sich durch den vordern Schenkel der inneren Kapsel vom nucleus caudatus, die nach hinten und medial stehende Fläche durch den hintern Schenkel der inneren Kapsel, *capsula interna*, vom thalamus ab. An seinem vordern Ende hängt der Linsenkern teilweise mit dem caput nuclei caudati zusammen. Fig. 700, 701, 712—717.

Die Vormauer, *claustrum*, ist eine schmale Scheibe grauer Substanz, die, fast senkrecht gelegen, durch die äussere Kapsel vom putamen nuclei lentiformis getrennt wird und anderseits den Windungen der Insel dicht anliegt, nur durch eine schmale Markmasse von diesen getrennt. Fig. 715—719.

Der Mandelkern, *nucleus amygdalae*, liegt als ein unregelmässig rundlicher Körper in der weissen Substanz des vordern Endes des Schläfenlappens und unterhalb des Linsenkerns, mit der grauen Rinde des gyrus hippocampi zusammenhängend. Fig. 713.

Das Zwischenhirn, diencephalon.

Der dritte Ventrikel, *ventriculus tertius*, stellt eine unpaare, im wesentlichen zwischen beiden thalami gelegene, schmale Höhlung dar. Ihr Dach wird nur von einem Epithelblatt gebildet, welches auf der Unterfläche der *tela chorioidea ventriculi tertii* aufliegt. Diese stellt eine dreiseitige, in der queren Hirnspalte unterhalb des corpus und der crura fornicis gelegene, doppelte Platte der pia mater dar (s. a. ob. p. 620) und sendet den meist paarigen kurzen *plexus chorioideus ventriculi tertii* aus. (Fig. 689, 700.) Die Vorderwand des dritten Ventrikels bilden die *columnae fornicis*, die *commissura anterior*, die *lamina rostralis* des Balkens und die *lamina terminalis*, den Boden das *chiasma opticum*, das *tuber cinereum*, die *corpora mamillaria* und die *substantia perforata posterior*. Hinter diesen geht der dritte Ventrikel in Gestalt des *aditus ad aquaeductum* allmählich in den Hohlraum des Mittelhirns über. Die hintere Begrenzung des dritten Ventrikels bilden das *corpus pineale*, die *commissura posterior* und das vordere Ende der *lamina quadrigemina*. Da der dritte Ventrikel nur ein schmaler Spaltraum ist, besitzt er grössere Flächen nur in Gestalt seiner hauptsächlich von thalamus gebildeten lateralen Seiten, wobei der *sulcus hypothalamicus* die Grenze von thalamus und hypothalamus andeutet. Der dritte Ventrikel besitzt 3 Ausbuchtungen, zwei im Gebiete des hypothalamus, eine im Bereiche des epithalamus. Die beiden ersteren werden durch das keilförmig in den Boden des Ventrikels vorspringende chiasma opticum voneinander getrennt. Vor dem chiasma, zwischen ihm und der lamina terminalis liegt der *recessus opticus* (mit seinen Begrenzungen als pars optica hypothalami noch zum telencephalon gerechnet), hinter dem chiasma der etwas weitere, genau unter der commissura anterior gelegene, *recessus infundibuli*, der sich bis in den Stiel der Hypophyse erstreckt. Die Ausbuchtung des Ventrikels, welche sich in das corpus pineale des epithalamus erstreckt, heisst *recessus pinealis*. Unterhalb des recessus pinealis buchtet sich ein beide Hemisphären verbindender Faserzug in den Ventrikelraum vor, *commissura posterior* genannt. Durch das unterhalb der columna fornicis, zwischen ihr und dem vordern Ende des thalamus gelegene *foramen interventriculare* hängt der dritte Ventrikel jederseits mit dem Seitenventrikel zusammen. Fig. 671, 687, 691, 695, 699, 700.

Der Sehhügel, *thalamus*, ist ein länglicher, ungefähr eiförmiger Körper, der seine abgerundete Spitze nach vorn kehrt. Am vordern Ende findet sich eine kleine rundliche Anschwellung der obern Fläche, *tuberculum anterius thalami*, am hintern Ende eine starke Verdickung, welche den metathalamus und die seitliche Fläche des Mittelhirns überragt, *pulvinar thalami*. Die konvexe obere Fläche des thalamus liegt zum Teil von pia mater bedeckt frei und zum Teil bildet sie einen Abschnitt des Bodens des Seitenventrikels. Sie ist von einer Schicht weisser Substanz, *stratum zonale*, überzogen. Auf ihr ist die *lamina affixa*, ursprünglich ein Teil der medialen Wand des telencephalon, angewachsen. Diese geht in Gestalt der taenia chorioidea in die lamina chorioidea epithelialis des Adergeflechtes des Seitenventrikels über.

Die mediale Wand des thalamus ist leicht konkav und bildet den grössten Teil der lateralen Wand des dritten Ventrikels. Sie ist grau, steht nahezu sagittal und reicht nach abwärts bis zum sulcus hypothalamicus. Mit der entsprechenden Fläche des thalamus der andern Seite ist sie durch eine sehr variable weiche graue Masse verlötet, welche den schmalen Hohlraum des dritten Ventrikels durchsetzt, *massa intermedia thalami*. Die Grenze zwischen oberer und medialer Fläche des thalamus bildet ein weisser Markstreifen, *stria medullaris*, der sich nach hinten in das trigonum habenulae fortsetzt und auch in die epitheliale Deckschicht des (dritten) Ventrikels übergeht. Die nach Wegnahme dieser entstehende Rissstelle der stria medullaris heisst *taenia thalami*. Die hintere Fläche des thalamus, welche das pulvinar trägt, ist mit dem metathalamus (s. u.) verwachsen. Die übrigen Flächen des thalamus hängen mit dem benachbarten Teil des Gehirns, namentlich des telencephalon (innere Kapsel, *corpus striatum*) zusammen. Fig. 691, 699, 700, 711—719.

Fig. 689. Seitenventrikel, Balken, Gewölbe und tela chorioidea ventriculi tertii. (5/4) Präparation wie bei Fig. 686, 688. Nur ist der Balken mit dem Gewölbe durchschnitten, und nach hinten und vorn (unter Durchschneidung des septum pellucidum) zurückgeklappt, auf diese Weise ist die quere Hirnspalte mit der tela chorioidea ventriculi III freigelegt. Die aufeinanderpassenden Schnittflächen des Balkens, des Gewölbes und des Septum pellucidum sind durch Zahlen (1, 2) bezeichnet.

Fig. 690. Hinterhorn und Unterhorn des Seitenventrikels. (5/4) Präparation wie bei Fig. 688.

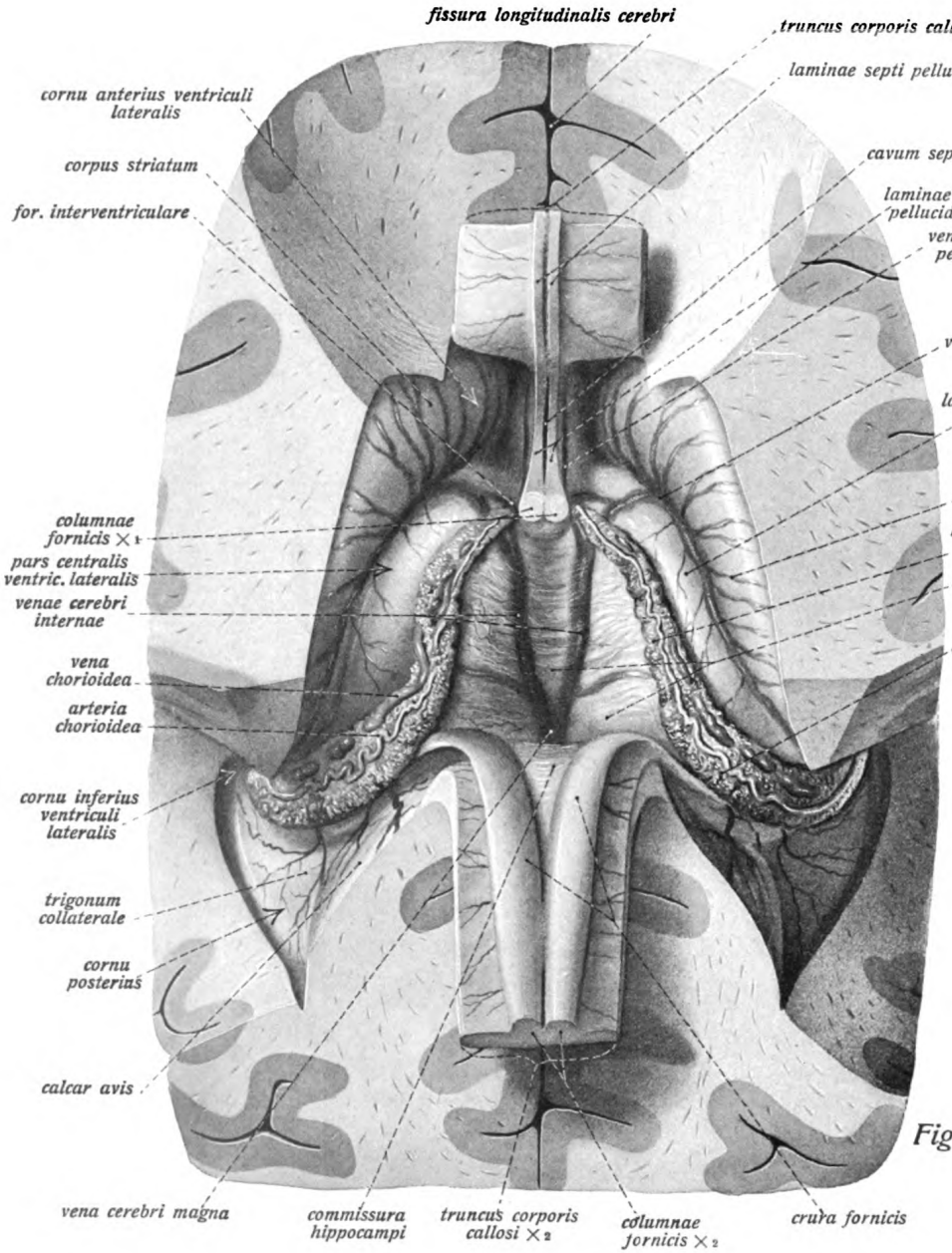

Fig. 689.

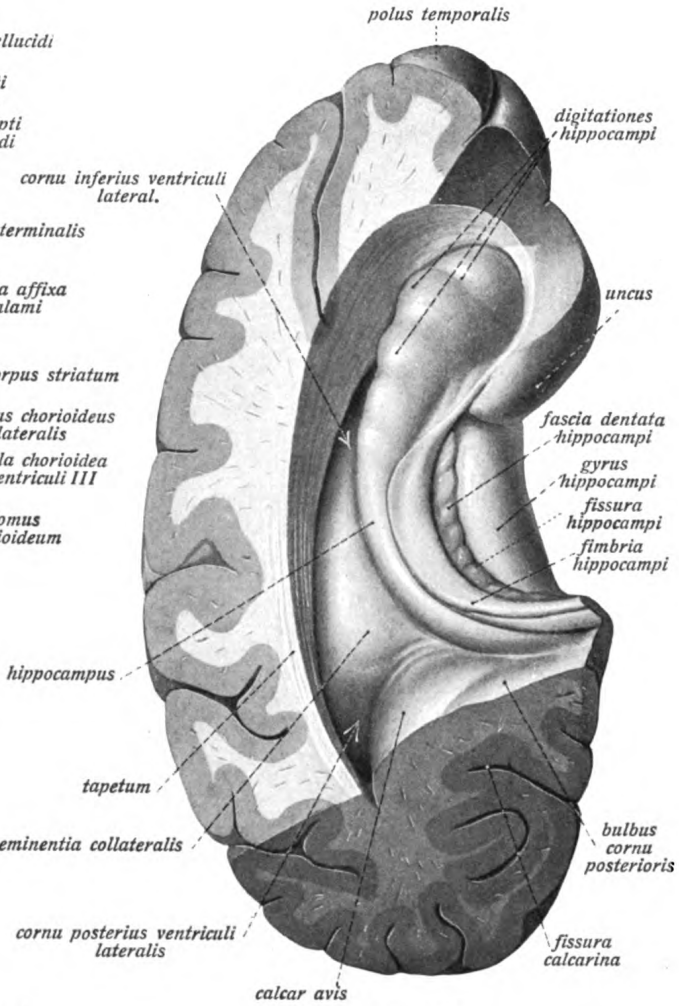

Fig. 690.

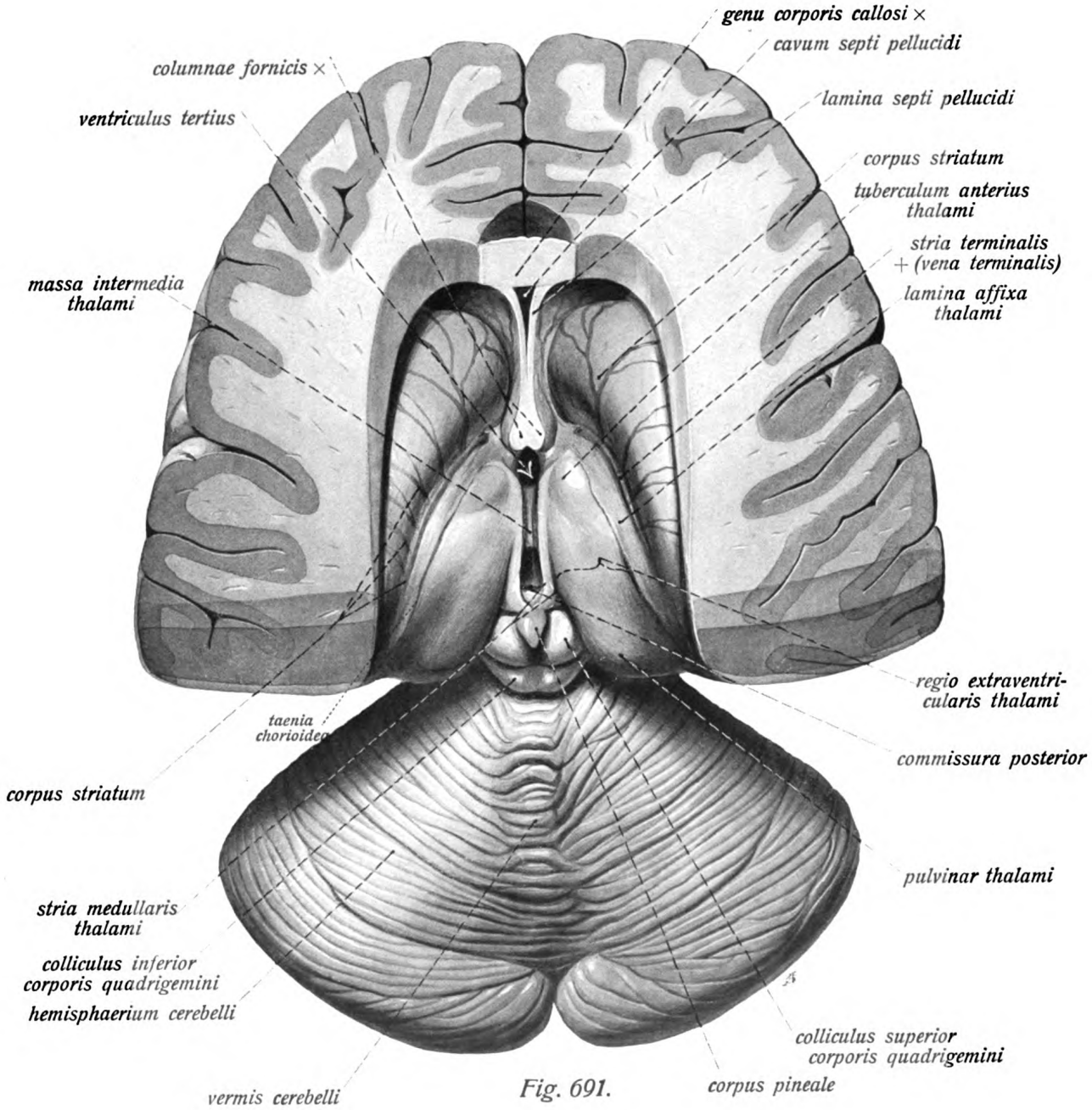
genu corporis callosi ×
cavum septi pellucidi
columnae fornicis ×
lamina septi pellucidi
ventriculus tertius
corpus striatum
tuberculum anterius thalami
stria terminalis + (vena terminalis)
massa intermedia thalami
lamina affixa thalami
regio extraventricularis thalami
taenia chorioidea
commissura posterior
corpus striatum
pulvinar thalami
stria medullaris thalami
colliculus inferior corporis quadrigemini
hemisphaerium cerebelli
colliculus superior corporis quadrigemini
vermis cerebelli
corpus pineale

Fig. 691.

Centralnervensystem. Gehirn. (Forts.)

Zwischenhirn, Diencephalon. Mittelhirn, mesencephalon.

Fig. 691. Seitenventrikel, dritter Ventrikel, Vierhügelplatte und Kleinhirn in der Ansicht von oben. (4/5) Präparation ähnlich wie bei Fig. 688, nur sind Gewölbe, tela chorioidea ventr. III und die Schläfen- und Hinterhauptslappen der Grosshirnhemisphären entfernt.

Der *hypothalamus* bildet den Boden und den unterhalb des sulcus hypothalamicus gelegenen Teil der seitlichen Begrenzung des dritten Ventrikels. Er zerfällt in die vordere *pars optica* und hintere *pars mamillaris hypothalami*. Zu ersterer gehören *tuber cinereum* mit *infundibulum* und *hypophysis*, *tractus opticus* mit *chiasma opticum* und *lamina terminalis*. Der Hirnanhang, *hypophysis*, ein von vorn nach hinten abgeplatteter Körper zerfällt in einen vorderen epithelialen und hinteren nervösen Lappen. Die *lamina terminalis*, die sehr dünne vordere Verschlussplatte des dritten Ventrikels, setzt sich vor der commissura anterior in die lamina rostralis des Balkens fort. Die pars mamillaris hypothalami wird von den beiden, an der Oberfläche weissen, dicht neben der Mittellinie gelegenen *corpora mamillaria* gebildet. Im Innern enthalten sie graue Kerne. Fig. 670, 671, 692, 693, 695, 708, 717.

Der *epithalamus* umfasst die Zirbel, *corpus pineale*, und ihre Stiele. Die Zirbel ist ein graurötlicher, abgeplattet-eiförmiger Körper, der mit seiner breiteren Basis am hinteren oberen Ende des dritten Ventrikels befestigt ist, mit seiner Spitze nach hinten und unten auf die Vierhügelplatte herabhängt. Die Zirbel hängt am thalamus mittels der Zirbelstiele, *habenulae*, welche die unmittelbaren Verlängerungen der striae medullares thalami sind und sich vor der Wurzel des corpus pineale zu der *commissura habenularum* vereinigen, eine dreieckige weisse Platte, das *trigonum habenulae* bildend. In die Basis des corpus pineale erstreckt sich (zwischen ihr und commissura posterior) der *recessus pinealis*, während eine kleine grubenförmige Vertiefung oberhalb der Zirbel zwischen ihr und der tela chorioidea ventriculi tertii als *recessus suprapinealis* bezeichnet wird. Fig. 687, 691, 695, 709.

Der *metathalamus* wird von den beiden Kniehöckern, *corpora geniculata* gebildet. Das stärker prominente *corpus geniculatum mediale* liegt hinter dem pulvinar thalami am vorderen Ende des brachium quadrigeminum inferius (s. u.), das weniger stark hervortretende *corpus geniculatum laterale* am hintern untern Ende des thalamus, vom pulvinar verdeckt. Aus scheinbar beiden Körpern kommt der *tractus opticus* hervor, aus dem medialen mit einer schmäleren *radix medialis*, aus dem lateralen mit der dickeren *radix lateralis*. Fig. 698, 699, 718, 719.

Das Mittelhirn, *mesencephalon.*

Das Mittelhirn besteht an seiner untern Fläche, *facies inferior*, aus den beiden Hirnstielen (Grosshirnschenkeln), *pedunculi cerebri*, und der zwischen beiden gelegenen *fossa interpeduncularis*, an welcher ein *recessus anterior* und *recessus posterior* unterschieden wird. Das Dach der Grube (gleichzeitig den Abschluss gegen den dritten Ventrikel) bildet die von Gefässlöchern durchsetzte *substantia perforata posterior*. Die seitlichen Flächen des Mittelhirns werden hauptsächlich von den Hirnstielen gebildet, die dorsalen (oberen) Flächen von der Vierhügelplatte. Fig. 692, 695, 698, 699, 718, 719.

Die Hirnstiele, *pedunculi cerebri*, sind zwei breite, weisse, deutlich streifige Stränge, welche am vordern Rand der Brücke beginnen, um, nach vorn oben und lateral divergierend, oberhalb der tractus optici in das Grosshirn einzutreten. Die untere Fläche der Hirnstiele ist stark gefurcht, an der Hirnbasis teilweise sichtbar, grösstenteils aber ausser vom tractus opticus auch vom gyrus hippocampi und dessen uncus bedeckt. Fig. 692, 695—698, 719.

Die Vierhügelplatte, *lamina quadrigemina*, bildet die dorsale Hälfte des Mittelhirns *facies superior* und wird von den Hirnschenkeln durch den Hohlraum des Mittelhirns, aquaeductus cerebri, nur teilweise getrennt. Seitlich geht sie ohne Grenze in die sogenannte Haube der Hirnstiele über. Die lamina quadrigemina erscheint als weisse, rechteckige Platte, welche von zwei grösseren flachen vorderen (und oberen) *(colliculi superiores)* und zwei kleineren hinteren aber stärker prominenten Erhebungen *(colliculi inferiores)* gebildet wird, den *corpora quadrigemina*. Von den Vierhügeln aus gehen zwei flache, weissliche Stränge in schräg aufsteigender Richtung zum thalamus, das schmälere *brachium quadrigeminum superius* zieht vom colliculus superior zu den Kniehöckern, das längere und breitere *brachium quadrigeminum inferius* geht vom colliculus inferior gegen den medialen Kniehöcker hin, neben dem es sich verliert. Nach hinten zu geht die Vierhügelplatte in die, dem isthmus rhombencephali angehörigen Bindearme, seitlich in die Substanz des obern dorsalen Abschnitts der Brücke über. Fig. 671, 687, 691, 695, 698, 699, 718.

Centralnervensystem. Gehirn. (Forts.)

Mittelhirn, *mesencephalon*, und Rautenhirn, *rhombencephalon*.

Fig. 692. Die Bildungen der Hirnbasis, etwas vergrössert. Von beiden Schläfenlappen sind die vorderen Enden abgetrennt, die Sehnerven sind hart am chiasma abgeschnitten, aus dem linken tractus opticus ist ein Stück herausgeschnitten. Links sind die austretenden Nervenwurzeln erhalten, rechts entfernt. 3 = nervus oculomotorius, 6 = nervus abducens.

Der Hohlraum des Mittelhirns, *aquaeductus cerebri* (Sylvii), ist ein etwa $1^1/_2$ cm langer enger Kanal, der dritten und vierten Ventrikel verbindet, in der Richtung von oben und vorn nach unten und hinten läuft und auf dem Querschnitt dreieckig bis herzförmig erscheint. Fig. 671, 695, 698, 723, 724.

Querschnitte des Mittelhirns lassen in jedem der Vierhügel graue Kerne *(nuclei colliculi superioris et inferioris)* erkennen, von einer dünnen, weissen Markschicht, *stratum zonale*, umgeben. Der Hirnstiel zerfällt auf dem Querschnitt durch eine bogen- bis halbmondförmige, stark pigmentierte (am frischen Gehirn schwärzlich-graue) Substanz, *substantia nigra*, in den oberen an die Vierhügel grenzenden Teil, die Haube, *tegmentum*, und in die *basis pedunculi*. Die Trennung beider ist äusserlich schon durch den *sulcus lateralis mesencephali* angedeutet. Fig. 698, 723, 724.

Die Haube, *tegmentum*, enthält in ihrem vorderen Teil einen grossen rundlichen, an der medialen Seite gelegenen Kern, *nucleus ruber;* ferner ausser kleineren Kernen zahlreiche longitudinale Faserzüge, welche als Haubenbündel bezeichnet werden. Zu ihnen gehört die, als Schleife, *lemniscus*, bezeichnete komplizierte Faserbahn, welche, in den stärkeren *lemniscus medialis* (sensitivus) und schwächeren *lemniscus lateralis* (sensorius s. acusticus) geschieden, lateral vom roten Kern gelegen ist. Die neben der Mittellinie liegenden Faserzüge kreuzen sich in dieser, *decussatio tegmentorum*. Eine besonders starke Faserkreuzung findet sich unterhalb des roten Kerns in Gestalt der Bindearmkreuzung, *decussatio brachii conjunctivi*. In der grauen Substanz am Boden des aquaeductus cerebri, *stratum griseum centrale*, entspringt im Bereiche der vorderen Vierhügel, der *n. oculomotorius (nucleus oculomotorii)*, im Bereiche der hinteren Vierhügel und des isthmus rhombencephali der *n. trochlearis*. Ersterer durchsetzt mit seinen Wurzelfasern den roten Kern und kommt am Seitenrand der fossa interpeduncularis zum Vorschein (nach Wegnahme seiner Wurzeln entsteht eine Furche, *sulcus n. oculomotorii = sulcus medialis mesencephali)*. Unterhalb der Kerne dieser beiden Nerven findet sich ein longitudinaler Faserzug, der vom verlängerten Mark an aufsteigt, das mediale Längsbündel, *fasciculus longitudinalis medialis*. Fig. 698, 723, 724.

Der Fuss des Hirnstiels, *basis pedunculi*, besteht lediglich aus longitudinalen Faserzügen, die in die innere Kapsel eintreten, im wesentlichen aus den motorischen Pyramidenbahnen und den beiden Grosshirnbrückenbahnen. Fig. 723, 724.

Isthmus rhombencephali

wird von den beiden Bindearmen, *brachia conjunctiva*, dem *velum medullare anterius* und dem *trigonum lemnisci* gebildet. Erstere sind abgeplattete weisse Stränge, die Kleinhirn und Mittelhirn verbinden und deren Faserzüge sich in die Haube (s. oben) fortsetzen; beide Bindearme konvergieren gegen die hinteren Vierhügel, indem sie ein dreieckiges, von einem dünnen Markblatt, *velum medullare anterius*, bedecktes Feld zwischen sich lassen. Dieses begrenzt den obern Teil des vierten Ventrikels und geht in die Marksubstanz des Kleinhirnwurmes über. Durch einen schmalen Faserstreifen, *frenulum veli medullaris anterioris*, setzt es sich aus der Furche, welche die hintern Vierhügel trennt, fort. Zwischen Bindearm, brachium quadrigeminum inferius und sulcus lateralis mesencephali liegt ein dreieckiges, nicht immer deutlich begrenztes Feld, welches die Faserzüge der lateralen Schleife enthält, *trigonum lemnisci*. Fig. 693, 699, 718.

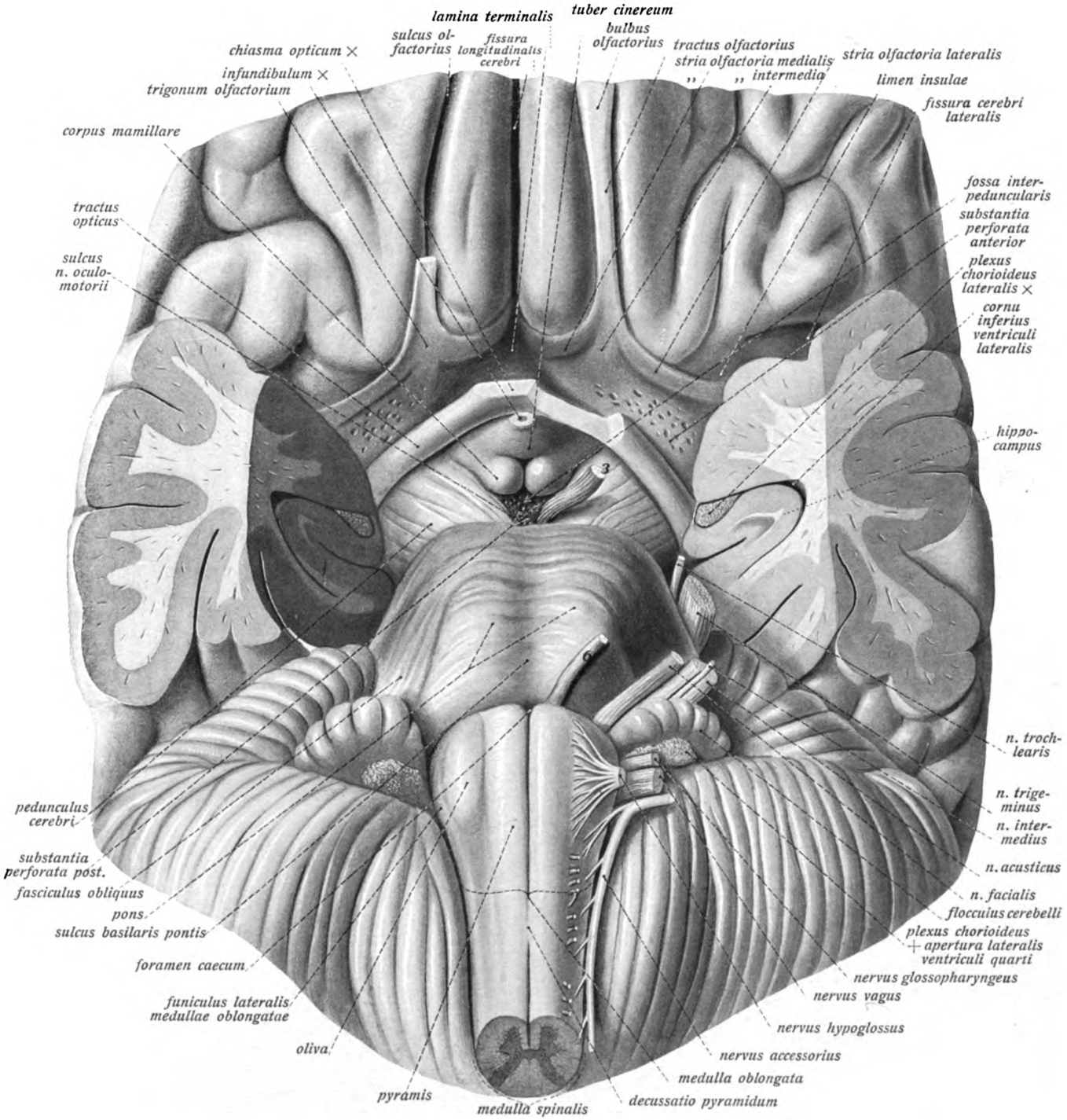
lamina terminalis
tuber cinereum
sulcus olfactorius
fissura longitudinalis cerebri
bulbus olfactorius
tractus olfactorius
stria olfactoria medialis
,, ,, intermedia
stria olfactoria lateralis
limen insulae
fissura cerebri lateralis
chiasma opticum
infundibulum
trigonum olfactorium
corpus mamillare
tractus opticus
sulcus n. oculomotorii
fossa interpeduncularis
substantia perforata anterior
plexus chorioideus lateralis
cornu inferius ventriculi lateralis
hippocampus
n. trochlearis
n. trigeminus
n. intermedius
n. acusticus
n. facialis
flocculus cerebelli
plexus chorioideus + apertura lateralis ventriculi quarti
nervus glossopharyngeus
nervus vagus
nervus hypoglossus
nervus accessorius
medulla oblongata
decussatio pyramidum
medulla spinalis
pyramis
oliva
funiculus lateralis medullae oblongatae
foramen caecum
sulcus basilaris pontis
pons
fasciculus obliquus
substantia perforata post.
pedunculus cerebri

Fig. 692.

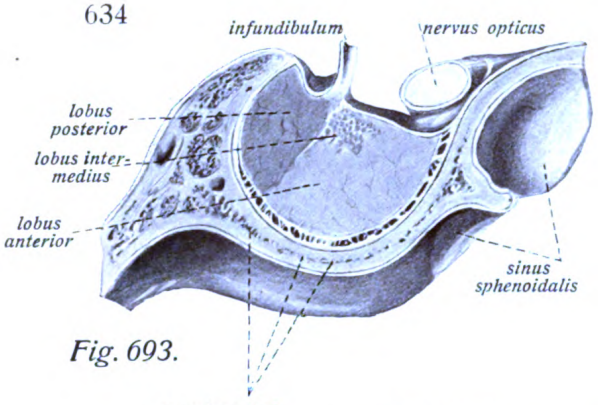

Fig. 693.

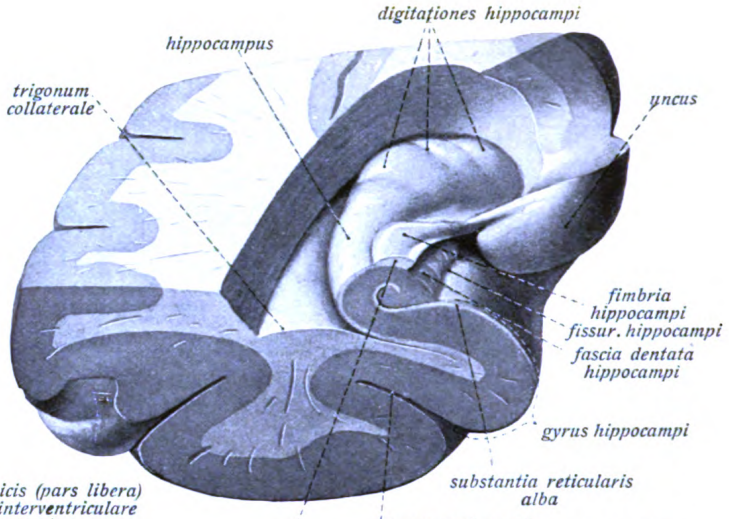

Fig. 694.

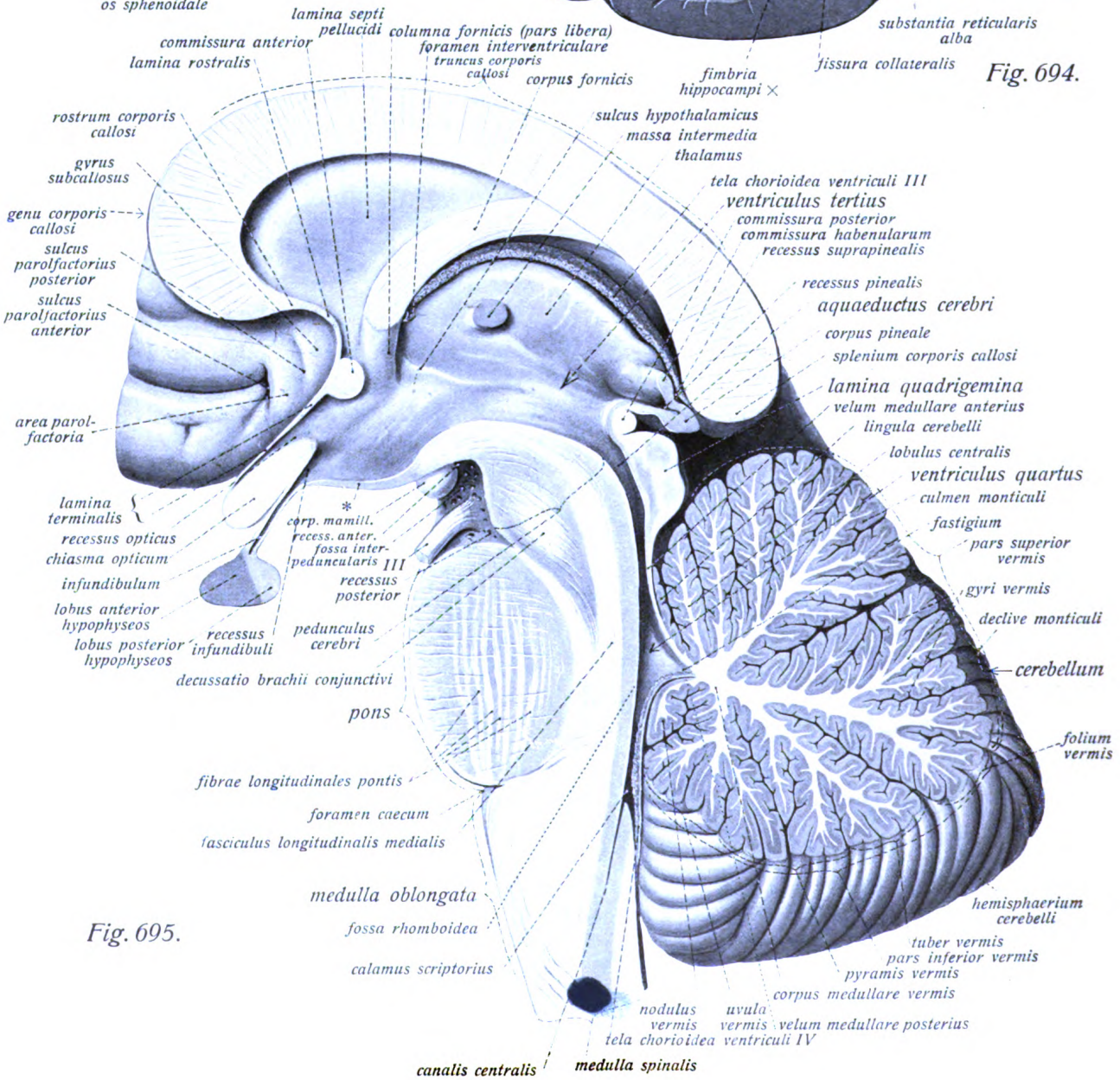

Fig. 695.

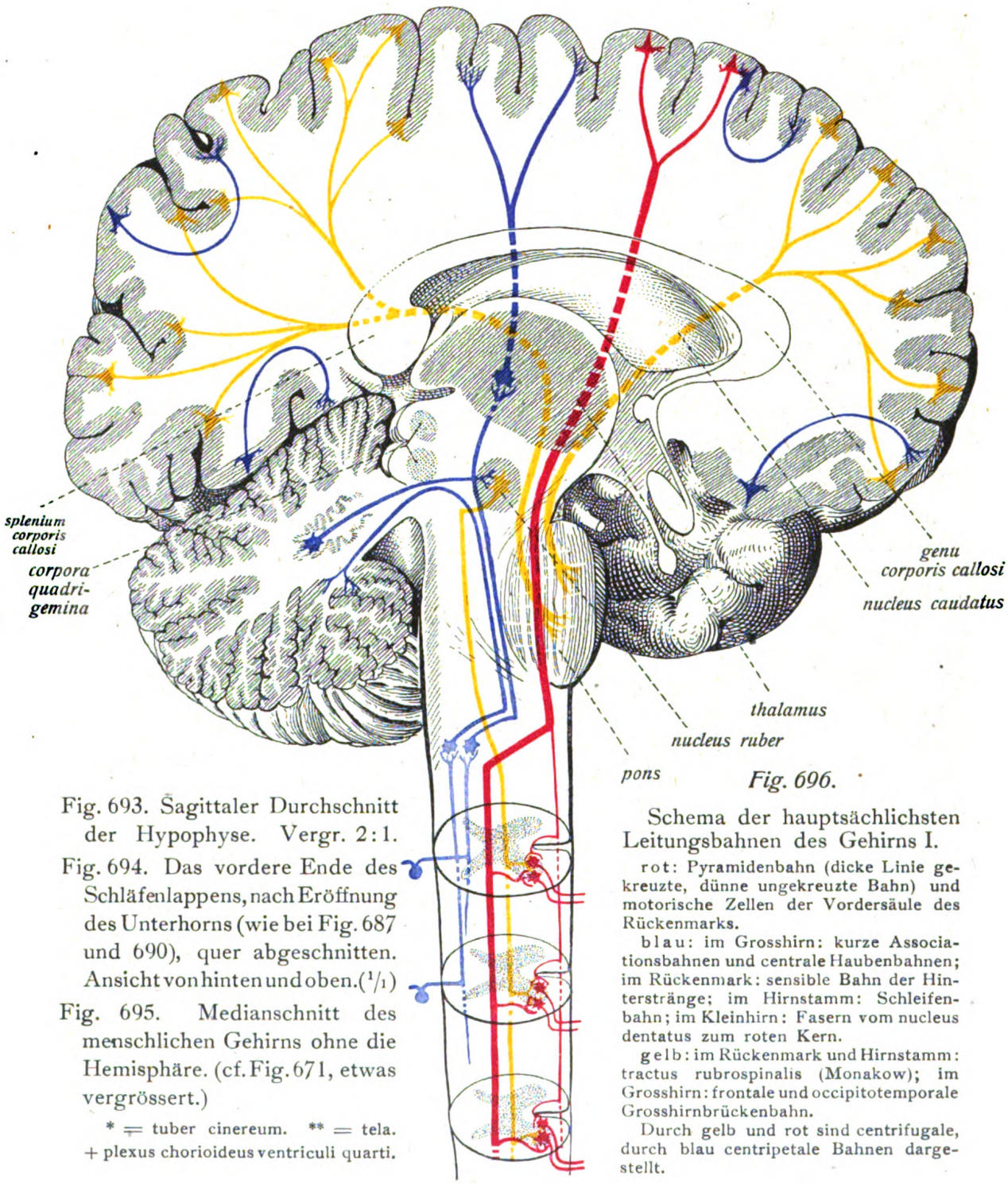

Fig. 693. Sagittaler Durchschnitt der Hypophyse. Vergr. 2:1.

Fig. 694. Das vordere Ende des Schläfenlappens, nach Eröffnung des Unterhorns (wie bei Fig. 687 und 690), quer abgeschnitten. Ansicht von hinten und oben. ($^1/_1$)

Fig. 695. Medianschnitt des menschlichen Gehirns ohne die Hemisphäre. (cf. Fig. 671, etwas vergrössert.)

* = tuber cinereum. ** = tela. + plexus chorioideus ventriculi quarti.

Fig. 696.

Schema der hauptsächlichsten Leitungsbahnen des Gehirns I.

rot: Pyramidenbahn (dicke Linie gekreuzte, dünne ungekreuzte Bahn) und motorische Zellen der Vordersäule des Rückenmarks.

blau: im Grosshirn: kurze Associationsbahnen und centrale Haubenbahnen; im Rückenmark: sensible Bahn der Hinterstränge; im Hirnstamm: Schleifenbahn; im Kleinhirn: Fasern vom nucleus dentatus zum roten Kern.

gelb: im Rückenmark und Hirnstamm: tractus rubrospinalis (Monakow); im Grosshirn: frontale und occipitotemporale Grosshirnbrückenbahn.

Durch gelb und rot sind centrifugale, durch blau centripetale Bahnen dargestellt.

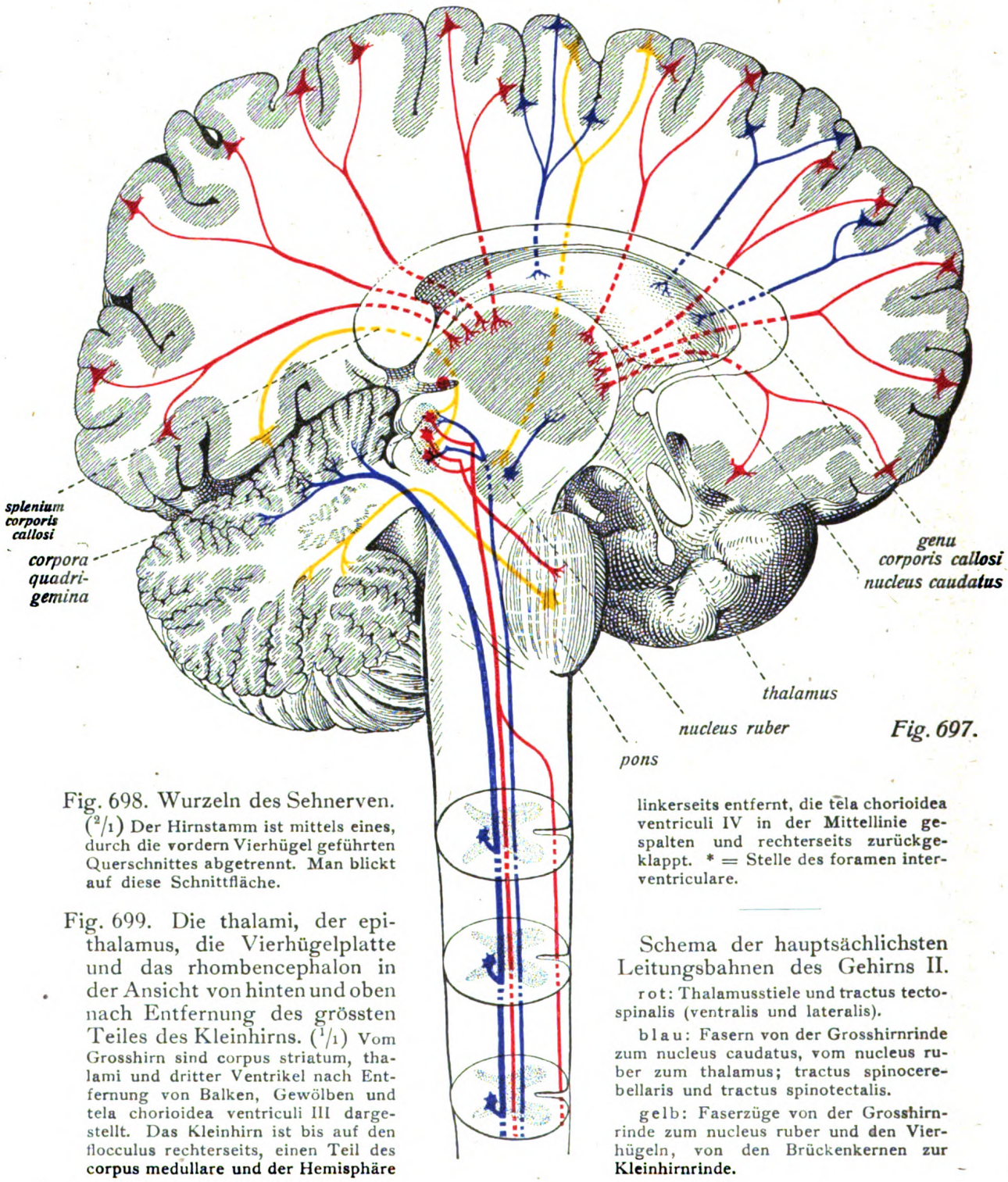

Fig. 697.

Fig. 698. Wurzeln des Sehnerven. ($^2/_1$) Der Hirnstamm ist mittels eines, durch die vordern Vierhügel geführten Querschnittes abgetrennt. Man blickt auf diese Schnittfläche.

Fig. 699. Die thalami, der epithalamus, die Vierhügelplatte und das rhombencephalon in der Ansicht von hinten und oben nach Entfernung des grössten Teiles des Kleinhirns. ($^1/_1$) Vom Grosshirn sind corpus striatum, thalami und dritter Ventrikel nach Entfernung von Balken, Gewölben und tela chorioidea ventriculi III dargestellt. Das Kleinhirn ist bis auf den flocculus rechterseits, einen Teil des corpus medullare und der Hemisphäre linkerseits entfernt, die tela chorioidea ventriculi IV in der Mittellinie gespalten und rechterseits zurückgeklappt. * = Stelle des foramen interventriculare.

Schema der hauptsächlichsten Leitungsbahnen des Gehirns II.

rot: Thalamusstiele und tractus tectospinalis (ventralis und lateralis).

blau: Fasern von der Grosshirnrinde zum nucleus caudatus, vom nucleus ruber zum thalamus; tractus spinocerebellaris und tractus spinotectalis.

gelb: Faserzüge von der Grosshirnrinde zum nucleus ruber und den Vierhügeln, von den Brückenkernen zur Kleinhirnrinde.

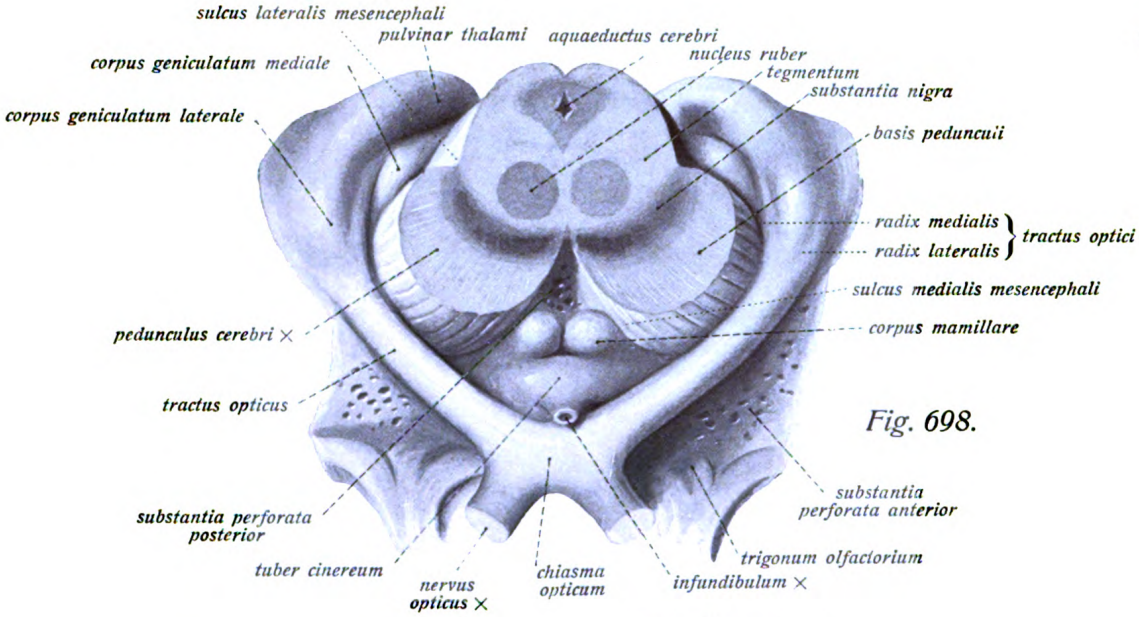

Fig. 698.

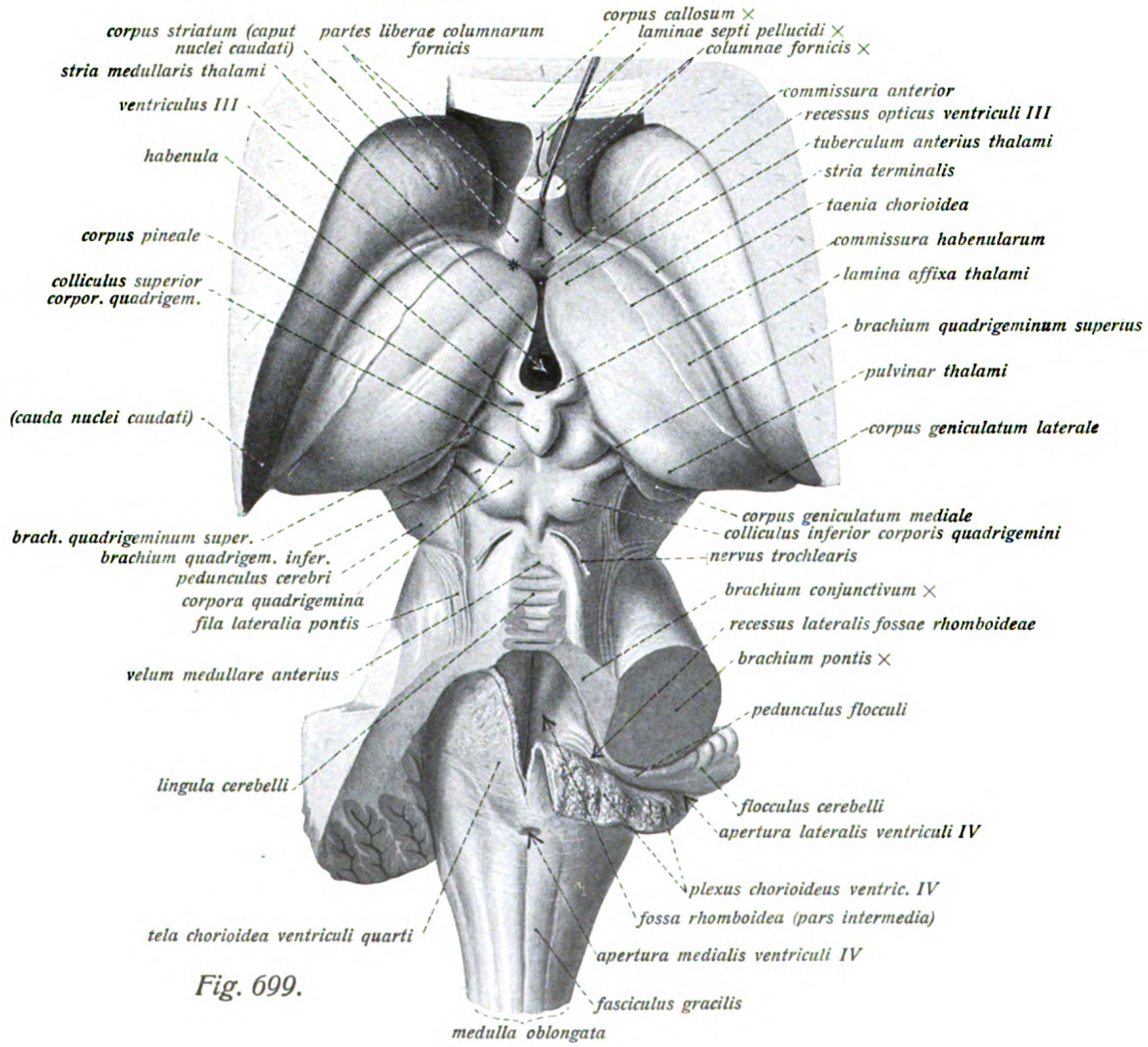

Fig. 699.

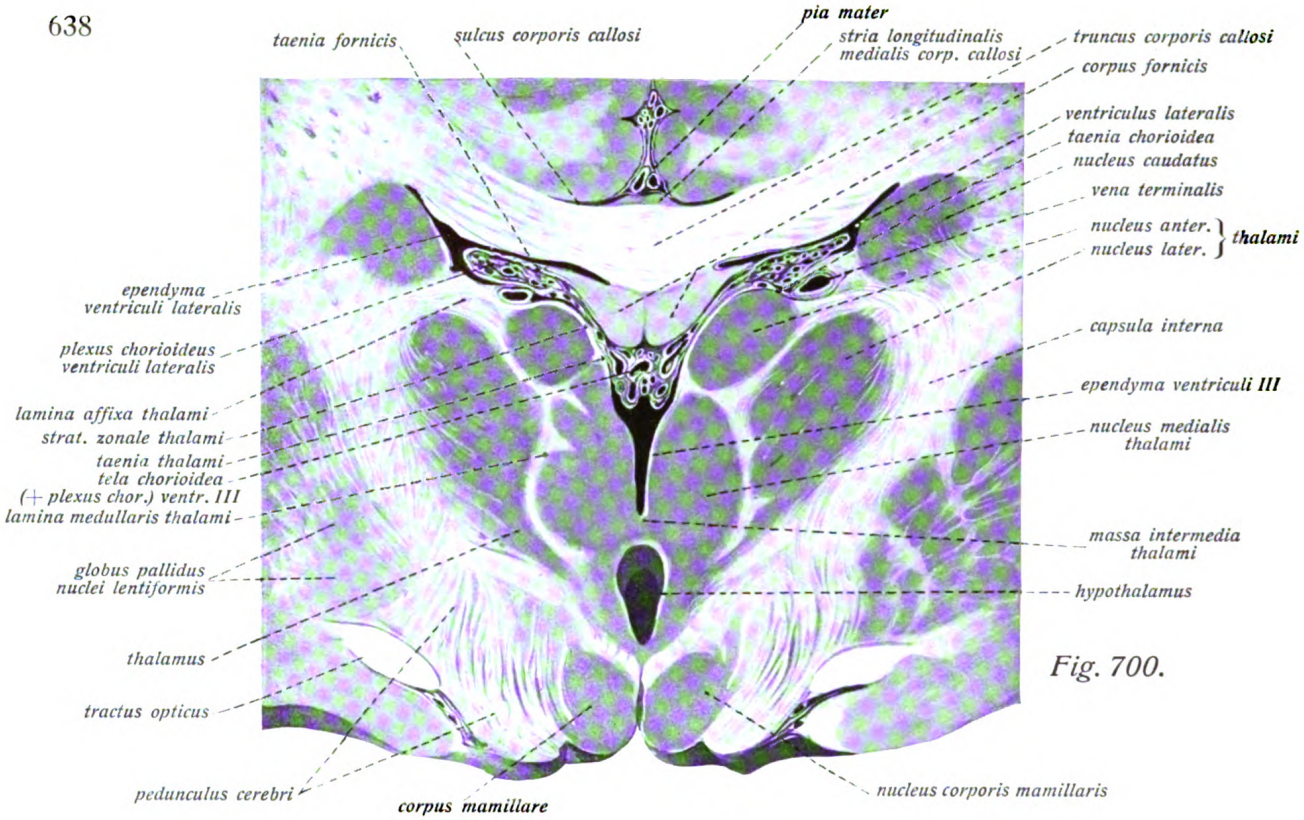

Fig. 700.

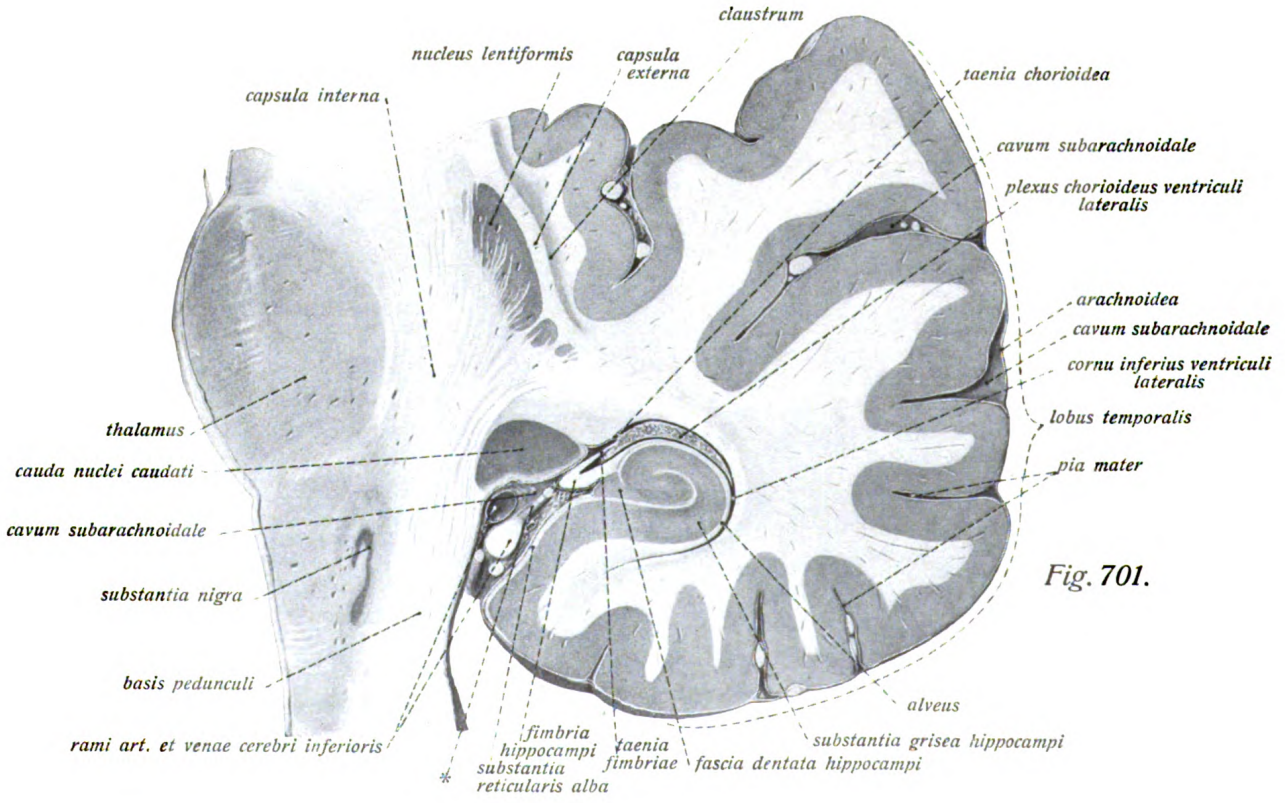

Fig. 701.

Fig. 700. Frontalschnitt der thalami, des dritten Ventrikels, der regio hypothalamica, des Gewölbes und Balkens. Vergr. 2:1 (vgl. Fig. 717).

Fig. 701. Frontaler Querschnitt des Schläfenlappens und des angrenzenden Abschnittes des Zwischen- und Mittelhirns. Etwas vergrössert. Die weiche Hirnhaut mit den Blutgefässen ist erhalten. * = kleinerer Arterienzweig.

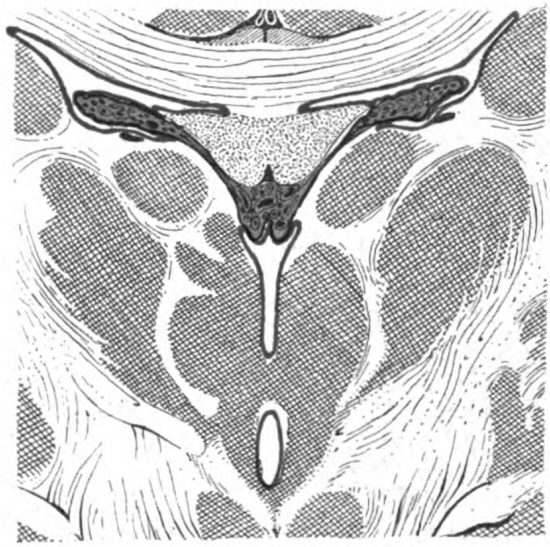

Fig. 702.

Fig. 702. Schema des Verhaltens der Adergeflechte des Seitenventrikels und dritten Ventrikels und des Ventrikelependyms.

Adergeflechte und pia mater rot, Ependym blau.

Fig. 703. Verlauf einiger Faserbahnen von und zu der Grosshirnrinde.

rot: Thalamusstiele.

blau: Fasern von der Rinde zum corpus striatum (nucleus caudatus und putamen), ferner vom letzteren und nucleus caudatus zum thalamus.

gelb: rechts: Fasern vom globus pallidus zum thalamus und vom thalamus zur Rinde (Linsenkernschlinge); links: von der Rinde zum nucleus ruber und den Vierhügeln.

rechts: gelb = Linsenkernschlinge (ansa lenticularis) gelb + rot = ansa peduncularis.

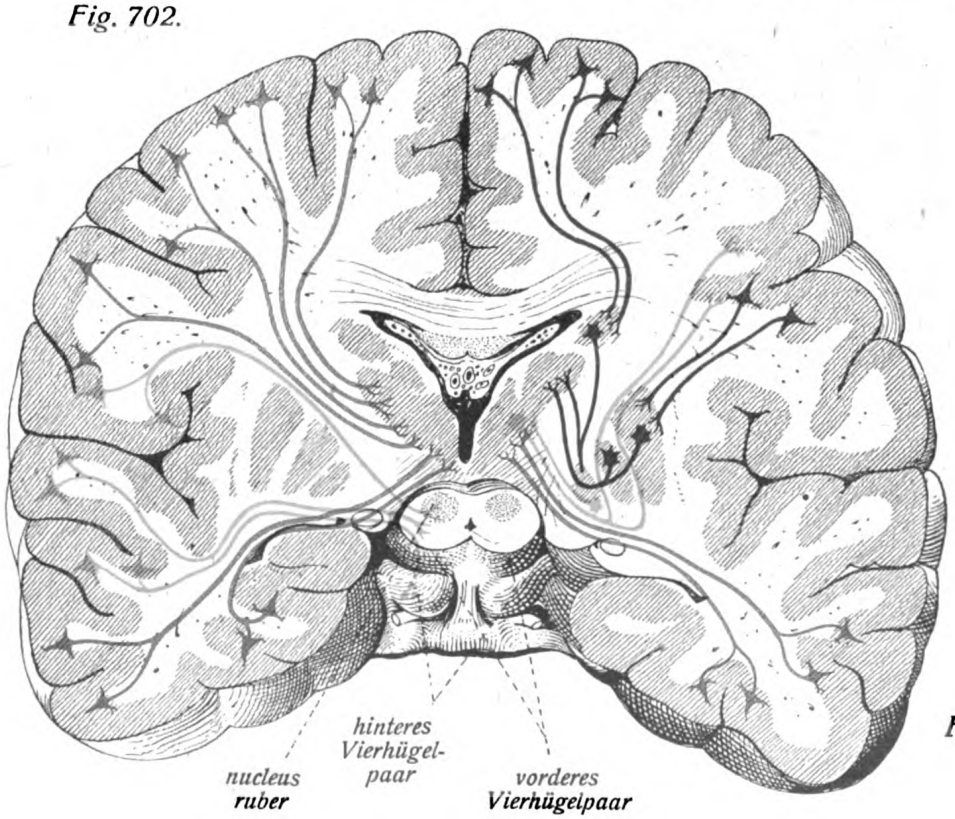

Fig. 703

Faserverlauf.

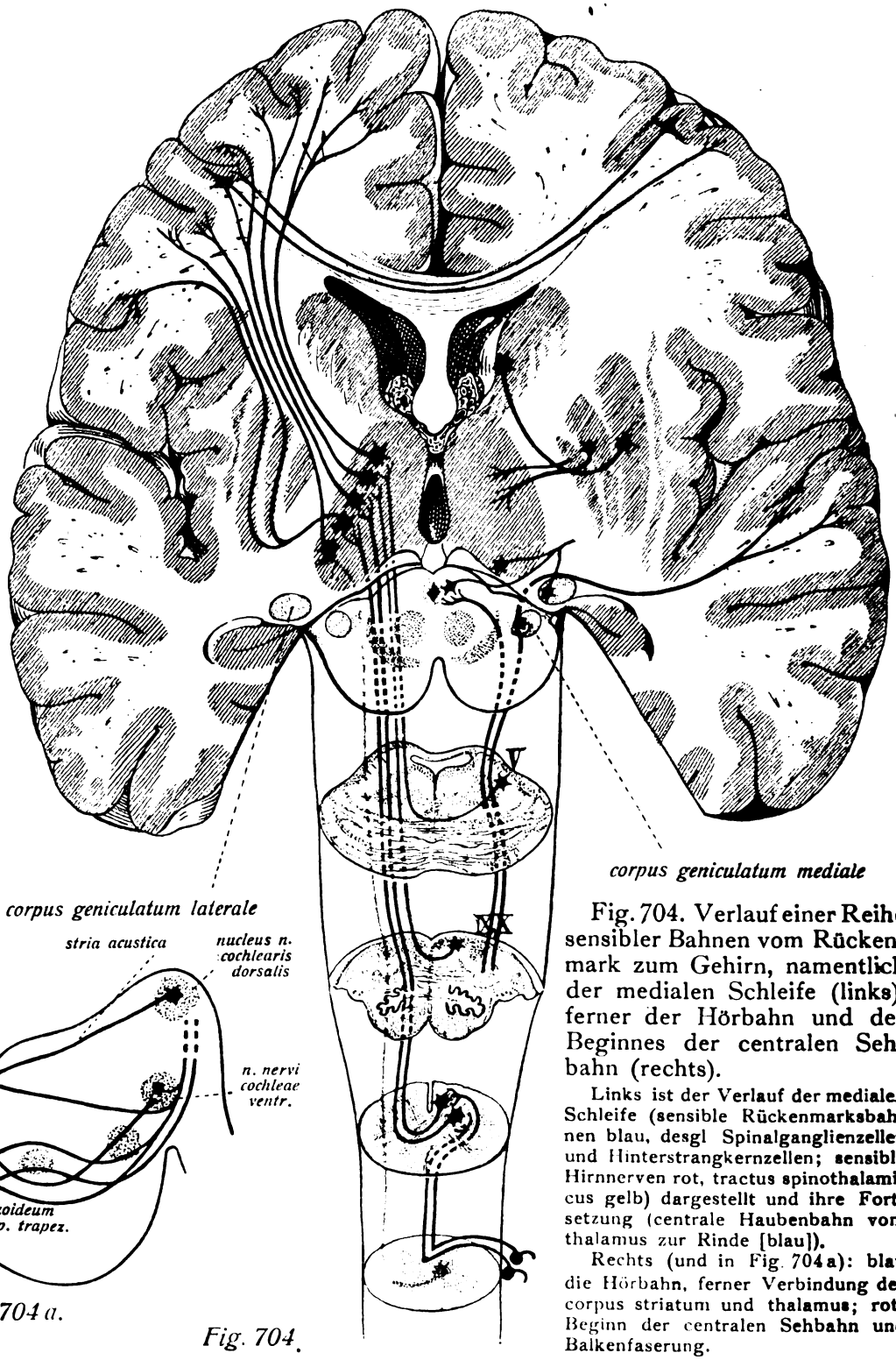

Fig. 704.

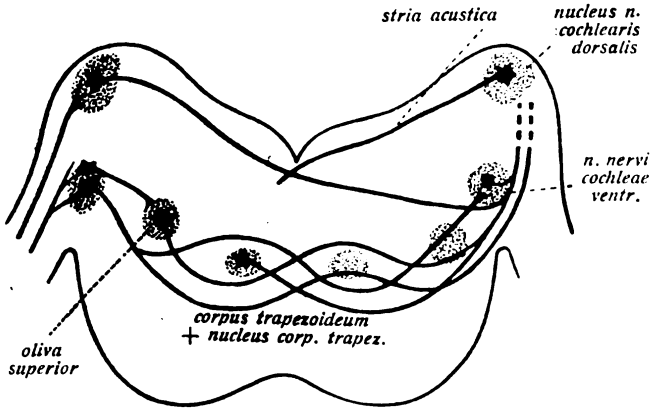

Fig. 704a.

Fig. 704. Verlauf einer Reihe sensibler Bahnen vom Rückenmark zum Gehirn, namentlich der medialen Schleife (links), ferner der Hörbahn und des Beginnes der centralen Sehbahn (rechts).

Links ist der Verlauf der **medialen** Schleife (sensible Rückenmarksbahnen blau, desgl Spinalganglienzellen und Hinterstrangkernzellen; **sensible** Hirnnerven rot, tractus **spinothalamicus** gelb) dargestellt und **ihre** Fortsetzung (centrale **Haubenbahn vom** thalamus zur Rinde [blau]).

Rechts (und in Fig. 704a): **blau** die Hörbahn, ferner Verbindung **des** corpus striatum und **thalamus; rot:** Beginn der centralen **Sehbahn und** Balkenfaserung.

Faserverlauf.

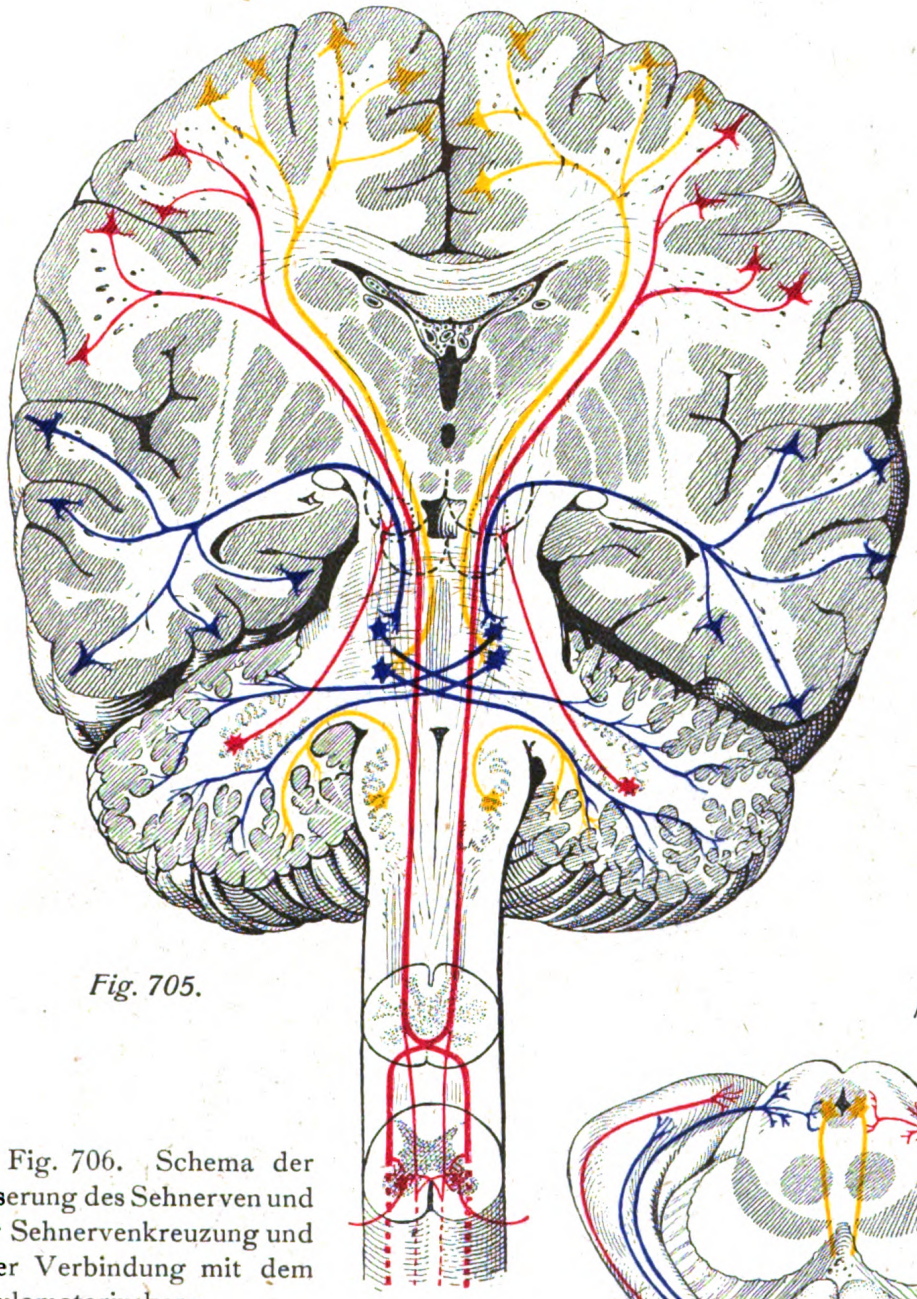

Fig. 705.

Fig. 705. Schema einer Anzahl wichtiger Faserbahnen des Gehirns (und Rückenmarks).

rot: Pyramidenbahn (dicker Strich gekreuzte, dünner ungekreuzte) und motorische Zellen der Vordersäule; ferner Fasern vom nucleus dentatus zu den Vierhügeln.

blau: Fasern von den Brückenkernen zur Kleinhirnrinde und occipitotemporale Grosshirnbrückenbahn.

gelb: fibrae cerebello-olivares und frontale Grosshirnbrückenbahn.

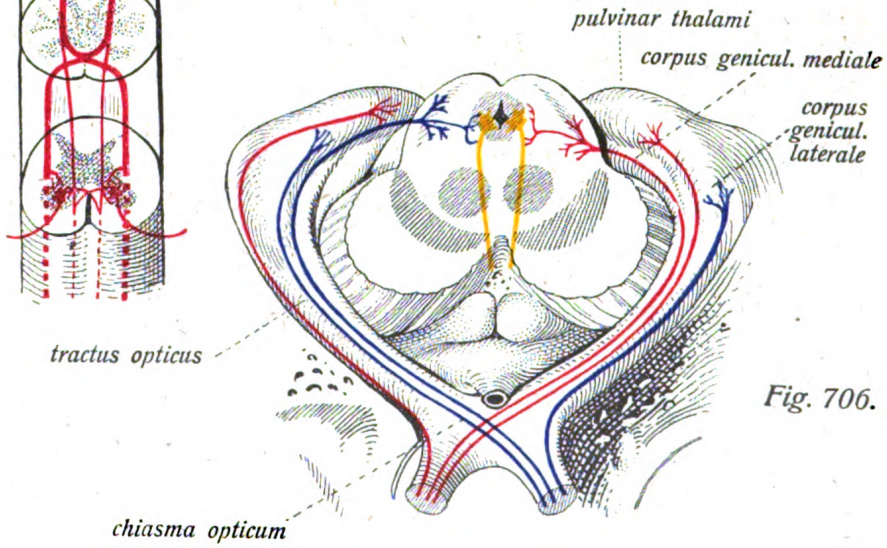

Fig. 706.

Fig. 706. Schema der Faserung des Sehnerven und der Sehnervenkreuzung und ihrer Verbindung mit dem Oculomotoriuskern.

rot bezw. blau: Bahn der gekreuzten bezw. ungekreuzten Opticusfasern und ihrer Verbindung mit dem Oculomotoriuskern.

gelb: Oculomotoriuskern und -Wurzel.

Centralnervensystem. Gehirn. (Forts.)

Fig. 708. Durchschnitt des Gehirns in der Richtung der Hirnstiele. Ansicht von vorn. (1/1) Links ist der Schnitt durch das Grosshirn etwas weiter dorsalwärts gelegt als rechts. I, II, III bedeuten die Thalamuskerne (I = vorderer, II = medialer, III = lateraler).

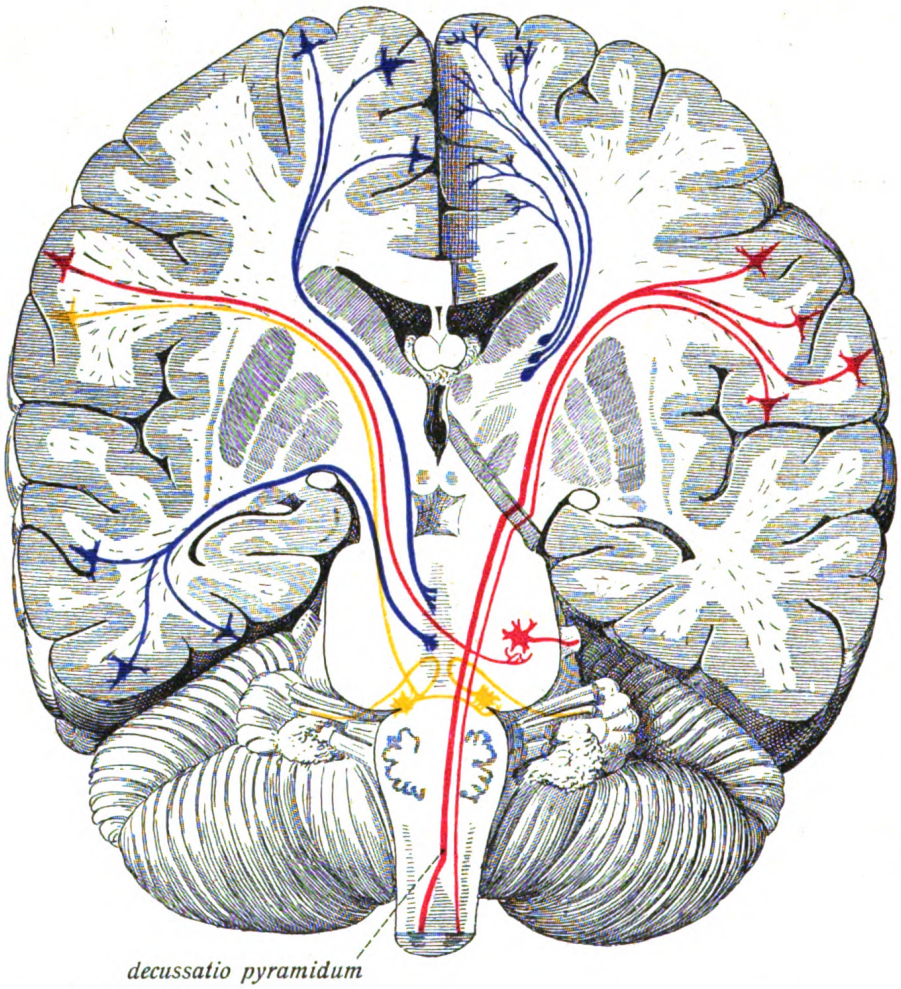

Fig. 707.

Fig. 707. Schema einer Reihe Faserbahnen des Gehirns, in den Umriss der Fig. 708 eingezeichnet.

rot: rechts: Pyramidenbahn (dicker Strich gekreuzte, dünner ungekreuzte) und motorische Nervenzelle des trigeminus, links: die zur letzteren führenden Fasern der corticobulbären Bahn.

blau: Grosshirnbrückenbahn und Fasern vom thalamus zur Rinde.

gelb: (motorische) Nervenzelle des facialis und die zu ihr führenden Fasern der corticobulbären Bahn.

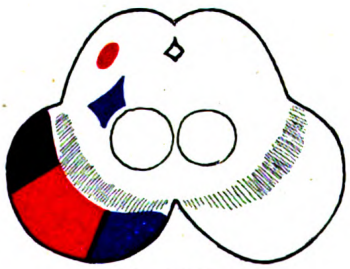

Fig. 707 a.

Fig. 707 a. Schema der Lagerung der Hauptfaserbahnen im Mittelhirn.

In der Basis pedunculi sind rot: Pyramidenbahn, blau: frontale, violett: occipitotemporale Grosshirnbrückenbahn; in der Haube mit rot die laterale, mit blau die mediale Schleife dargestellt.

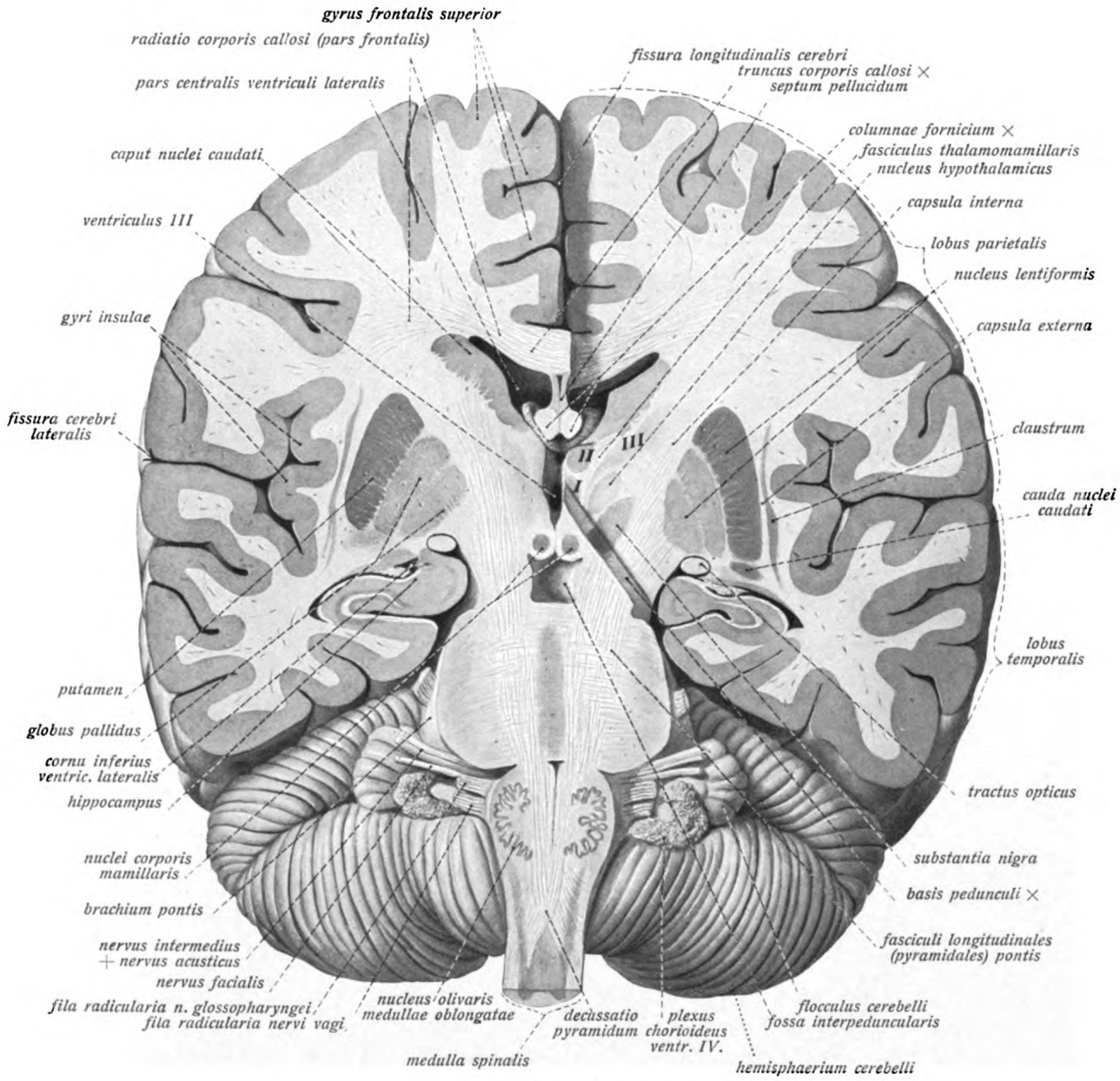
gyrus frontalis superior
radiatio corporis callosi (pars frontalis)
pars centralis ventriculi lateralis
caput nuclei caudati
ventriculus III
gyri insulae
fissura cerebri lateralis
putamen
globus pallidus
cornu inferius ventric. lateralis
hippocampus
nuclei corporis mamillaris
brachium pontis
nervus intermedius + nervus acusticus
nervus facialis
fila radicularia n. glossopharyngei
fila radicularia nervi vagi
nucleus olivaris medullae oblongatae
medulla spinalis
decussatio pyramidum
plexus chorioideus ventr. IV.
flocculus cerebelli
fossa interpeduncularis
hemisphaerium cerebelli
fissura longitudinalis cerebri
truncus corporis callosi ×
septum pellucidum
columnae fornicium ×
fasciculus thalamomamillaris
nucleus hypothalamicus
capsula interna
lobus parietalis
nucleus lentiformis
capsula externa
claustrum
cauda nuclei caudati
lobus temporalis
tractus opticus
substantia nigra
basis pedunculi ×
fasciculi longitudinales (pyramidales) pontis
II
III

Fig. 708.

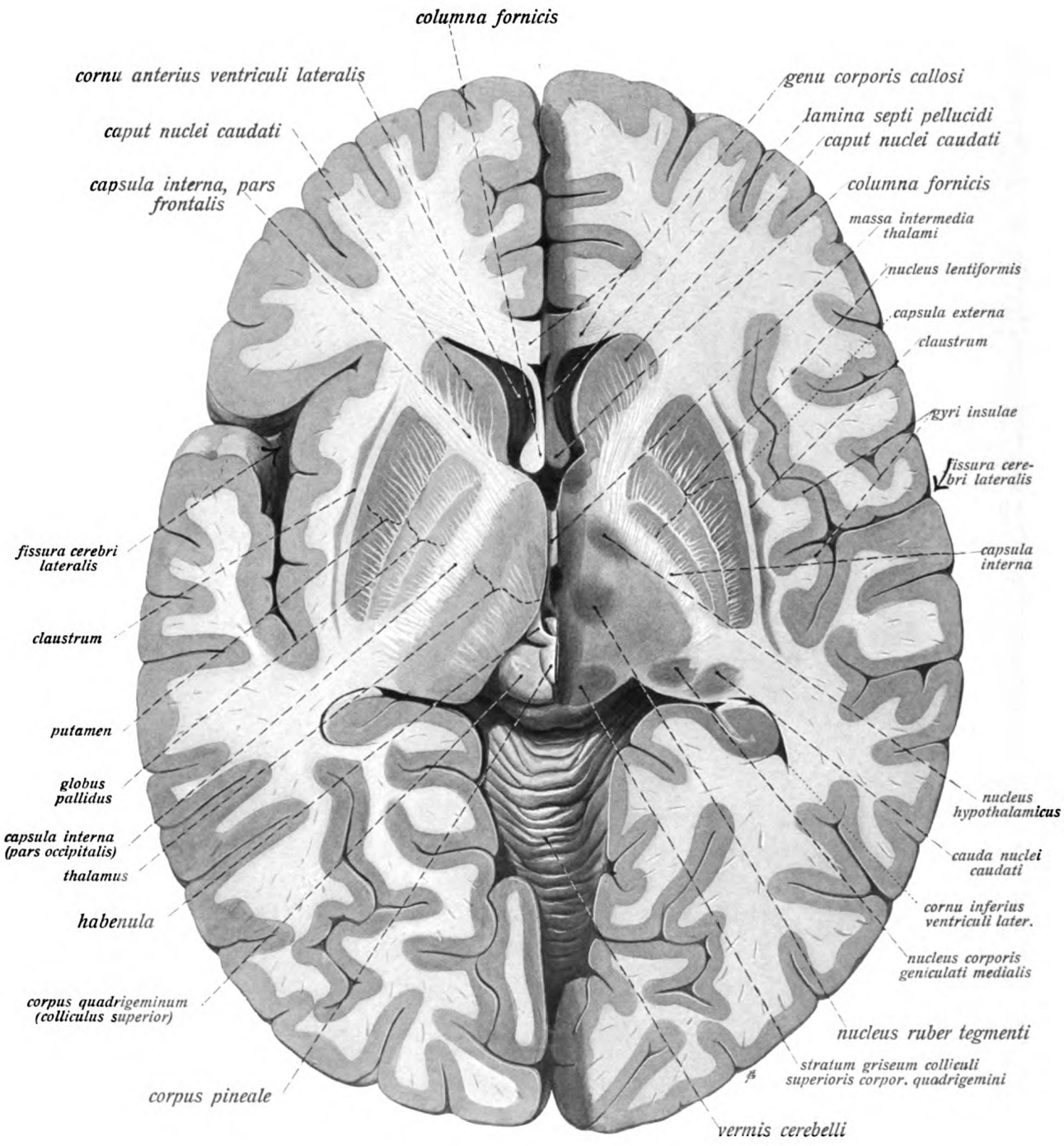
columna fornicis
cornu anterius ventriculi lateralis
caput nuclei caudati
capsula interna, pars frontalis
genu corporis callosi
lamina septi pellucidi
caput nuclei caudati
columna fornicis
massa intermedia thalami
nucleus lentiformis
capsula externa
claustrum
gyri insulae
fissura cerebri lateralis
fissura cerebri lateralis
claustrum
putamen
globus pallidus
capsula interna (pars occipitalis)
thalamus
habenula
corpus quadrigeminum (colliculus superior)
corpus pineale
capsula interna
nucleus hypothalamicus
cauda nuclei caudati
cornu inferius ventriculi later.
nucleus corporis geniculati medialis
nucleus ruber tegmenti
stratum griseum colliculi superioris corpor. quadrigemini
vermis cerebelli

Fig. 709.

Fig. 709. Horizontalschnitt des Gehirns. (1/1) Links geht der Schnitt durch den thalamus, rechts etwa 1 cm tiefer durch die Vierhügel und den nucleus hypothalamicus.

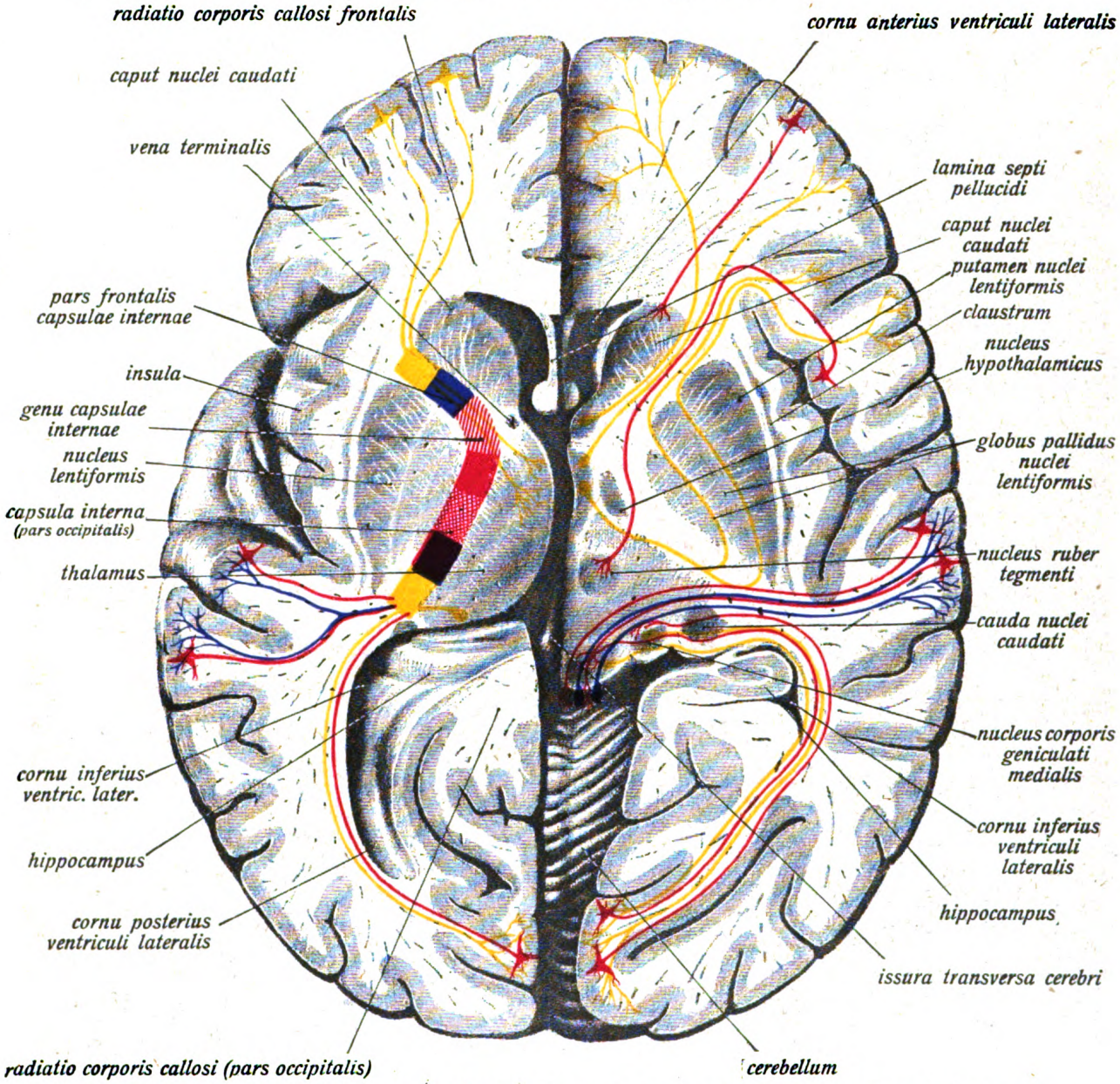

Fig. 710. Schematische Darstellung des Verhaltens einer Reihe von Faserbahnen des Gehirns, in den Umriss der Fig. 709 eingetragen.

Links ist die Anordnung der die innere Kapsel durchsetzenden Bahnen dargestellt und zwar im vordern Schenkel der Kapsel durch gelb: der vordere Thalamusstiel, durch blau: die frontale Grosshirnbrückenbahn, durch rot: (gestrichelt) die corticobulbäre Bahn (Knie der Kapsel), im hintern Kapselschenkel: durch rot: Pyramidenbahn (Arm) und (rot gekreuzt) Bein; durch violett: Haubenbahn und temporooccipitale Grosshirnbrückenbahn, durch gelb: centrale Seh- und Hörbahn.

Ferner sind folgende Faserungen zur Darstellung gebracht:

durch gelb: Fasern von der Rinde zum thalamus (links) und umgekehrt (rechts), teils durch die innere Kapsel, teils durch die Markblätter des Linsenkerns tretend (Linsenkernschlinge); ferner Fasern vom vordern Vierhügel und thalamus zur Rinde des Hinterhauptslappens (centrale Sehstrahlung).

durch blau: Fasern von den hinteren Vierhügeln und dem medialen Kniehöcker zur Rinde des Schläfenlappens (centrale Hörbahn).

durch rot: Fasern von der Sehrinde zu den primären Opticuszentren und von der Hörrinde zu den Acusticuszentren des Mittelhirns; ferner Fasern von der Hirnrinde zu den nuclei caudatus und ruber.

Centralnervensystem. Gehirn. (Forts.)

Fig. 712. Frontalschnitt des Gehirns in der Gegend des vordern Abschnittes des septum pellucidum. Man blickt von hinten auf die vordere Schnittfläche. (1/1)

Fig. 713. Frontalschnitt des Gehirns in der Gegend der commissura anterior. Man blickt von hinten auf die vordere Schnittfläche. (1/1)

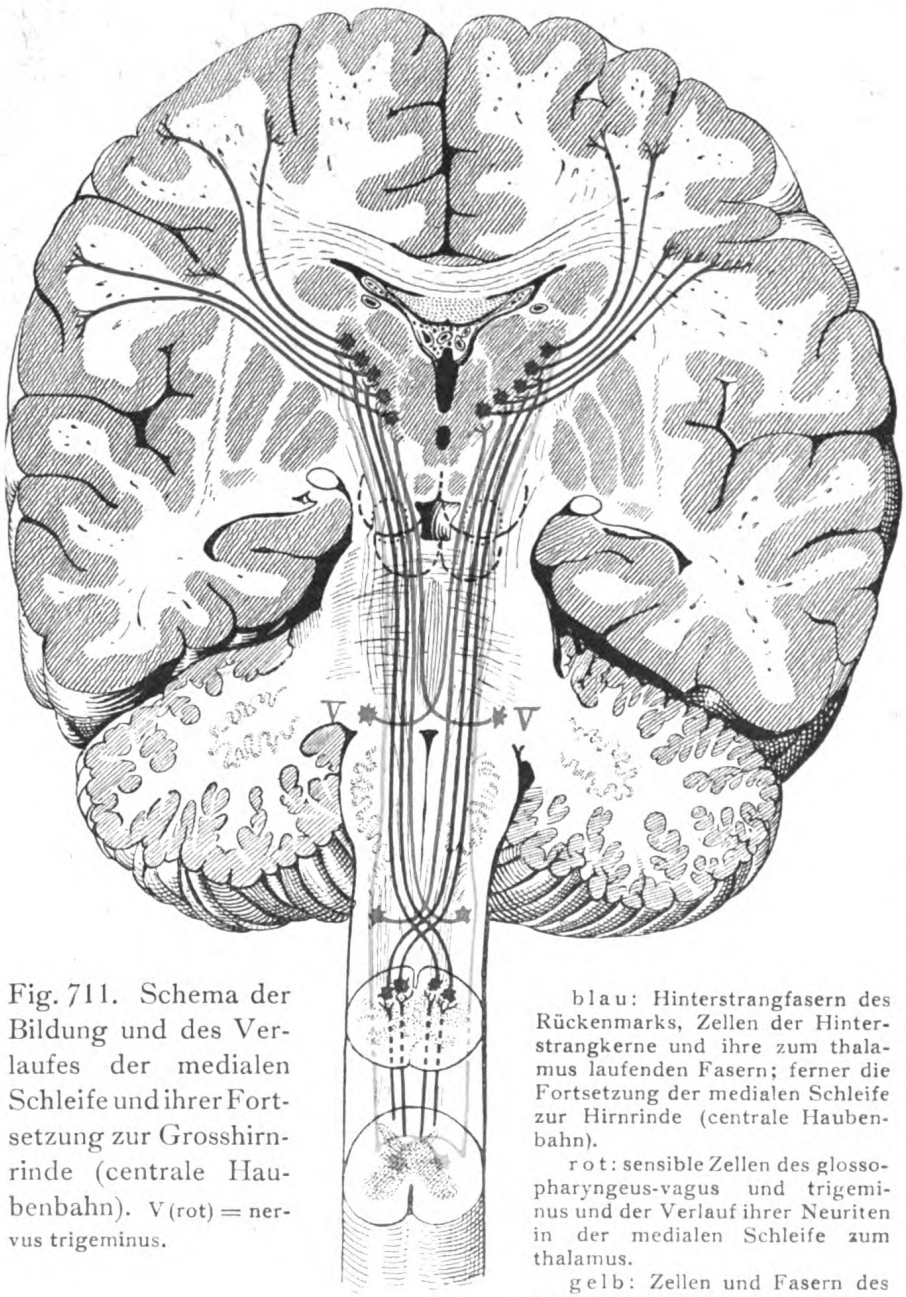

Fig. 711. Schema der Bildung und des Verlaufes der medialen Schleife und ihrer Fortsetzung zur Grosshirnrinde (centrale Haubenbahn). V (rot) = nervus trigeminus.

blau: Hinterstrangfasern des Rückenmarks, Zellen der Hinterstrangkerne und ihre zum thalamus laufenden Fasern; ferner die Fortsetzung der medialen Schleife zur Hirnrinde (centrale Haubenbahn).

rot: sensible Zellen des glossopharyngeus-vagus und trigeminus und der Verlauf ihrer Neuriten in der medialen Schleife zum thalamus.

gelb: Zellen und Fasern des tractus spinothalamicus.

Die hauptsächlichsten Leitungsbahnen des Centralnervensystems

(s. a. ob. p. 635ff.).

Das Grosshirn enthält hauptsächlich dreierlei Arten von Leitungsbahnen, welche unter andern die grosse in der Höhe des Balkens und dicht oberhalb dessen gelegene Markmasse der Hemisphäre, das *centrum semiovale* (Fig. 684) bilden. Dem Verlauf nach zerfallen diese Bahnen in drei Hauptgattungen, nämlich:

I. **Commissurenfasern** laufen von einer Hemisphäre zur andern. Es sind:

1. Die Balkenstrahlung, *radiatio corporis callosi*, zerfällt in die *pars frontalis* vom genu corporis callosi ausgehend, nach vorn konkav, in die vom truncus ausgehende *pars parietalis* und *pars temporalis* und die vom splenium nach hinten konkav ausstrahlende *pars occipitalis*. Desgleichen geht vom Balkengipfel das in der lateralen Wand des cornu posterius und inferius laufende *tapetum* aus. Fig. 712—717.

2. *commissura anterior* (Riechcommissur) verbindet im wesentlichen die Schläfenlappen beider Hemisphären in Gestalt eines langen gebogenen Faserzuges, der eine kurze Strecke in der Vorderwand des dritten Ventrikels vor den Fornixsäulen und hinter der lamina terminalis frei zutage tritt (Fig. 695, 699, 713, 714), sonst in der Substanz der Hemisphären verborgen, unterhalb des caput nuclei caudati und vor dem vorderen Ende des Linsenkerns *(pars anterior)* gegen die Insel zieht und sich dann nach dem Schläfenlappen *(pars posterior)* umbiegt. Fig. 713.

3. *commissura hippocampi* (fornix transversus), die quere Verbindung beider hippocampi. (Fig. 689).

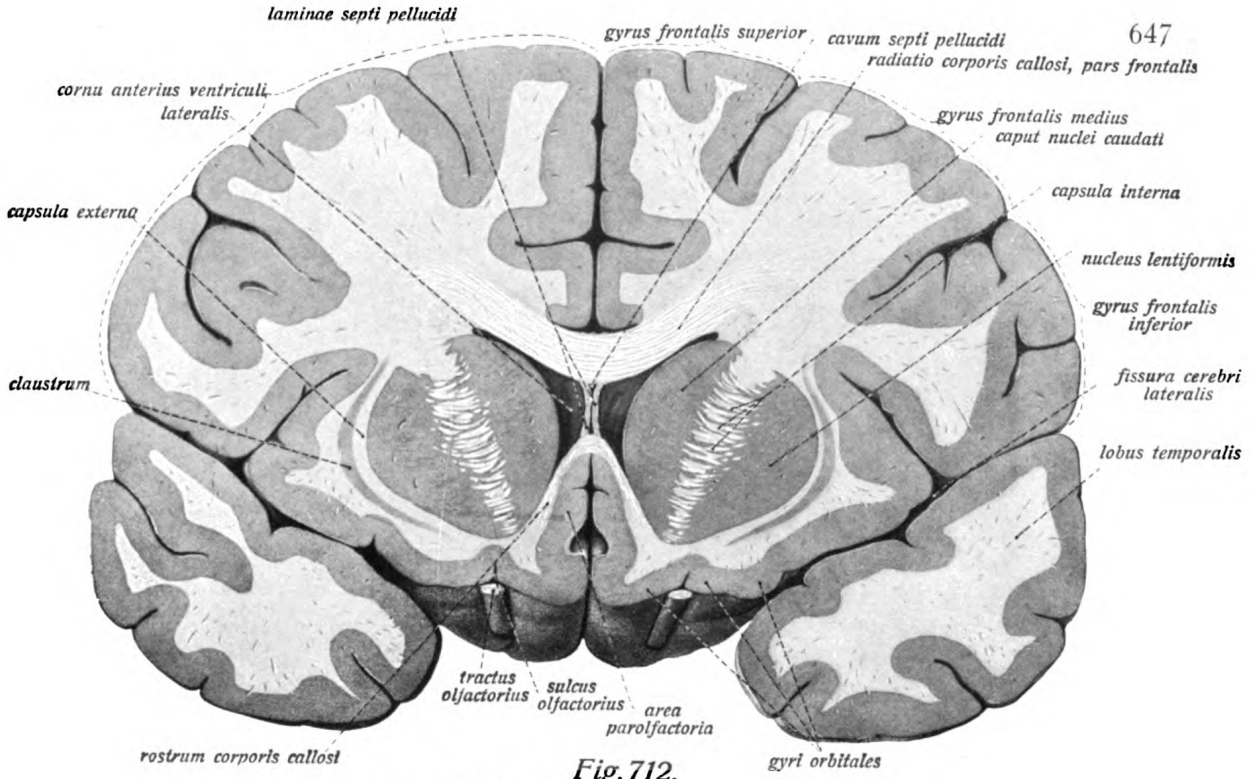

Fig. 712.

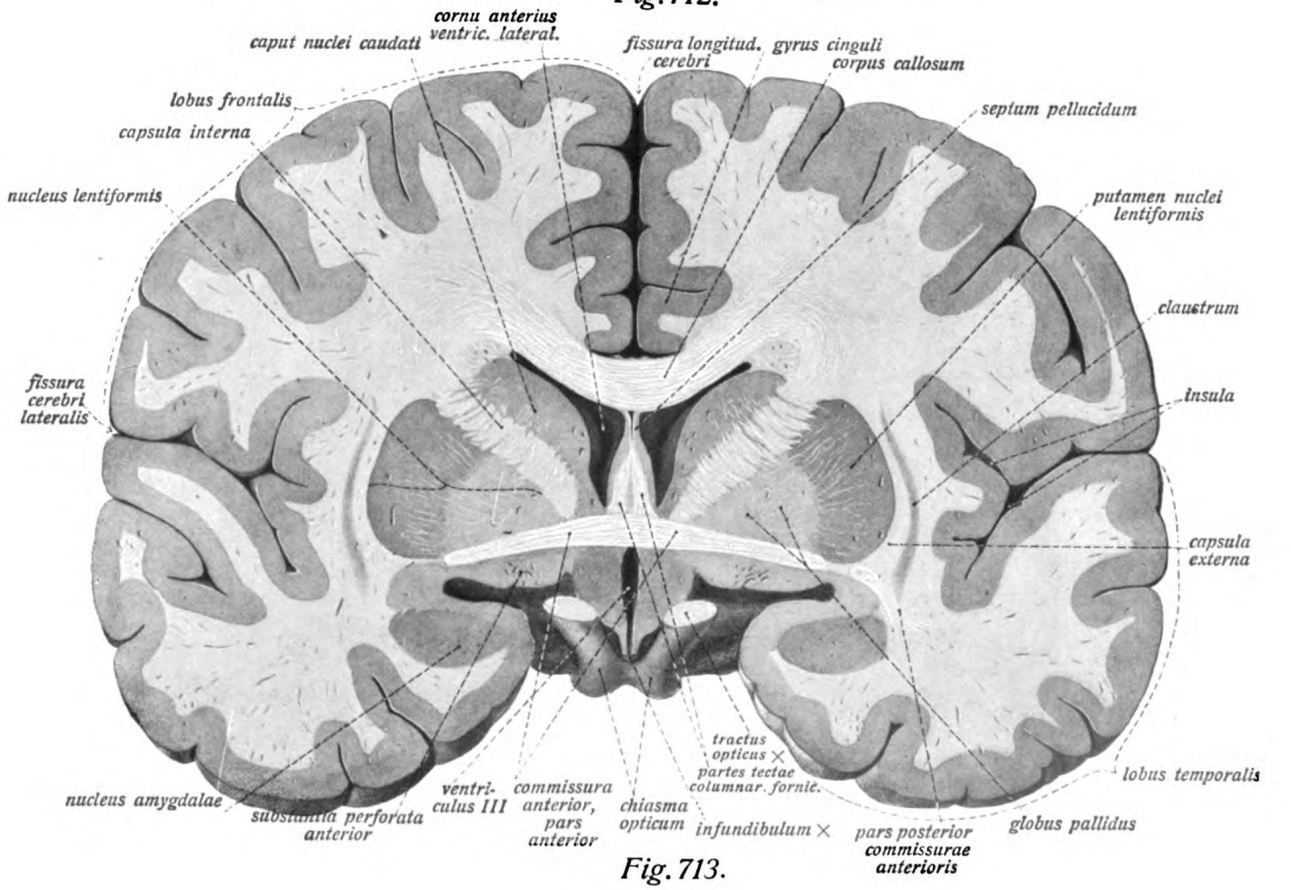

Fig. 713.

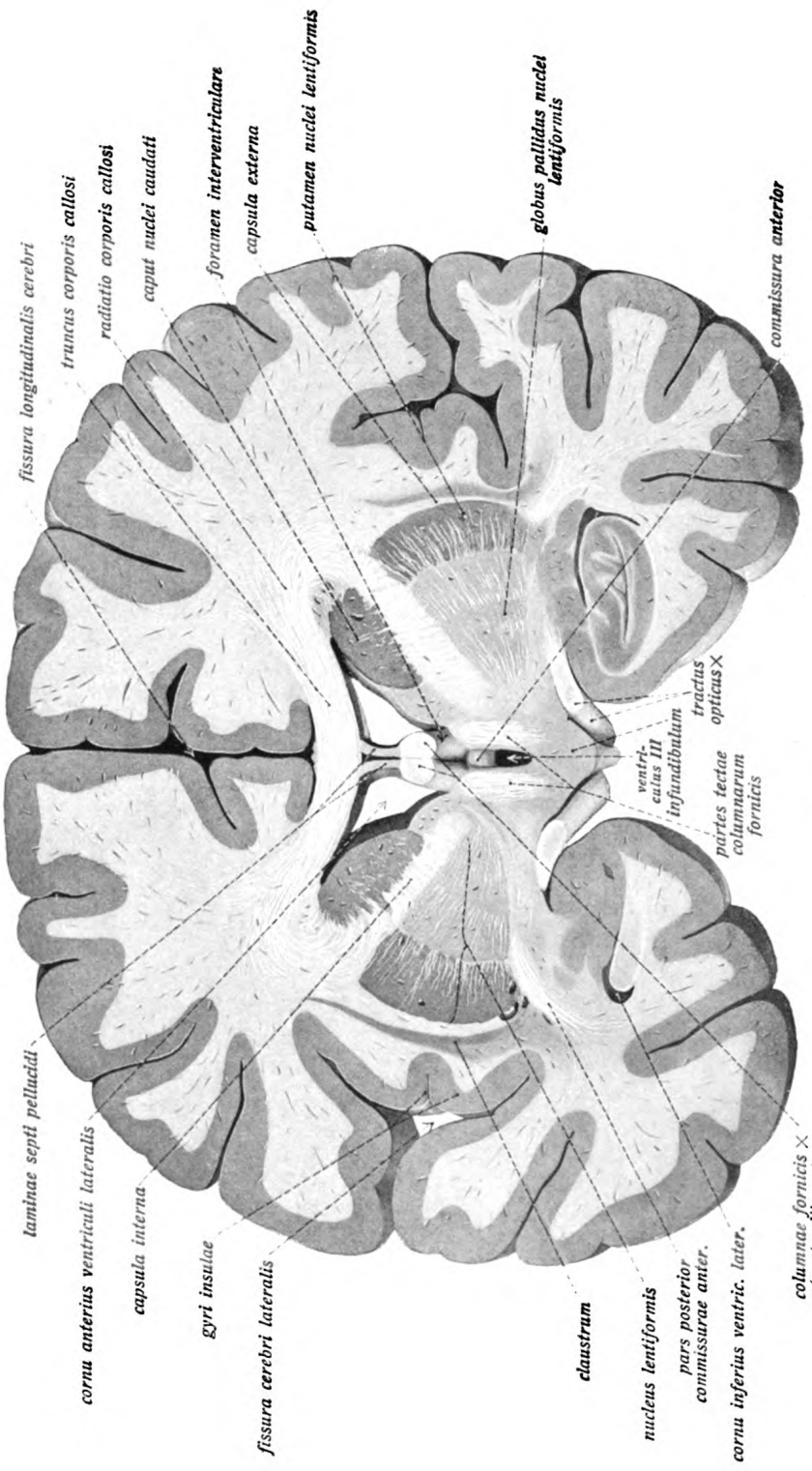
fissura longitudinalis cerebri
truncus corporis callosi
radiatio corporis callosi
caput nuclei caudati
foramen interventriculare
capsula externa
putamen nuclei lentiformis
globus pallidus nuclei lentiformis
commissura anterior
laminae septi pellucidi
cornu anterius ventriculi lateralis
capsula interna
gyri insulae
fissura cerebri lateralis
claustrum
nucleus lentiformis
pars posterior commissurae anter.
cornu inferius ventric. later.
columnae fornicis (partes liberae)
ventriculus III infundibulum
tractus opticus
partes tectae columnarum fornicis

Fig. 714.

Leitungsbahnen. (Forts.)

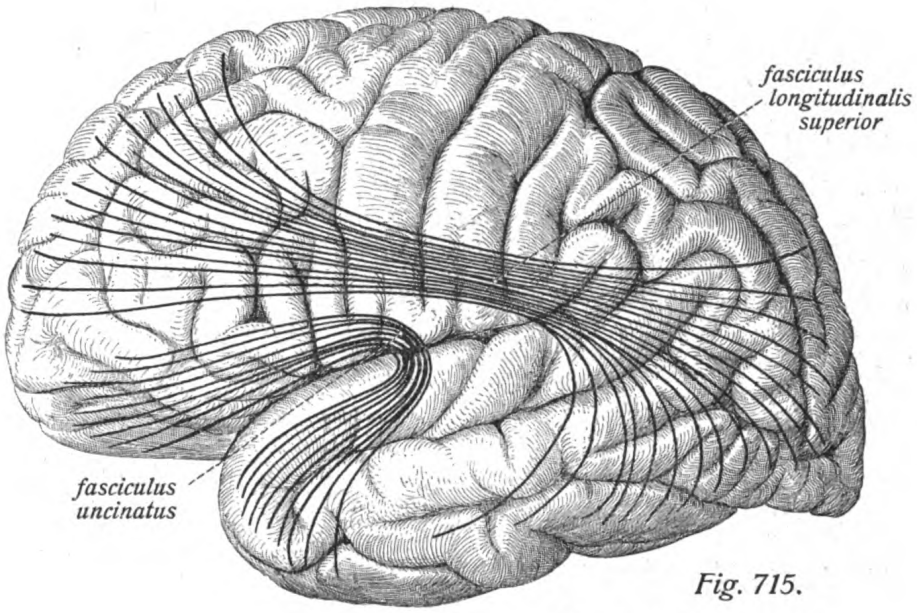

Fig. 715.

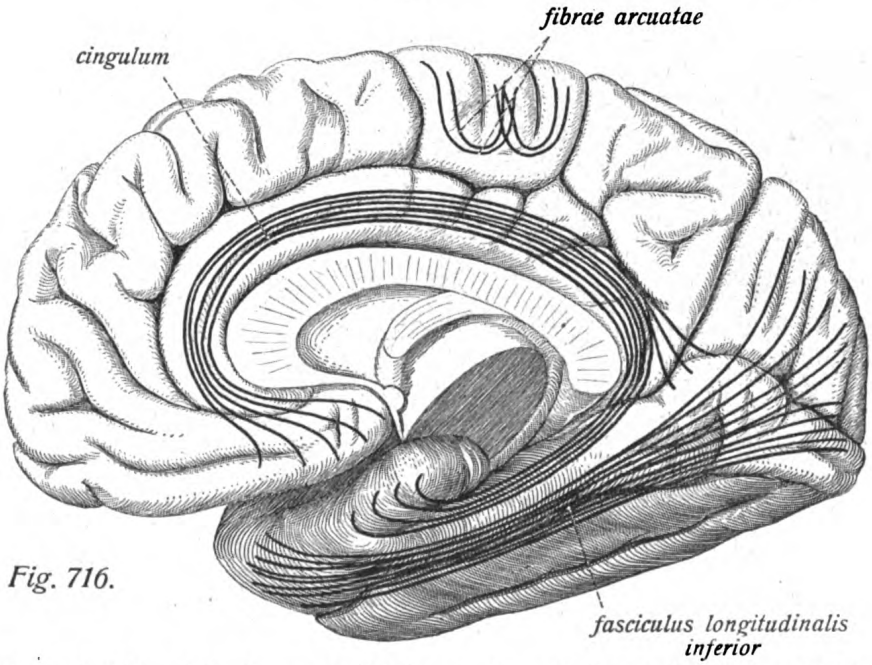

Fig. 716.

Fig. 715 und 716. Die hauptsächlichsten Associationsbahnen des Gehirns, in Fig. 715 auf die laterale, in Fig. 716 auf die mediale Fläche der Hemisphäre projiziert (schematisch).

Fig. 714. Frontalschnitt des Gehirns durch das vordere Ende des dritten Ventrikels dicht hinter der commissura anterior. Man blickt von hinten auf die vordere Schnittfläche. (1/1)

(Forts. von S. 646.)

II. Associationsbahnen.

Sie verbinden Teile der gleichen Hemisphäre miteinander und zerfallen in kurze oder *fibrae arcuatae* (Fig. 716) und lange. Die wichtigsten der letzteren sind: Das obere Längsbündel, *fasciculus longitudinalis superior* (Fig. 715), das untere Längsbündel, *fasciculus longitudinalis inferior* (Fig. 716), das Hakenbündel, *fasciculus uncinatus* (Fig. 715) und die Zwinge, *cingulum* (Fig. 716).

Centralnervensystem. Gehirn. (Forts.)

Rautenhirn, *rhombencephalon.*

Der vierte Ventrikel, *ventriculus quartus.* Rautengrube, *fossa rhomboidea.*

Der vierte Ventrikel bildet eine niedrige, zwischen Brücke und oberem Teil der medulla oblongata einerseits und dem Kleinhirn andrerseits gelegene Höhlung, welche nach oben in den aquaeductus cerebri, nach unten in den Centralkanal des unteren Teils der medulla oblongata übergeht. Das Dach (= hintere Wand) des vierten Ventrikels (tectum ventriculi IV) bilden im obern Abschnitt das velum medullare anterius und z. T. die Bindearme, während der untere Abschnitt teils durch die weiche Hirnhaut in Gestalt der *tela chorioidea ventriculi quarti*, beziehungsweise deren *lamina epithelialis chorioidealis* gebildet wird, teils vom *velum medullare posterius.* Erstere setzt sich mittels der *taeni ventriculi quarti* an die Ränder der Rautengrube an; letzteres geht in den pedunculus flocculi des Kleinhirns (s. u. p. 664) über und trifft mit dem velum medullare anterius unter Bildung der Gipfelkante, *fastigium*, zusammen. Am calamus scriptorius bildet die taenia eine Hervorragung, den *obex.* Auf der dem Ventrikelraum zugekehrten Fläche der tela chorioidea finden sich gefässhaltige Fortsetzungen der weichen Hirnhaut, *plexus chorioideus ventriculi quarti*, welcher sich insbesondere in eine seitliche, der grössten Breite des Ventrikelraumes entsprechende Ausbuchtung, den *recessus lateralis ventriculi quarti* erstreckt und an der Gehirnbasis hinter dem flocculus des Kleinhirns und neben der Glossopharyngeuswurzel sichtbar wird. Neben letzterer besitzt der vierte Ventrikel (scheinbar) eine paarige Oeffnung, *apertura lateralis*, in der Mittellinie dicht oberhalb des obex eine unpaare, *apertura medialis*, deren Natur ebenfalls zweifelhaft ist (Artefakt?). Fig. 671, 695, 699, 718, 725, 741.

Die Rautengrube, *fossa rhomboidea*, bildet den Boden des vierten Ventrikels (richtiger die vordere Wand); sie liegt als eine rhombische, oben und unten zugespitzte Grube an der Hinterfläche der Brücke und des verlängerten Markes. Ihre obere Spitze liegt noch im Bereiche des isthmus rhombencephali, ihre untere im Bereiche des myelencephalon, der Hauptteil an der dorsalen (hinteren) Fläche der Brücke. Man unterscheidet den oberen Teil als *pars superior fossae rhomboidae*, den unteren Teil als *pars inferior*, den breitesten mittleren Abschnitt als *pars intermedia.* Der untere zugeschärfte, schreibfederartige Teil der pars inferior führt den Namen des *calamus scriptorius.* Durch die ganze Länge der Rautengrube läuft die *fissura mediana posterior*, eine schmale Längsfurche, von zwei Erhabenheiten, *eminentiae mediales*, begrenzt. Die pars intermedia erstreckt sich mittels des *recessus lateralis* bis gegen die ventrale Fläche des rhombencephalon. Sie enthält eine flache, z. T. bis in die pars inferior und den recessus lateralis (hier das oft undeutliche *tuberculum acusticum*) reichende Erhebung, *area acustica*, über welche sehr variabel ausgebildete, weisse, oft geflechtartig verbundene Markstreifen laufen, *striae medullares.* Gegen die pars superior hin findet sich im Bereiche der eminentia medialis eine rundliche Erhebung, *colliculus facialis*, dem genu (internum) n. facialis entsprechend. In der pars superior liegt lateral neben der eminentia medialis eine im frischen Gehirn dunkel erscheinende längliche Stelle, *locus caeruleus.* Die pars inferior fossae rhomboideae zeigt im Bereiche der eminentia medialis ein dreieckiges graues Feld, *trigonum hypoglossi,* ferner dicht unterhalb der striae medullares einen gleichfalls dreieckigen grauen Bezirk, *ala cinerea* (Vagus-Glossopharyngeuskern. Fig. 699, 718, 719, 726, 731).

Fig. 717. Frontalschnitt des Gehirns durch die Mitte des dritten Ventrikels gelegt. Man blickt auf die vordere Schnittfläche. (1/1) * = fasciculus pedunculomamillaris.

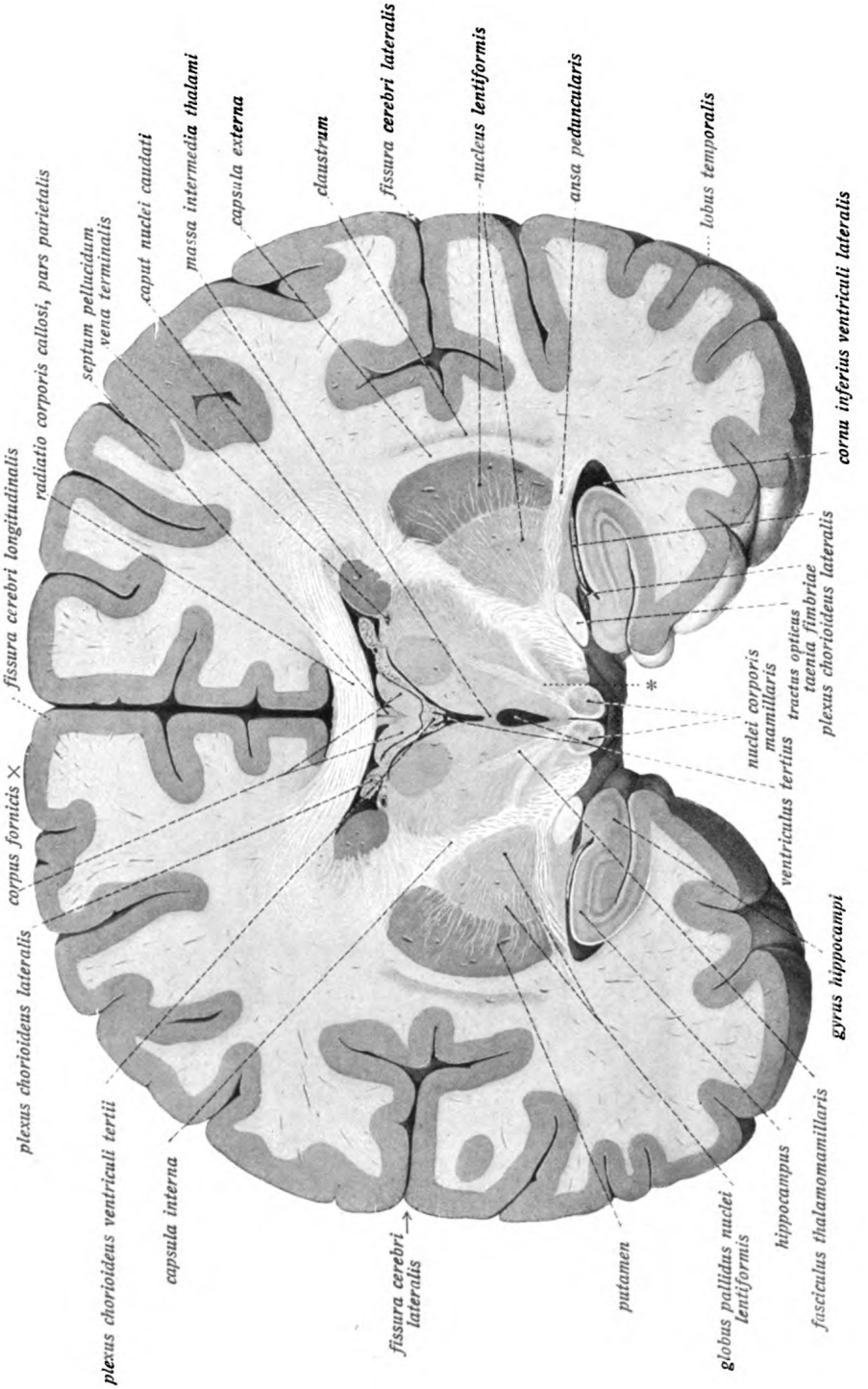
fissura cerebri longitudinalis
radiatio corporis callosi, pars parietalis
septum pellucidum
vena terminalis
caput nuclei caudati
massa intermedia thalami
capsula externa
claustrum
fissura cerebri lateralis
nucleus lentiformis
ansa peduncularis
lobus temporalis
corpus fornicis
plexus chorioideus lateralis
plexus chorioideus ventriculi tertii
capsula interna
fissura cerebri lateralis
putamen
globus pallidus nuclei lentiformis
hippocampus
fasciculus thalamomamillaris
gyrus hippocampi
nuclei corporis mamillaris
ventriculus tertius
tractus opticus
taenia fimbriae
plexus chorioideus lateralis
cornu inferius ventriculi lateralis

Fig. 717.

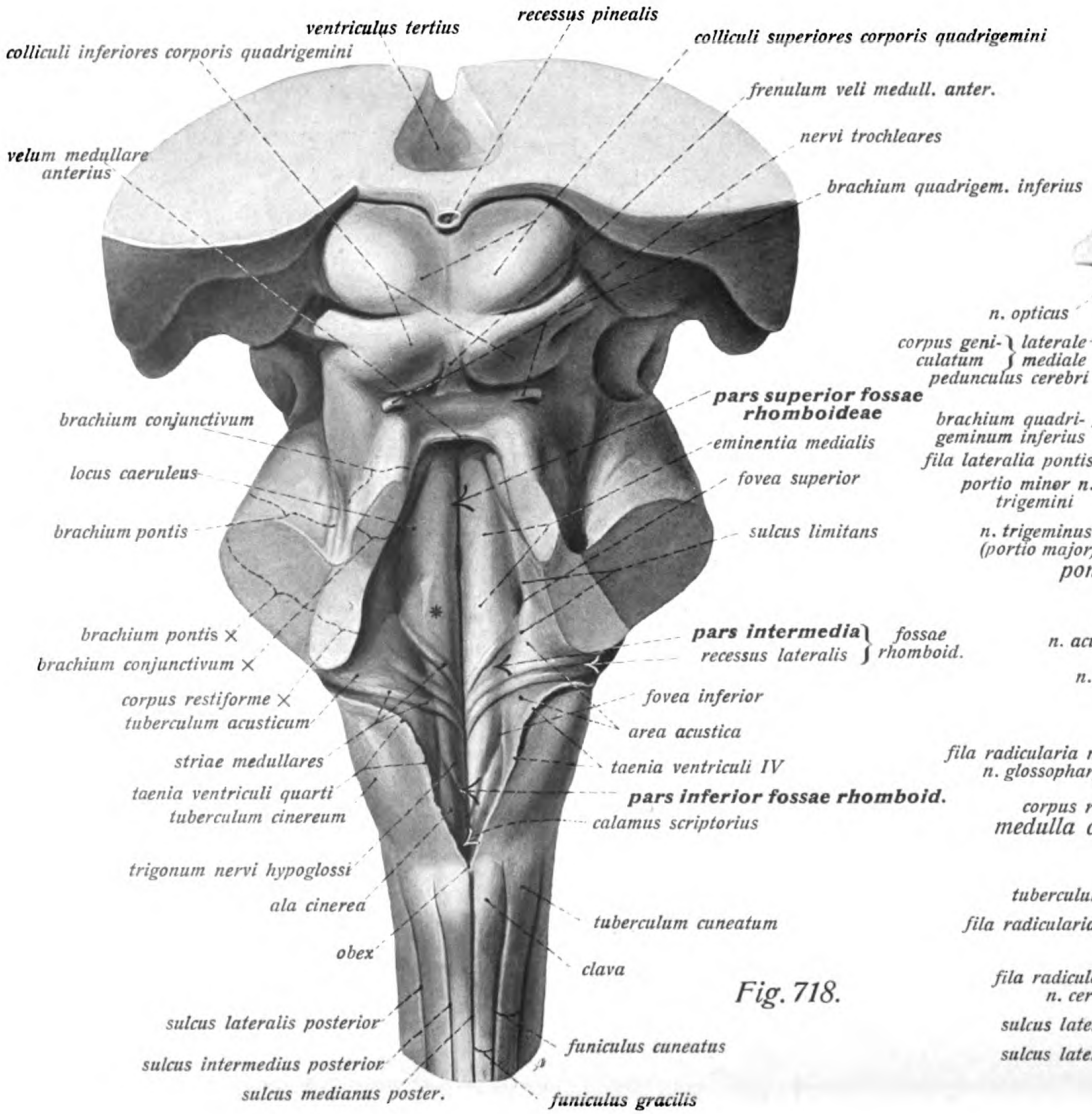

Fig. 718.

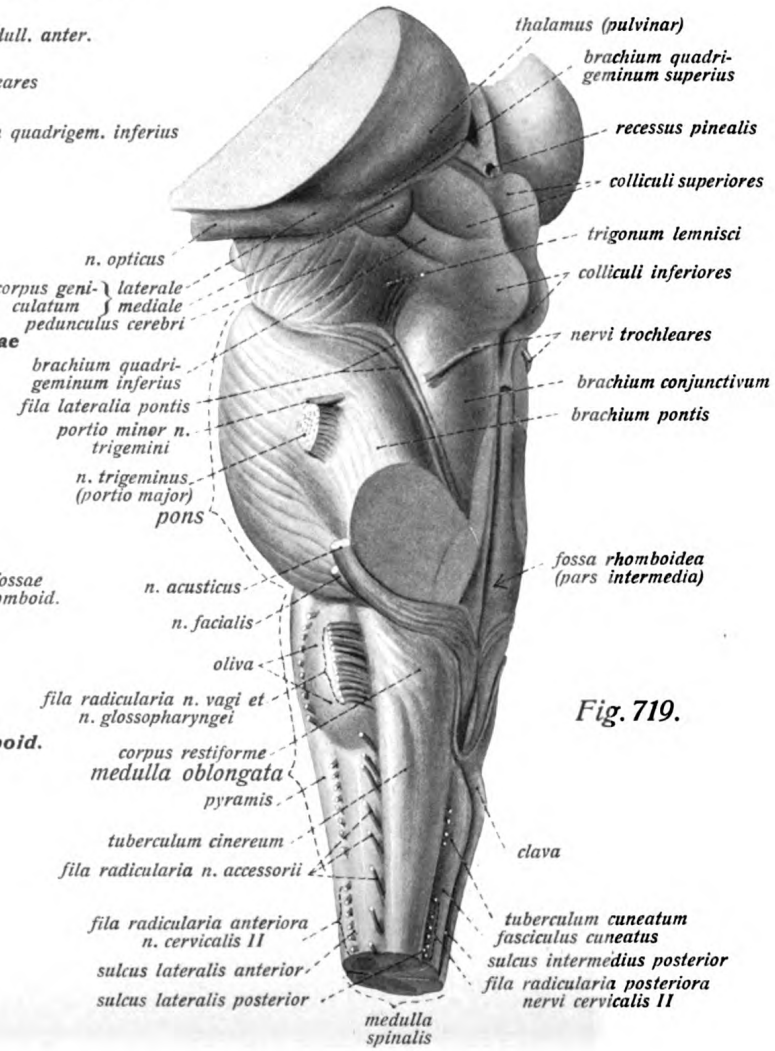

Fig. 719.

Rautenhirn, *rhombencephalon.*

Fig. 718. Vierhügelplatte und Rautengrube in der Ansicht von hinten (etwas vergrössert). Kleinhirn und corpus pineale sind abgetrennt; das hintere Ende der thalami ist mit dargestellt. * = Stelle des colliculus facialis.

Fig. 719. Das gleiche Präparat in der Ansicht von links und etwas von hinten (etwas vergrössert).

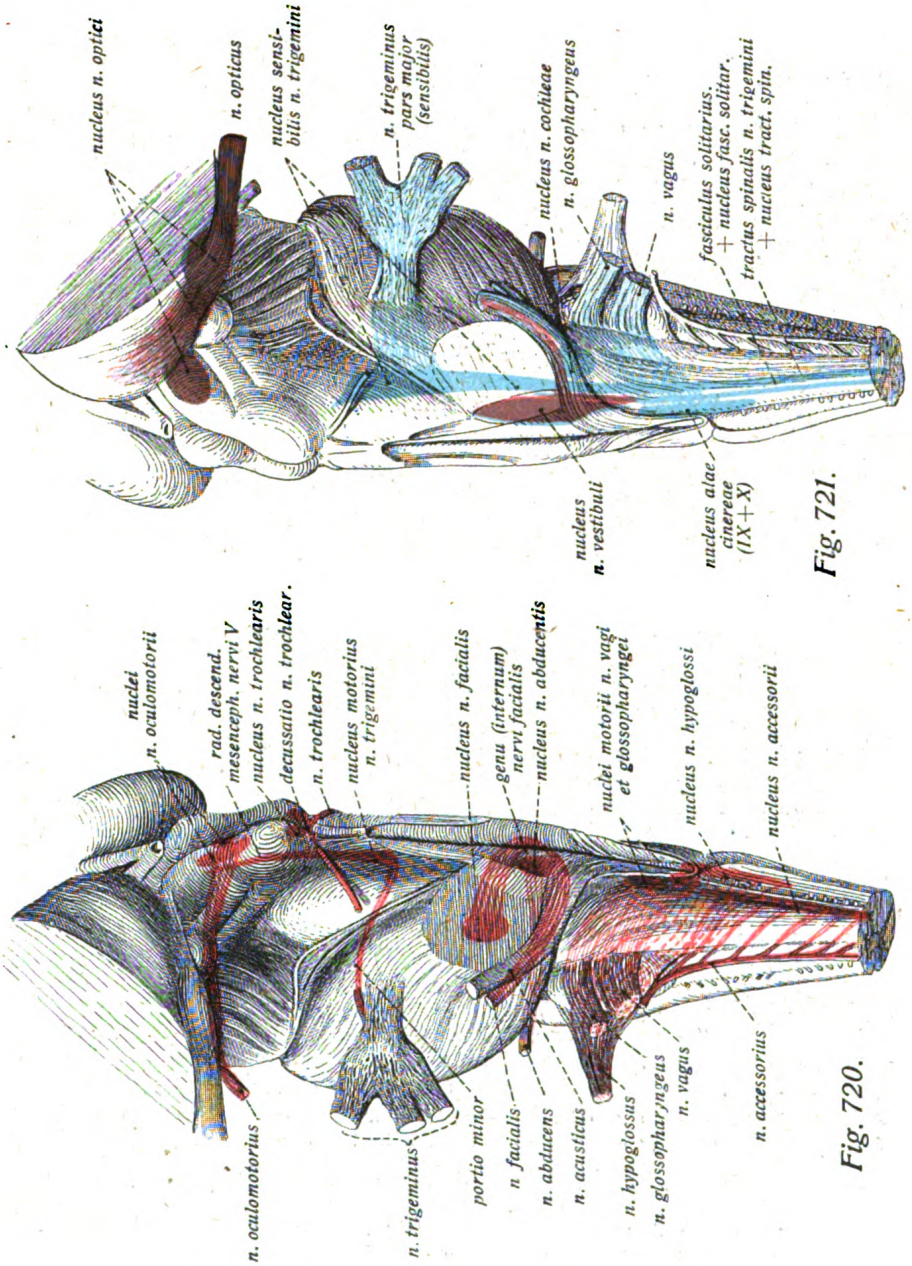

Fig. 720 und 721. Darstellung der Kerne des 2. bis 12. Hirnnerven in der Ansicht von links bezw. rechts. In Fig. 720 sind die motorischen Kerne und Wurzeln dargestellt (durch rote Farbe, rot punktiert die Wurzelfasern des n. hypoglossus), in Fig. 721 mit blauer Farbe die sensiblen, mit violetter die sensorischen (n. cochleae dagegen ebenfalls mit blauer Farbe).

Leitungsbahnen (Forts. v. S. 646 u. 649).

III. **Projektionsfasern;** sie verbinden die Grosshirnrinde mit tiefer gelegenen Abschnitten des Centralnervensystems oder solche mit der Hirnrinde. Man bezeichnet sie auch als Stabkranz, *corona radiata.* Sie zerfallen in kurze und lange Projektionsbahnen. Die letzteren gehen durch die innere Kapsel und den Fuss des Hirnschenkels zum Rückenmark, der medulla oblongata und der Brücke.

a) **Kurze Bahnen:** Die wichtigsten sind: 1. Die Thalamusstiele, d. h. Verbindungen der Rinde aller vier Grosshirnlappen mit dem thalamus und z. T. umgekehrt des thalamus zur Rinde (Haubenbahn).

2. Fasern von der Seh- und Hörrinde (Occipital- und Temporallappen) zu den Vierhügeln, Kniehöckern und dem thalamus (centrale Sehstrahlung und centraler Abschnitt der Hörbahn). Forts. s. S. 654.

Fig. 723. Querschnitt des Mittelhirns in der Gegend der vorderen Vierhügel. ($^4/_1$)
Fig. 724. Querschnitt des Mittelhirns in der Gegend der hinteren Vierhügel. ($^4/_1$)
Der etwas schräg gerichtete Schnitt der Fig. 724 hat noch einen Teil der oberflächlichen Schicht der Brücke getroffen. Nach Präparaten mit Weigertscher Markscheidenfärbung. Weisse Substanz (Nervenfasern) dunkel, graue Substanz hell.

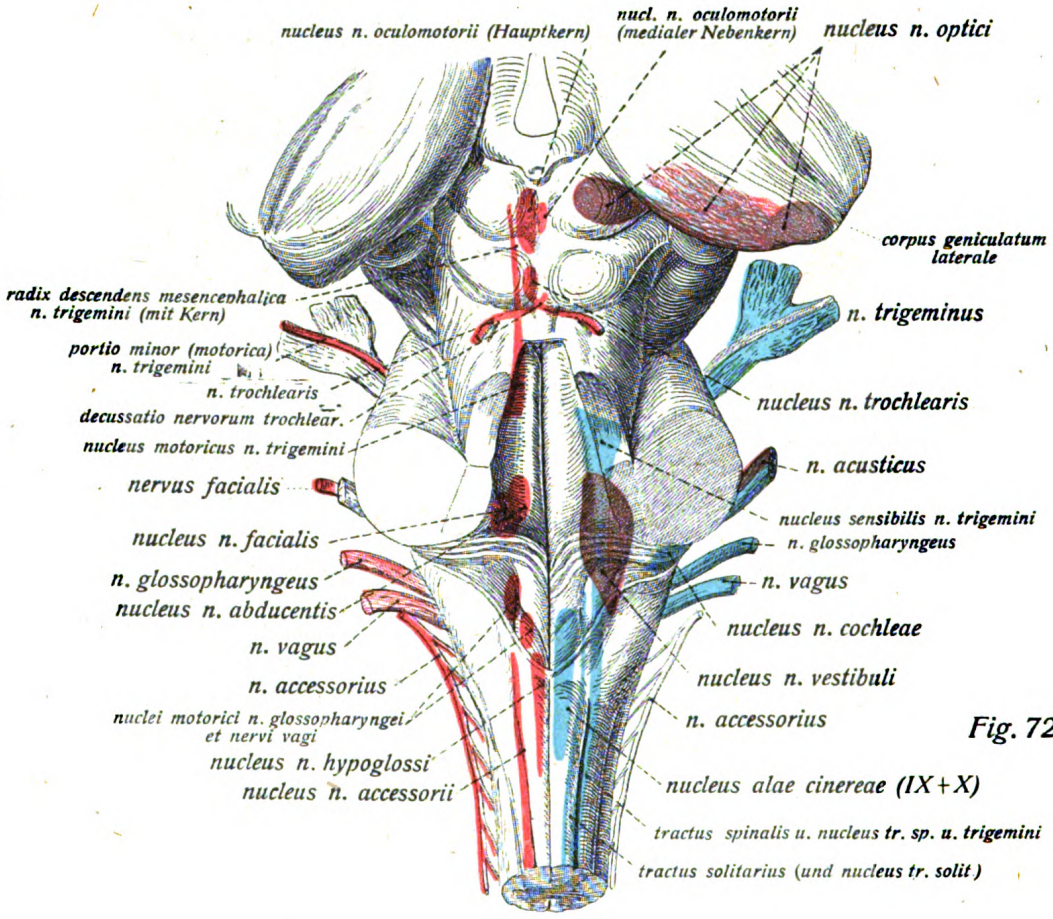

Fig. 722.

Fig. 722. Die Kerne des 2. bis 12. Hirnnerven schematisch in die Fig. 718 eingetragen.
Sensible Kerne blau, motorische rot; von den sensorischen ist der des n. opticus und n. vestibuli violett, der des n. cochleae blau dargestellt. Die motorischen Kerne sind links, die sensiblen und sensorischen rechts dargestellt. Die verschiedenen Vestibulariskerne sind einheitlich dargestellt.

Leitungsbahnen (Forts. v. S. 653).

3. Fasern aus dem Gebiete des vordern Abschnitts der Hirnrinde zum roten Kern der Haube.
4. Muss als eine Art Stabkranzbündel auch der fornix angesehen werden; er verbindet allerdings den hippocampus nur mit dem Zwischenhirn (corpus mamillare).

b) **Lange Projektionsbahnen:**

1. Die motorische oder Pyramidenbahn von der Rinde der Centralwindungen durch die innere Kapsel und die basis pedunculi zum Rückenmark bezw. den Kernen der motorischen Hirnnerven im Bereiche des Hirnstammes (medulla oblongata, Brücke usw.) — sog. corticobulbäre Bahn. Die Hauptmasse der Faserung tritt in der Pyramidenkreuzung auf die entgegengesetzte Seite des Rückenmarks über (gekreuzte Bahn), ein kleinerer Teil bleibt bis in das letztere hinab ungekreuzt (s. ob. p. 642).
2. Grosshirnbrückenbahn. Sie zerfällt in eine frontale und eine occipitotemporale, welche im Bereiche der innern Kapsel und des Hirnschenkelfusses durch die motorische Bahn getrennt verlaufen. Ihre Fasern gehen von der Rinde des Stirn- bezw. Hinterhaupts-Schläfenlappens zu den nuclei pontis. Im Anschluss an diese Bahn gehen die Fasern von den Brückenkernen zur Kleinhirnrinde.

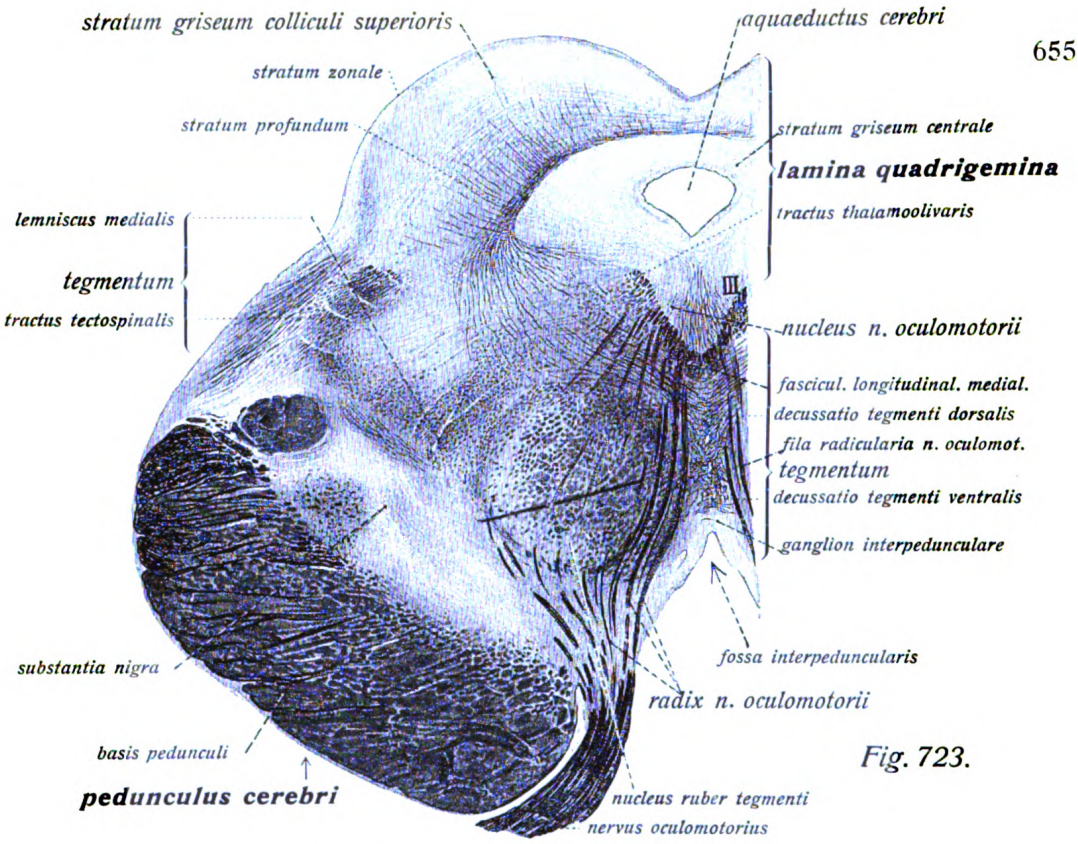

Fig. 723.

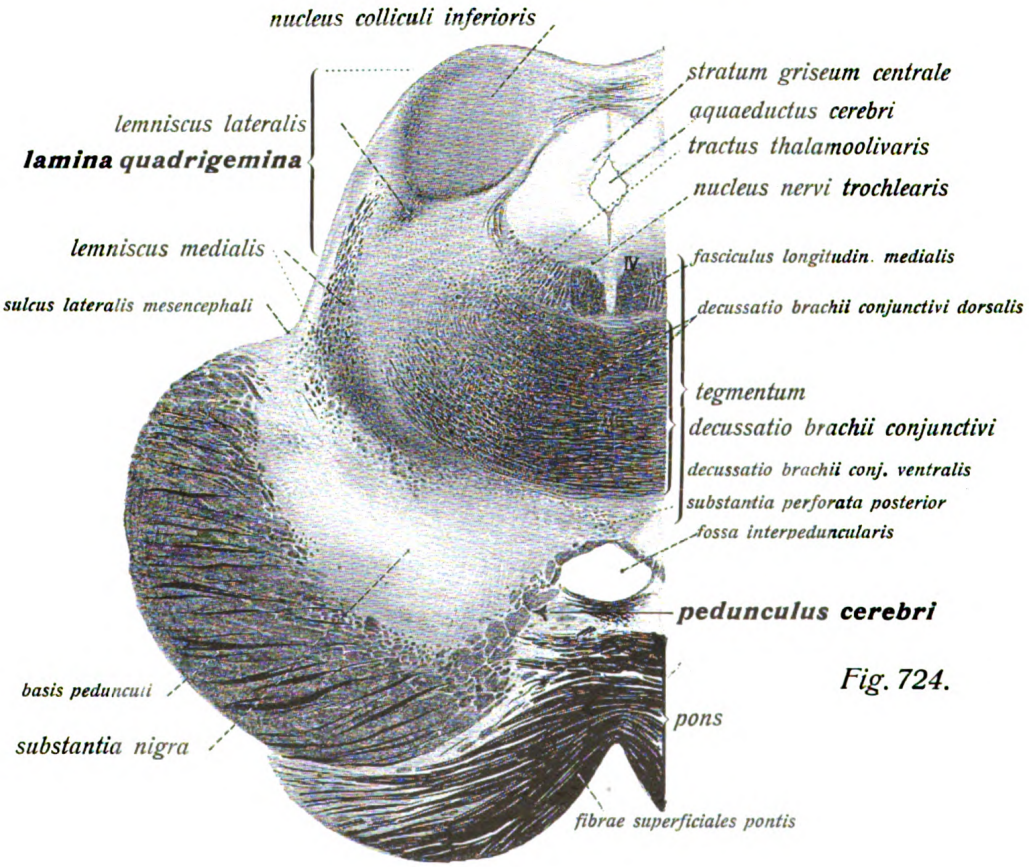

Fig. 724.

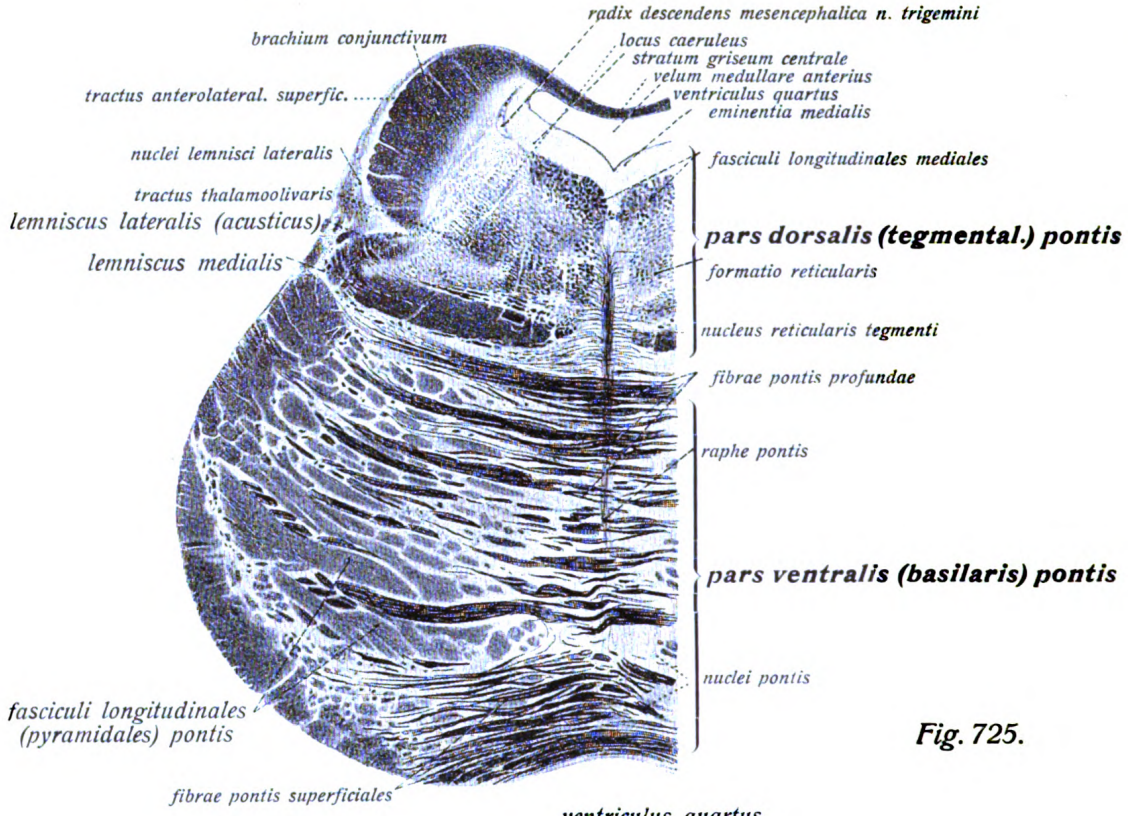

Fig. 725.

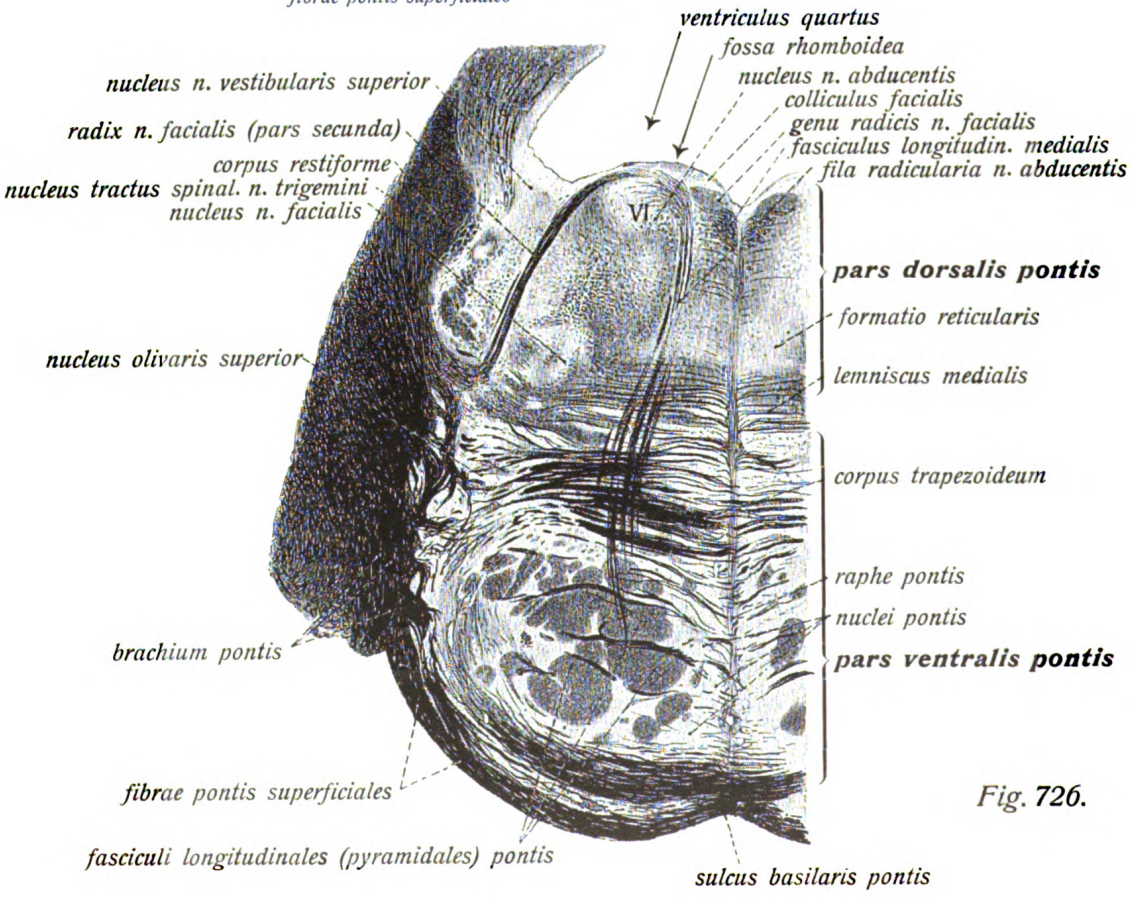

Fig. 726.

Fig. 725. Querschnitt des mittleren Teils der Brücke und des isthmus rhombencephali. ($^5/_1$) Weisse Substanz dunkel, graue Substanz hell wie in Fig. 723 und 724.

Fig. 726. Querschnitt des unteren Teils der Brücke in der Höhe des Abducenskernes. ($^5/_1$) Vom n. facialis ist nur die pars secunda (längs) getroffen und das Knie (schräg), die pars prima ist im Schnitt nicht sichtbar. Seitlich ist das vom Kleinhirn abgetrennte brachium pontis sichtbar; sonst wie Fig. 723—725.

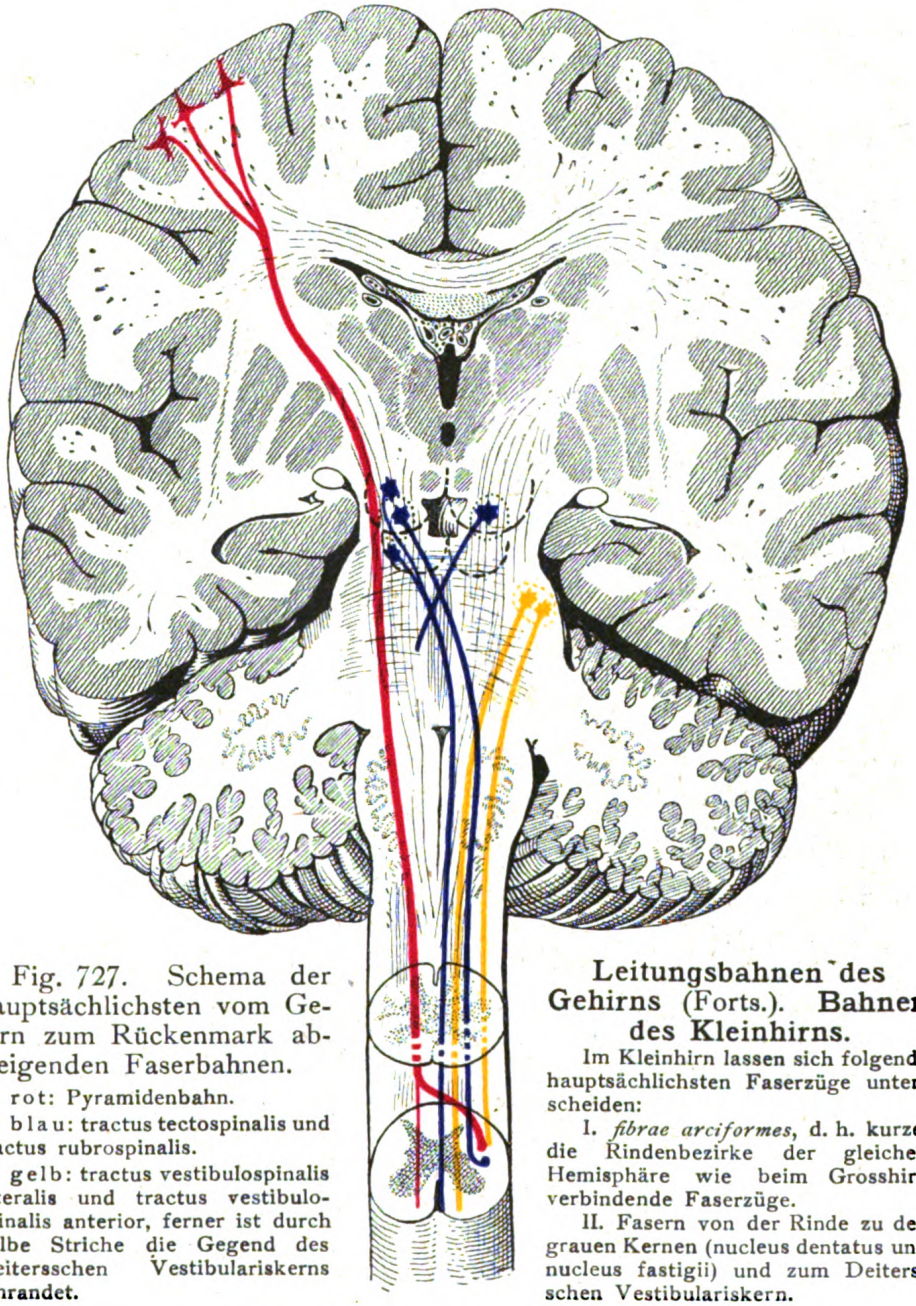

Fig. 727. Schema der hauptsächlichsten vom Gehirn zum Rückenmark absteigenden Faserbahnen.

rot: Pyramidenbahn.

blau: tractus tectospinalis und tractus rubrospinalis.

gelb: tractus vestibulospinalis lateralis und tractus vestibulospinalis anterior, ferner ist durch gelbe Striche die Gegend des Deitersschen Vestibulariskerns umrandet.

Leitungsbahnen des Gehirns (Forts.). Bahnen des Kleinhirns.

Im Kleinhirn lassen sich folgende hauptsächlichsten Faserzüge unterscheiden:

I. *fibrae arciformes*, d. h. kurze, die Rindenbezirke der gleichen Hemisphäre wie beim Grosshirn verbindende Faserzüge.

II. Fasern von der Rinde zu den grauen Kernen (nucleus dentatus und nucleus fastigii) und zum Deitersschen Vestibulariskern.

III. Faserzüge, die das Kleinhirn mit den übrigen Abschnitten des Centralnervensystems verbinden und die daher in den Kleinhirnstielen oder -Schenkeln verlaufen. Es sind:

1. Die Fasern der Bindearme, brachia conjunctiva; sie stammen vom nucleus dentatus, kreuzen sich in der Bindearmkreuzung und gehen zum nucleus ruber und den Thalamuskernen der entgegengesetzten Seite. Einige absteigende Kollateralen laufen zur medulla oblongata. Sie enthalten auch die Gowerssche Kleinhirnseitenstrangbahn.

Centralnervensystem. Gehirn. (Forts.)

Fig. 729. Querschnitt des oberen Teils der medulla oblongata (pars intermedia fossae rhomboideae). ($^7/_1$) Die römischen Ziffern bedeuten Kerne der betreffenden Hirnnerven (a bei VIII = Vestibularis-, b = Cochleariskerne). * = nucleus eminentiae teretis.

Fig. 730. Querschnitt durch den mittleren Teil der medulla oblongata. Mitte der Olivengegend. ($^7/_1$) Weisse Substanz dunkel, graue hell.

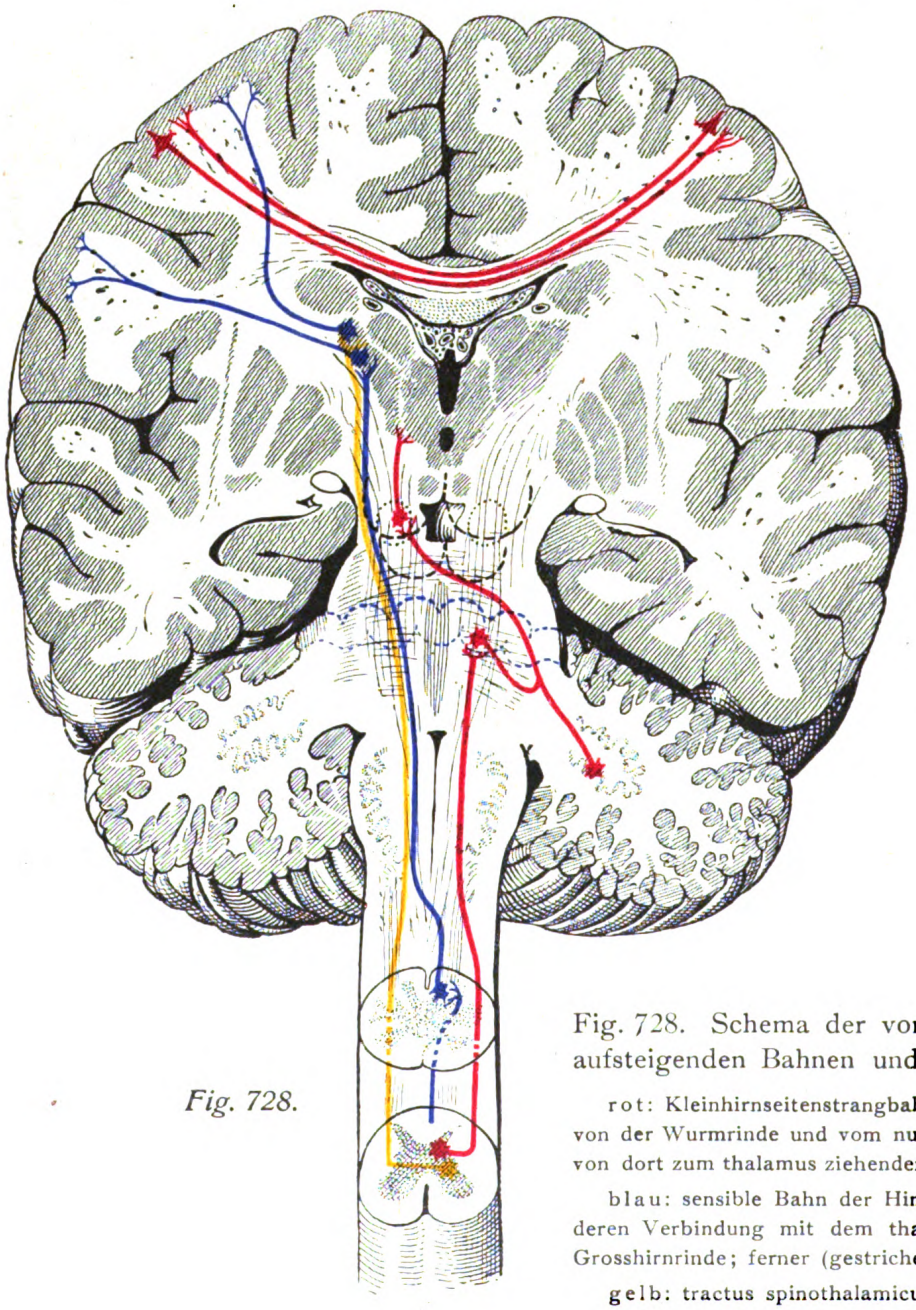

Fig. 728.

Leitungsbahnen; Kleinhirn

(Forts. v. S. 657.)

2. Die Fasern der Brückenarme, *brachia pontis;* sie nehmen ihren Ursprung von den nuclei pontis und ziehen zur Hemisphäre der entgegengesetzten Seite.

3. Die Fasern des Strickkörpers, *corpus restiforme.* Sie stammen teils aus dem Rückenmark (s. o. S. 587), teils aus der medulla oblongata. Man kann eine mediale und eine laterale Abteilung des corpus restiforme unterscheiden; die erstere stellt die Verbindung der sensiblen Hirnnervenkerne mit dem Kleinhirn dar, wobei z. T. Fasern namentlich des r. vestibularis n. acustici und des n. trigeminus direkt zum Kleinhirn ziehen (nucleus tegmenti; man spricht dann von einer direkten sensorischen Kleinhirnbahn im Gegensatz zu den Verbindungen der sensiblen Kerne mit dem nucleus tegmenti = indirekte sensorische Kleinhirnbahn).

Fig. 728. Schema der vom Rückenmark zum Gehirn aufsteigenden Bahnen und ihrer direkten Anschlüsse.

rot: Kleinhirnseitenstrangbahn und die im Anschluss an diese von der Wurmrinde und vom nucleus dentatus zum roten Kern und von dort zum thalamus ziehenden Fasern; ausserdem Balkenfasern.

blau: sensible Bahn der Hinterstränge, Hinterstrangkerne und deren Verbindung mit dem thalamus; Fortsetzung von dort zur Grosshirnrinde; ferner (gestrichelt) Rinde des Kleinhirnwurmes.

gelb: tractus spinothalamicus.

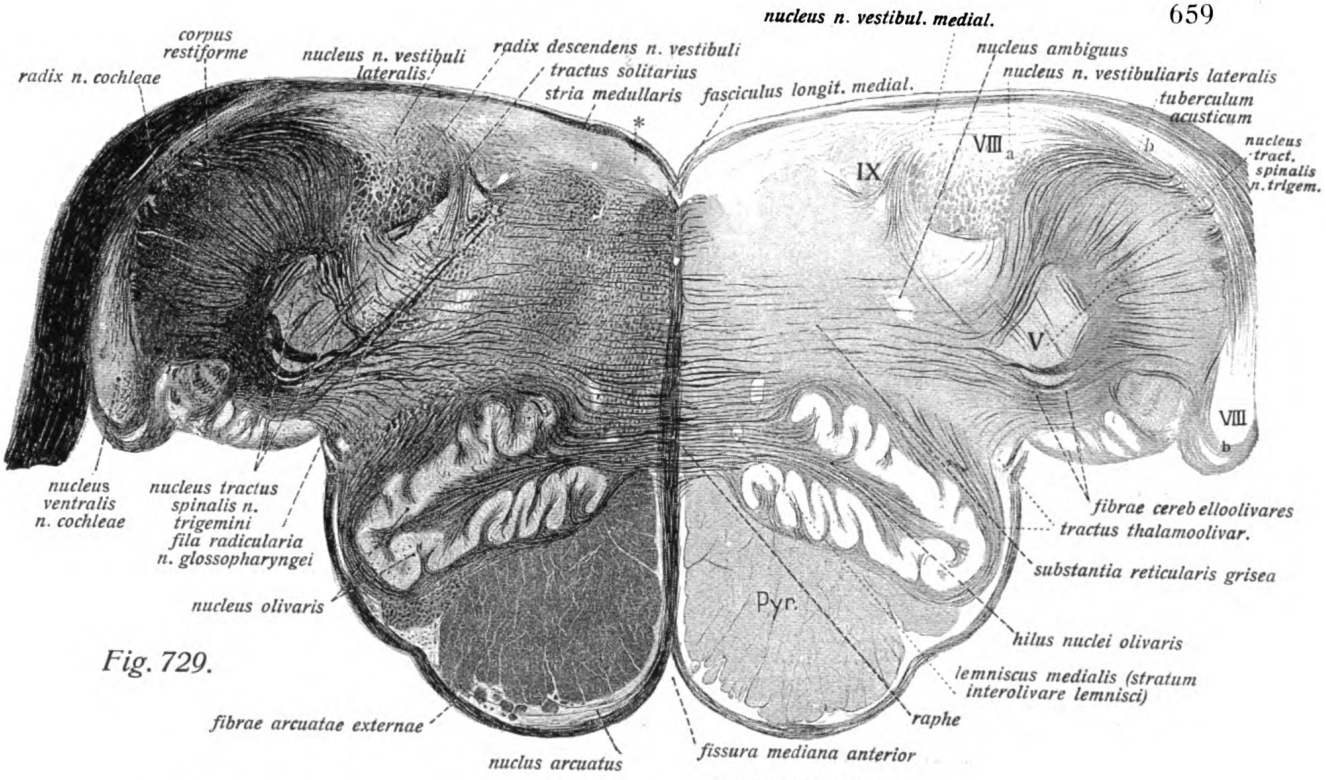

Fig. 729.

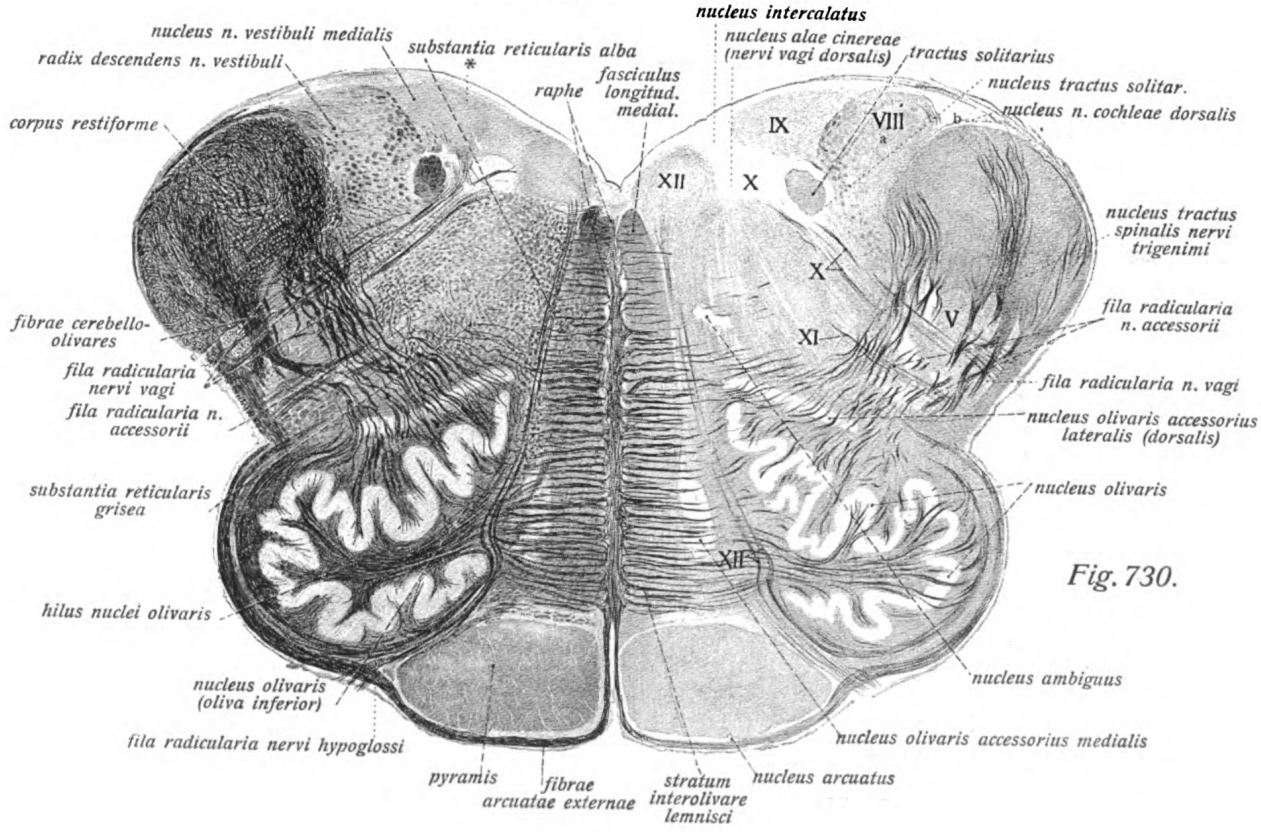

Fig. 730.

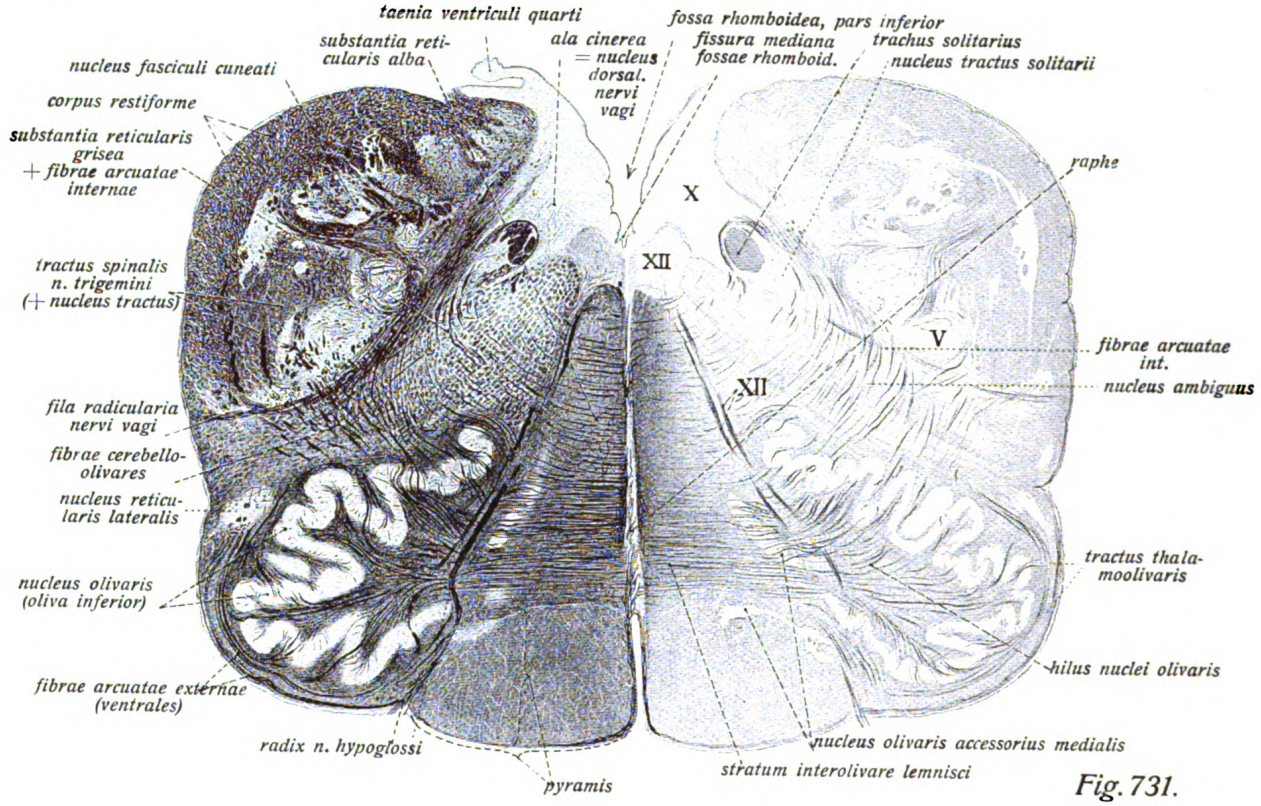

Fig. 731.

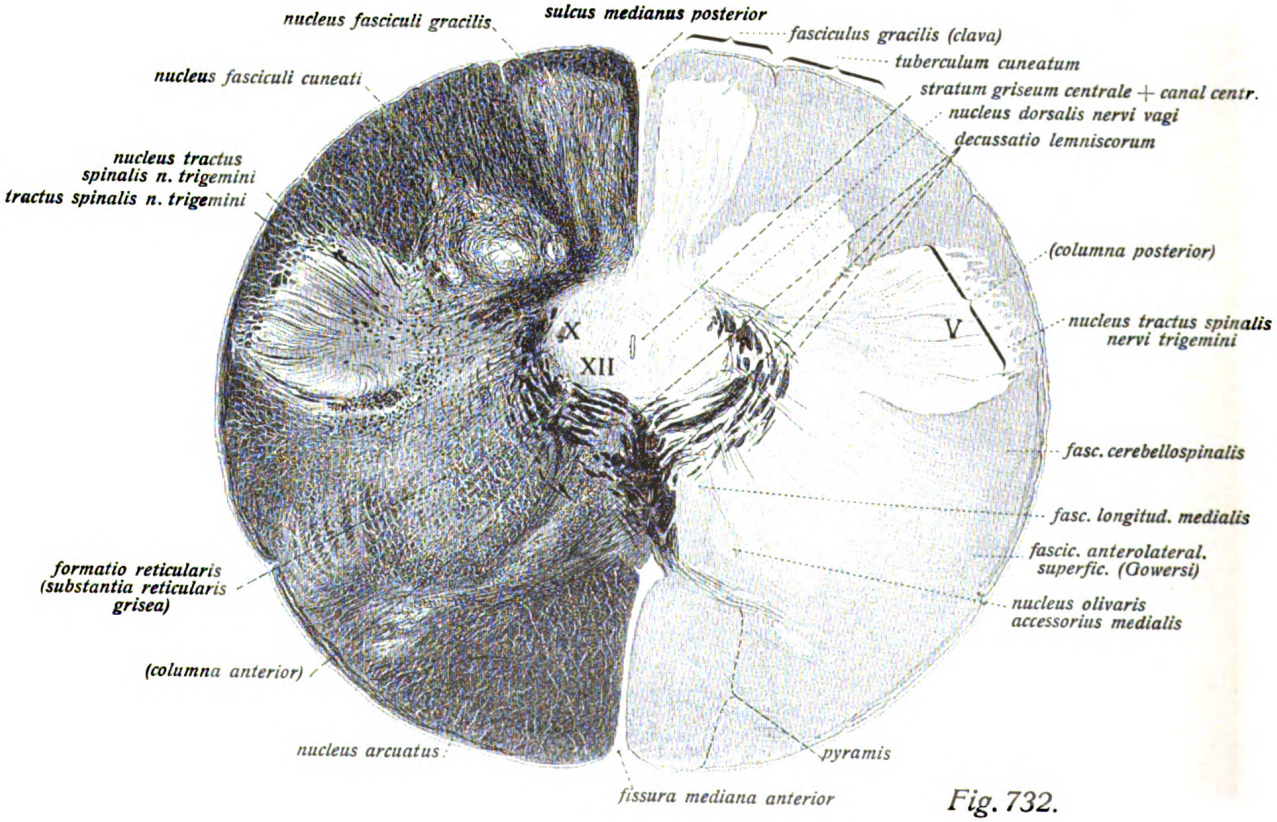

Fig. 732.

Nachhirn, *myelencephalon.*

Querschnitte des verlängerten Markes, *sectiones transversae medullae oblongatae.*

Fig. 731. Querschnitt des mittleren Teils der medulla oblongata in der Gegend des calamus scriptorius. ($^7/_1$) Die römischen Ziffern bedeuten die entsprechenden Hirnnervenkerne. Weisse Substanz dunkel, graue Substanz hell.

Fig. 732. Querschnitt des unteren Teiles der medulla oblongata in der Gegend der Schleifenkreuzung. ($^7/_1$) Weisse Substanz dunkel, graue Substanz hell.

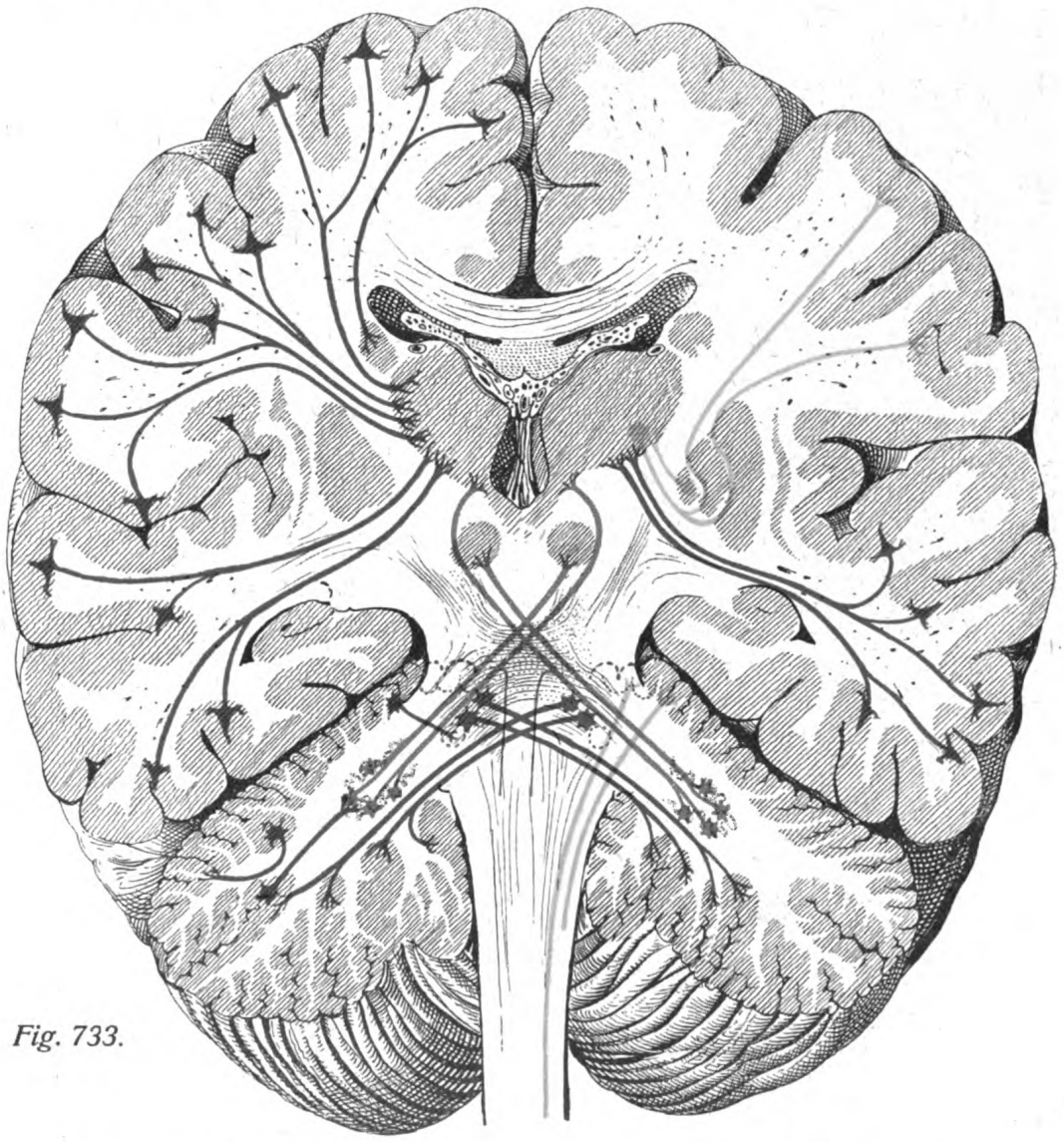

Fig. 733.

Fig. 733. Schema einer Reihe von Faserzügen des Grosshirns, Kleinhirns und der Brücke.

rot: Fasern vom nucleus dentatus cerebelli zum thalamus und nucleus ruber und ihre Kreuzung in der decussatio brachii conjunctivi; ferner rot punktiert = Deitersscher Vestibulariskern.

blau: Thalamusstiele, Fasern von den Brückenkernen zur Kleinhirnrinde, von dieser zum Deitersschen Kern und zum nucleus dentatus; ferner Associationsfasern des Kleinhirns; punktiert: Wurmrinde.

gelb: Linsenkernschlinge (gelb und blau; rechts = ansa peduncularis) und durch das corpus restiforme zur Kleinhirnrinde aufsteigende Bahnen aus dem Rückenmark und der medulla oblongata.

Centralnervensystem. Gehirn. (Forts.)

Querschnitte des verlängerten Markes, *sectiones transversae medullae oblongatae.*

Fig. 735. Querschnitt des unteren Teils der medulla oblongata in der Höhe des oberen Endes der Pyramidenkreuzung. ($^7/_1$)

Fig. 736. Querschnitt der medulla oblongata in der Gegend der Mitte der Pyramidenkreuzung. ($^7/_1$) Die römischen Ziffern bedeuten die entsprechenden Hirnnervenkerne.

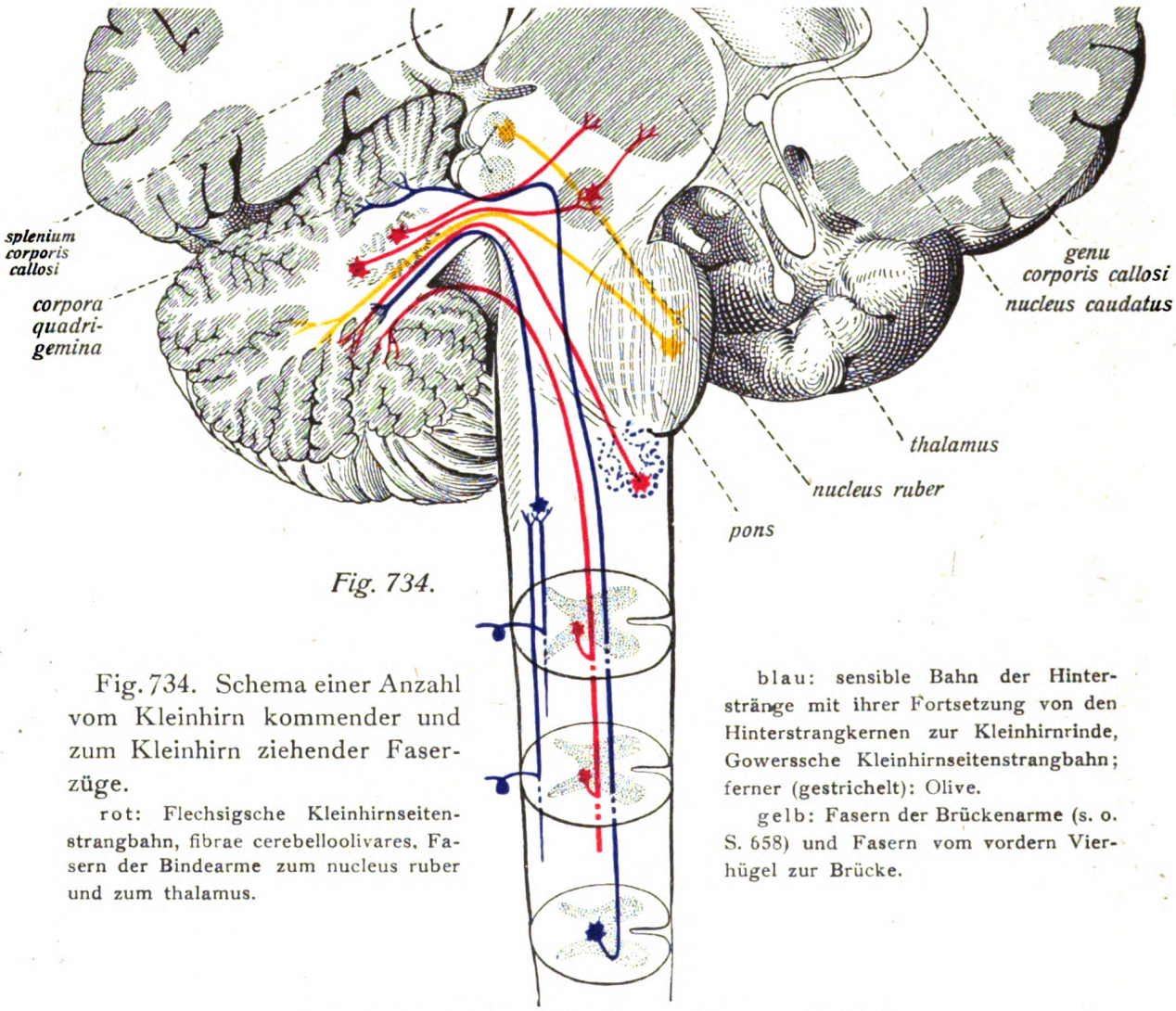

Fig. 734.

Fig. 734. Schema einer Anzahl vom Kleinhirn kommender und zum Kleinhirn ziehender Faserzüge.

rot: Flechsigsche Kleinhirnseitenstrangbahn, fibrae cerebelloolivares. Fasern der Bindearme zum nucleus ruber und zum thalamus.

blau: sensible Bahn der Hinterstränge mit ihrer Fortsetzung von den Hinterstrangkernen zur Kleinhirnrinde, Gowerssche Kleinhirnseitenstrangbahn; ferner (gestrichelt): Olive.

gelb: Fasern der Brückenarme (s. o. S. 658) und Fasern vom vordern Vierhügel zur Brücke.

Leitungsbahnen; Kleinhirn. (Forts. v. S. 658)

Die laterale Abteilung der Faserung des corpus restiforme umfasst: Fasern aus den Hinterstrangkernen zur Kleinhirnrinde und zwar sowohl gekreuzte wie ungekreuzte (fibrae arcuatae externae); Fasern der Flechsigschen Kleinhirnseitenstrangbahn und vor allem Fasern von den Olivenkernen der medulla oblongata, *fibrae cerebelloolivares;* die Mehrzahl dieser Olivenkleinhirnfasern ist gekreuzt und endet in der Rinde des Kleinhirnwurmes.

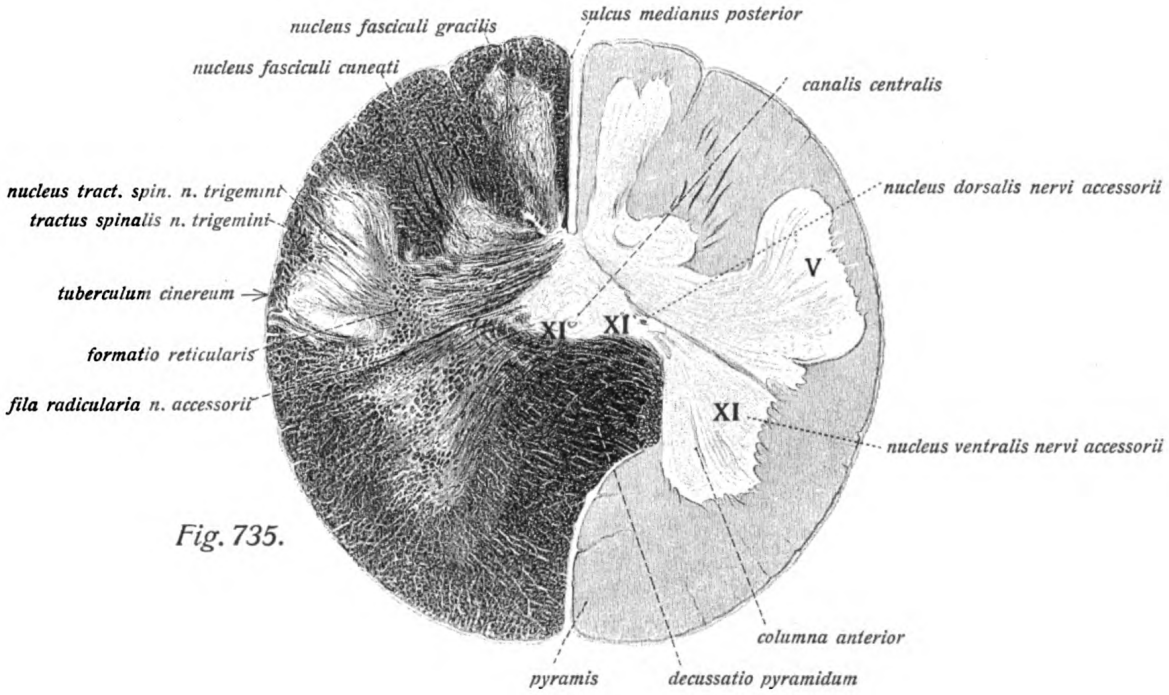

Fig. 735.

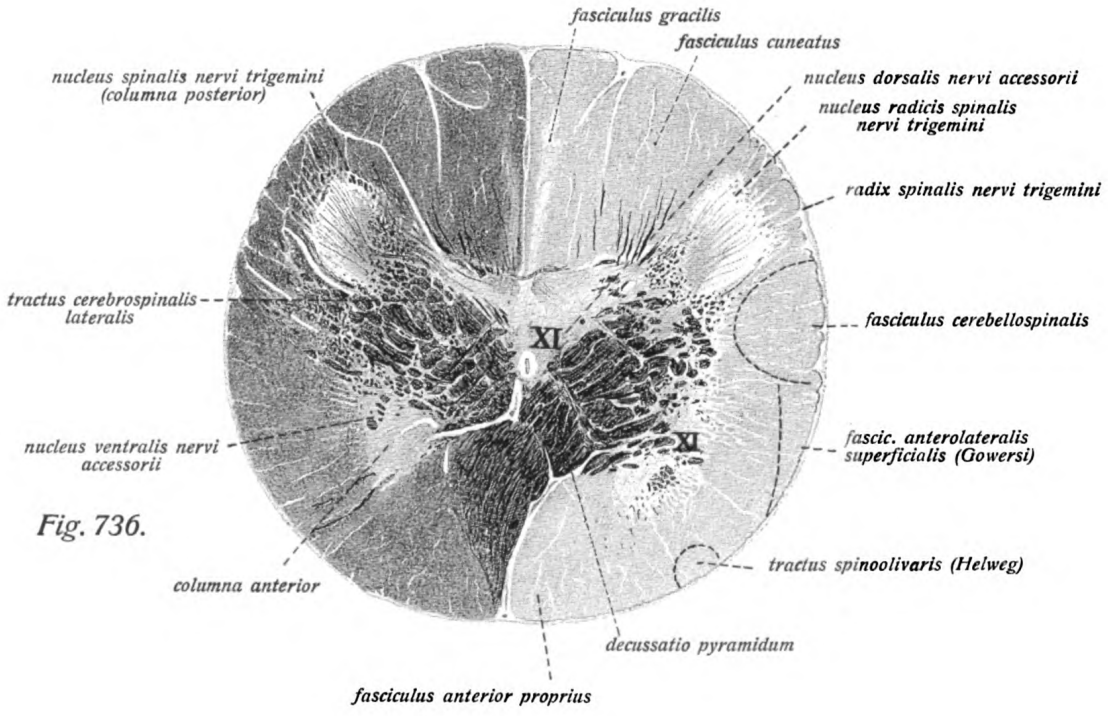

Fig. 736.

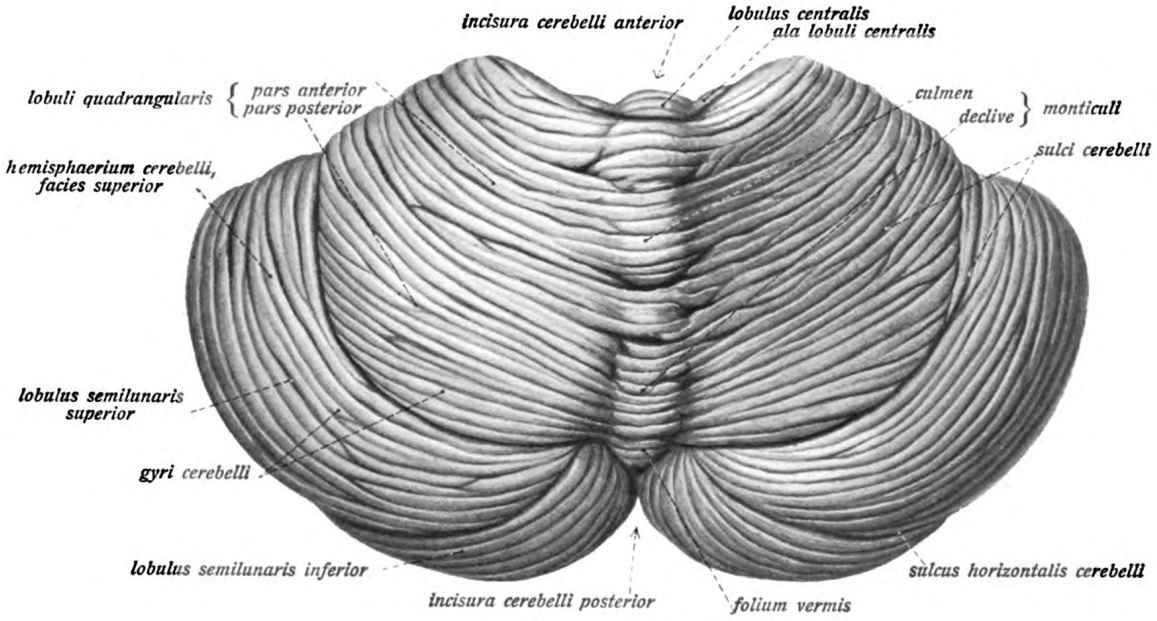

Fig. 737.

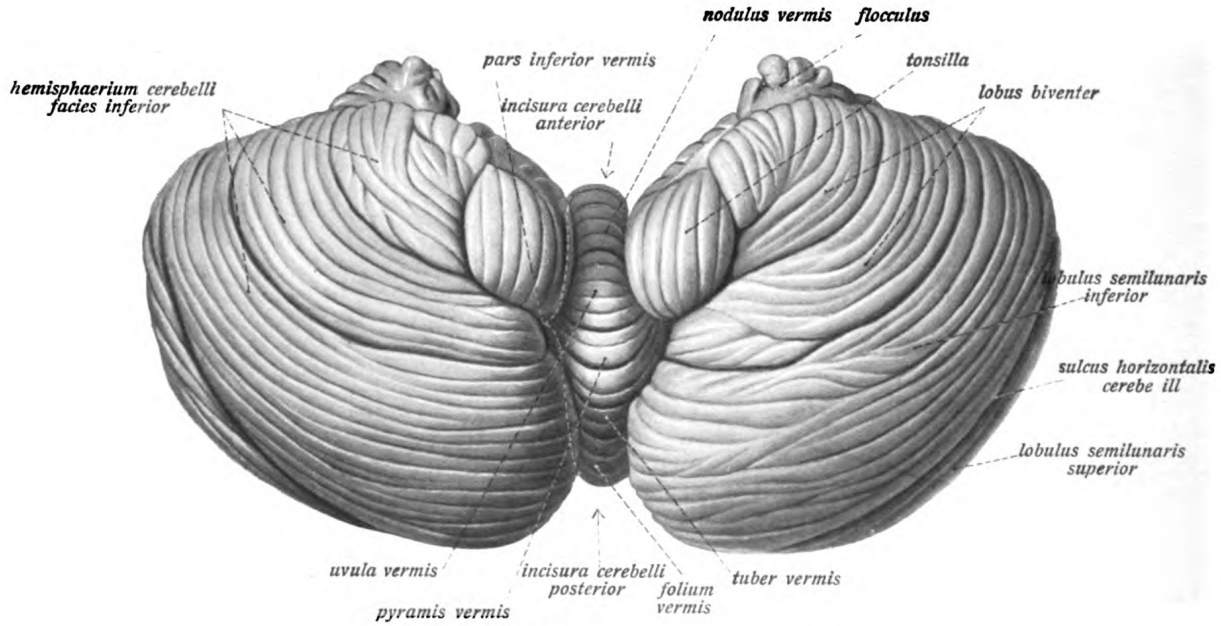

Fig. 738.

Centralnervensystem. Gehirn. (Forts.)

Kleinhirn, *cerebellum.*

Fig. 737. Kleinhirn in der Ansicht von oben und hinten. (1/1)
Fig. 738. Kleinhirn in der Ansicht von unten. (1/1)

Die Brücke *pons (Varoli)*

ist eine breite, konvexe, weisse, an der Hirnbasis gelegene Fasermasse, welche sich durch eine tiefe Querfurche scharf von den Hirnstielen, durch eine gleiche, in der Mittellinie zum *foramen caecum* vertieften Furche von der medulla oblongata absetzt. In der Mittellinie läuft eine flache Längsfurche über die Brücke, *sulcus basilaris.* Die Oberfläche der Brücke ist, entsprechend dem queren Verlauf der oberflächlichen Brückenfasern, quer gefurcht. Ein schräges Faserbündel, *fasciculus obliquus*, läuft an den Seitenabhängen gegen das *brachium pontis* hin, d. i. die breite, weisse Fasermasse, welche zum Kleinhirn zieht und in welche die Substanz der Brücke allmählich übergeht. Fig. 670, 671, 692, 695, 699, 708, 718, 719.

Das verlängerte Mark, *medulla oblongata*

ist die unmittelbare Fortsetzung des Rückenmarks, in das es ohne Grenze übergeht und dem es auch äusserlich ähnelt, nur dass es nach oben zu kegelförmig anschwillt und hier an der Bildung der pars inferior fossae rhomboideae sich beteiligt. Nach oben hin setzt sich durch die erwähnte Querfurche das verlängerte Mark von der Brücke ab, während im Bereich der Rautengrube eine scharfe Abgrenzung nicht vorhanden ist. Ausserdem hängt das verlängerte Mark mittels der corpora restiformia mit dem Kleinhirn zusammen. Die *fissura mediana anterior* des Rückenmarks setzt sich unmittelbar auf die medulla oblongata fort, nur in der Höhe des ersten Cervicalnerven durch die Pyramidenkreuzung (s. ob.) unterbrochen, bis zum foramen caecum (s. ob.). Zu beiden Seiten liegen die Pyramiden, *pyramides*, längliche abgeplattete Stränge, welche aus der Kreuzung der Pyramidenseitenstränge entstanden sind; neben diesen durch die Fortsetzung des *sulcus lateralis anterior* des Rückenmarkes getrennt, die Seitenstränge, *funiculi laterales*, welche im obern Teil der medulla oblongata zu einer länglich-runden vorderen Erhebung, der Olive, *oliva*, im hinteren Teil zu einer flachen Erhebung, dem *tuberculum cinereum* (Fortsetzung der Hintersäule des Rückenmarkes), anschwellen. Auf der Hinterfläche der medulla oblongata läuft der *sulcus medianus posterior* des Rückenmarks bis zum obex (s. ob. p. 585) in die Höhe, desgleichen setzen sich *sulcus lateralis posterior* und *intermedius posterior* auf die medulla oblongata fort, die *funiculi graciles* und *cuneati* abgrenzend. Ersterer endet unterhalb des calamus scriptorius mit einer deutlichen Anschwellung *clava*, letzterer in dem weniger deutlichen, mehr lateral und etwas höher gelegenen *tuberculum cuneatum.* Beide Stränge setzen sich in den zum Kleinhirn ziehenden, auch die Fortsetzung des Seitenstranges aufnehmenden Strickkörper, *corpus restiforme*, fort. Fig. 670, 671, 692, 695, 699, 708, 718, 719.

Querschnitte der Brücke (Fig. 725, 726) zeigen die Anordnung der Kerne des n. trigeminus n. abducens, n. facialis, n. acusticus, die Faserzüge, welche die Teile der Schleife zusammensetzen, die oberflächlichen und tiefen Querfasern der Brücke, die Brückenkerne, die Pyramidenbündel etc.

Querschnitte der medulla oblongata (Fig. 729, 732, 735, 736) zeigen ein sehr wechselndes Aussehen, je nach der Höhe, in der sie geführt werden. Im untern Teil ähneln sie den Querschnitten des Rückenmarks und enthalten den Centralkanal als Fortsetzung dieses. Oberhalb der Pyramidenkreuzung treten in dem tuberculum cuneatum und der clava die Hinterstrangkerne auf, gleichzeitig zeigt sich die Schleifenkreuzung, *decussatio lemniscorum*, dann folgen an der Stelle des calamus scriptorius die Olivenkerne, *nuclei olivares*, zwischen ihnen das *stratum interolivare lemnisci.* Damit nimmt das verlängerte Mark ein vom Querschnitt des Rückenmarkes wesentlich verschiedenes Aussehen an. Ferner finden sich im Bereiche des zu medulla oblongata gehörigen Teiles der Rautengrube die Ursprungskerne des n. hypoglossus, n. accessorius (z. T.), n. vagus, n. glossopharyngeus und z. T. des n. trigeminus sowie verschiedene bis zum Mittelhirn und Kleinhirn reichende Faserzüge, wie Schleife *(lemniscus)*, *fasciculus solitarius*, *fasciculus longitudinalis medialis*, *fibrae cerebelloolivares*, *formatio reticularis*, sowie die oberflächlichen weissen Faserzüge des verlängerten Markes, *fibrae arcuatae externae.*

Centralnervensystem. Gehirn. (Forts.)

Kleinhirn, *cerebellum.*

Fig. 739. Kleinhirn in der Ansicht von oben und hinten. (1/1)
Fig. 740. Kleinhirn in der Ansicht von unten. (1/1)

Das Kleinhirn, *cerebellum*

ist eine relativ selbständige, auch durch die besondere Gestaltung seiner Oberfläche ausgezeichnete Abteilung des Gehirns. Es liegt in Gestalt einer quergestellten ellipsoidischen Masse hinter (und oberhalb) der Rautengrube im Bereiche der medulla oblongata, der Brücke und z. T. der Vierhügel, unterhalb (und hinter) den Grosshirnhemisphären, welche mit ihren Hinterhauptslappen das Kleinhirn überragen. Vom Grosshirn wird es durch das tentorium (s. ob. p. 588) getrennt. Es ist fast auf der ganzen Oberfläche konvex und in der Richtung von oben und hinten nach unten und vorn mässig abgeplattet, so dass zwei durch abgerundete Ränder verbundene Hauptflächen entstehen. Die Oberfläche des Kleinhirns besteht aus grauer Substanz, welche durch sehr enge, nahezu parallele Furchen, *sulci cerebelli,* in schmale *gyri cerebelli* zerlegt wird. Das Kleinhirn zerfällt in einen schmäleren unpaaren mittleren Abschnitt, den Wurm, *vermis cerebelli*, und in die beiden paarigen Hemisphären, *hemisphaeria cerebelli.* Auf der dachförmig abgeschrägten oberen Fläche des Kleinhirns gehen die Hemisphären ohne Grenze in den Wurm über, der sie hier sogar etwas überragt (Oberwurm), während der als Unterwurm bezeichnete Abschnitt auf der unteren Fläche des Kleinhirns durch eine breite tiefe Grube, *vallecula cerebelli*, von den hier stark konvexen und prominenten Hemisphären abgegrenzt wird. An den (konvexen) Rändern des Kleinhirns wird die Grenze dieser Teile durch je einen flachen Einschnitt angedeutet, *incisura cerebelli anterior* und *incisura cerebelli posterior.* Das Kleinhirn verbindet sich durch drei weisse, von Faserzügen gebildete Stiele mit den benachbarten Teilen des Hirnstammes, nämlich durch die Bindearme (s. ob. p. 632) mit dem Mittelhirn, durch die Brückenarme (s. ob. p. 665), die stärksten der drei Fasermassen, mit dem pons, durch die corpora restiformia (s. ob. p. 665) mit der medulla oblongata. Fig. 670, 671, 737—742.

Jede **Kleinhirnhemisphäre** zerfällt an ihrer Oberfläche durch eine stärkere Horizontalfurche, *sulcus horizontalis cerebelli*, in eine *facies superior* und *facies inferior.* Durch etwas tiefere Furchen zerfällt die facies superior *(lobus superior)* in folgende Läppchen: 1. *ala lobuli centralis*, 2. *lobulus quadrangularis*, durch eine Furche in *pars anterior* und *pars posterior* geschieden, und 3. den *lobulus semilunaris superior;* an der stärker konvexen facies inferior *(lobus inferior)* werden unterschieden: 1. der *lobulus semilunaris inferior* (durch den sulcus horizontalis vom l. superior getrennt), 2. der *lobulus biventer*, 3. die *tonsilla cerebelli*, 4. der *flocculus.* Letzterer, das kleinste Läppchen des Kleinhirns, springt stark an der basalen Fläche der Hemisphäre vor und ist durch einen platten, aus weisser Substanz gebildeten Stiel, *pedunculus flocculi*, befestigt. Jedes Kleinhirnläppchen besteht aus einem schmalen, baumartig verzweigten Markblatt, *lamina medullaris*, um dessen Verästelung sich eine schmale Schicht grauer Rinde, *substantia corticalis*, legt. Die Markblätter gehen von einer abgeplatteten Markmasse im Innern der Hemisphäre aus, dem *corpus medullare hemisphaerii cerebelli.* Die Grube, welche nach Entfernung der Tonsille entsteht und vom nodulus vermis, der uvula vermis und dem velum medullare posterius abgeschlossen wird, heisst *nidus avis.* Fig. 737—740.

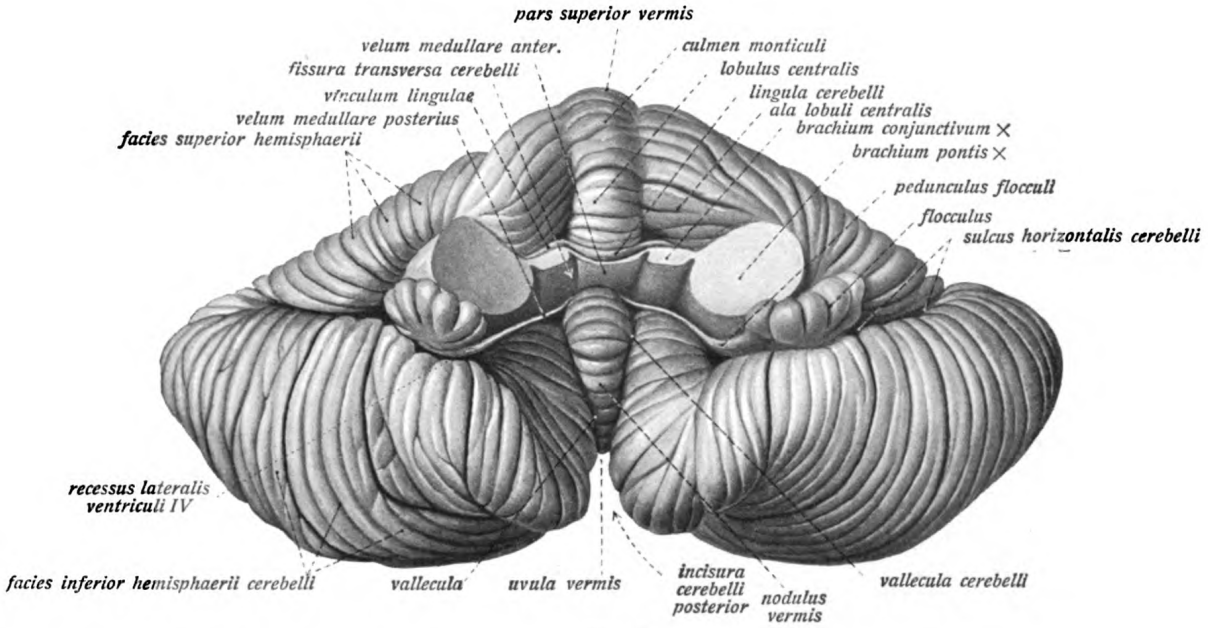

Fig. 739.

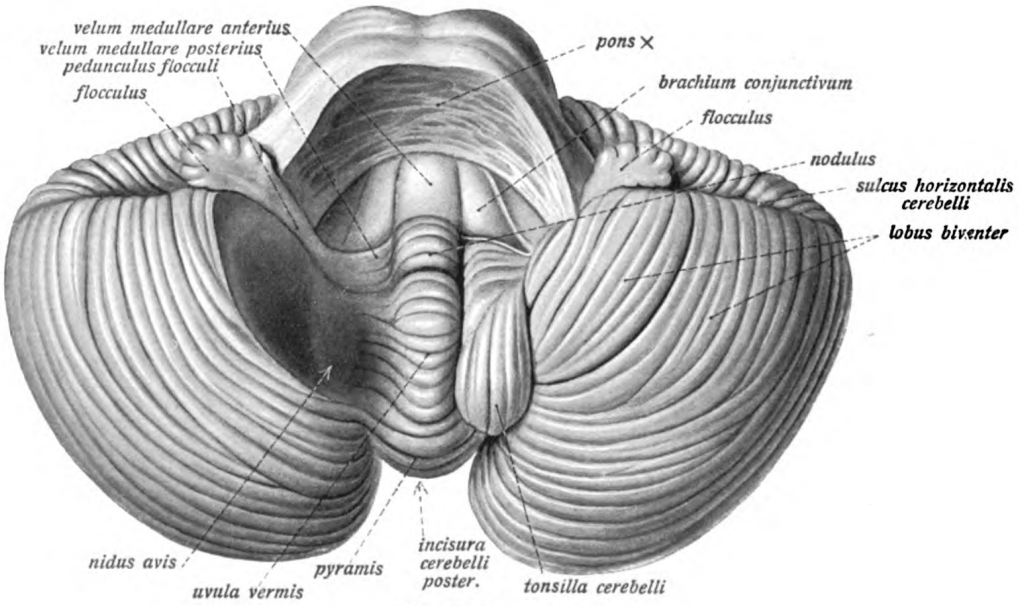

Fig. 740.

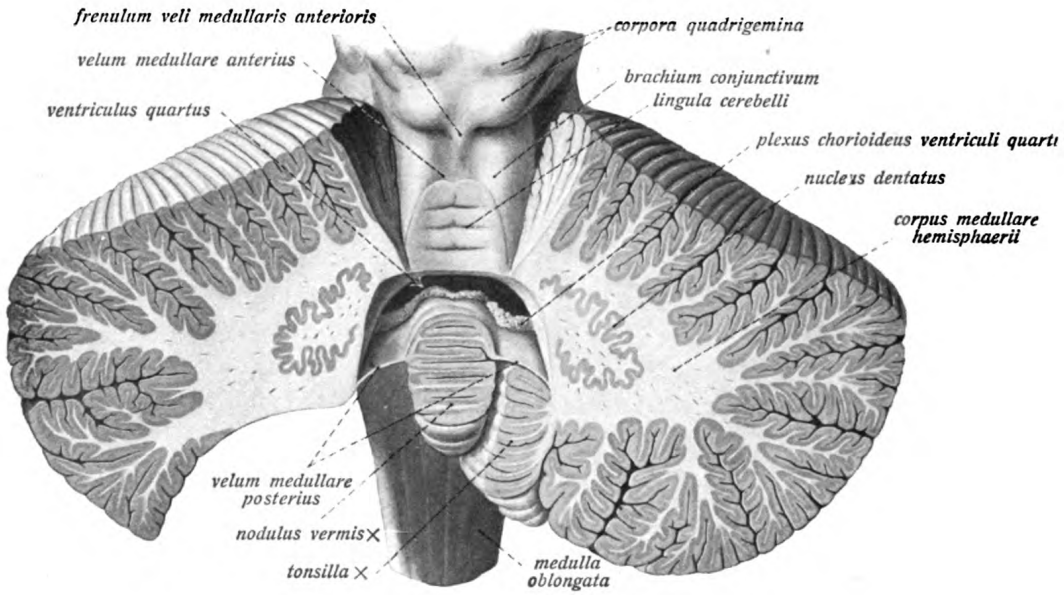

Fig. 741.

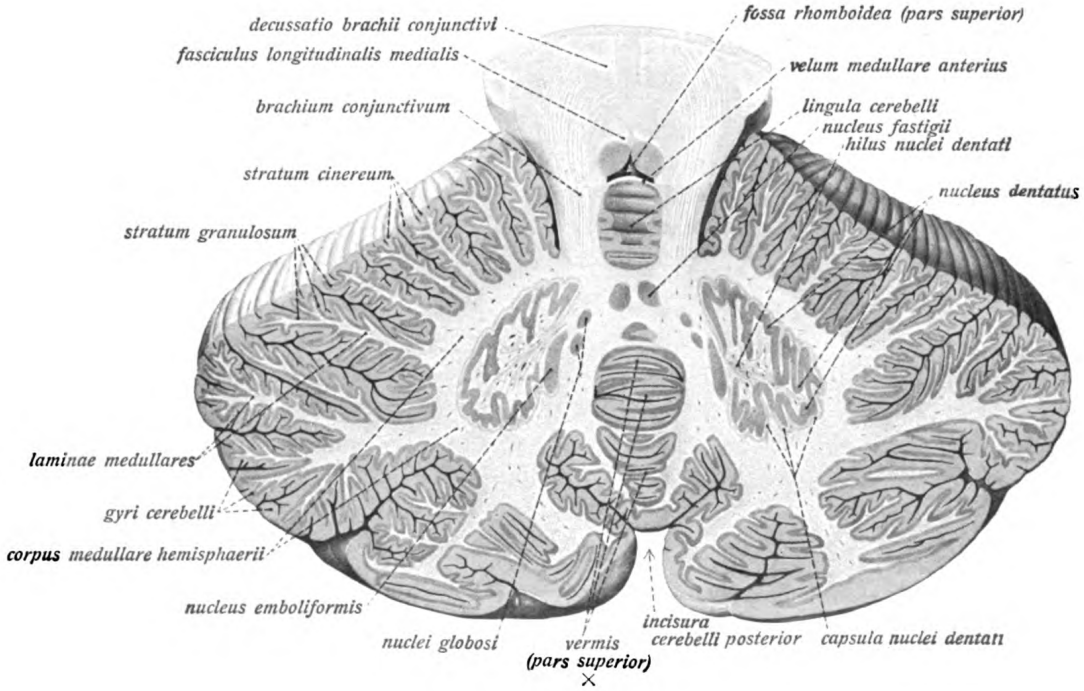

Fig. 742.

Centralnervensystem. Gehirn. (Forts.)

Kleinhirn, *cerebellum.*

Fig. 741. Die Begrenzungen des vierten Ventrikel, durch teilweise Abtragung des Kleinhirns dargestellt. (1/1) Der Wurm des Kleinhirns ist bis auf die lingula und den nodulus abgetragen, von den Hemisphären sind die hinteren Hälften durch einen nahezu vertikalen Schnitt entfernt, von der linken Hemisphäre auch Tonsille und lobus biventer ganz entfernt, um das hintere Marksegel zu zeigen. Die Trochlearisursprünge sind weggenommen.

Fig. 742. Durchschnitt des Kleinhirns in der Richtung der Bindearme. (1/1)

Kleinhirnwurm, *vermis cerebelli,*

ist die relativ schmale unpaare mittlere Verbindungsmasse beider Hemisphären, der, ähnlich wie die Hemisphären, eine mittlere Markmasse, *corpus medullare vermis,* enthält, welche sich mit *laminae medullares* in die einzelnen Läppchen des Wurmes baumartig hineinerstreckt und von der grauen Substanz der Windungen des Wurmes, den Lebensbaum, *arbor vitae vermis*, bildend, umgeben wird. Wegen der sehr viel kleineren Markmasse des Wurmes ist sein arbor vitae viel zierlicher als der der Hemisphären. Ebenso wie die Markmasse des Wurmes in die der Hemisphäre übergeht, gehen auch die Unterabteilungen des Wurmes in die entsprechenden Läppchen der Hemisphäre ohne Grenze über. Der Oberwurm, pars superior vermis, entspricht der facies superior hemisphaerii und zerfällt von vorn nach hinten in 1. die *lingula cerebelli*, ein ganz schmales, plattes, dem velum medullare anterius dicht aufliegendes Halbläppchen, geht seitlich in zwei schmale Markstreifen, *vincula lingulae* über, die sich dem entsprechenden brachium pontis anlegen, entspricht an der Hemisphäre keinem Läppchen. 2. *lobulus centralis*, grösser als das vorige, kleiner als das folgende, entspricht der ala lobuli centralis der Hemisphäre. 3. *monticulus*, bildet den grössten Teil des Oberwurmes und zerfällt in das *culmen* und *declive montis,* entspricht an der Hemisphäre dem lobulus quadrangularis. 4. *folium vermis,* ein schmales, in der incisura cerebelli posterior gelegenes Läppchen, bildet den Uebergang zum Unterwurm und entspricht dem lobulus semilunaris superior der Hemisphäre. Der Unterwurm, pars inferior vermis, besteht aus: 5. dem *tuber vermis*, welches dem lobulus semilunaris inferior entspricht. 6. der *pyramis vermis*, entspricht dem lobulus biventer der Hemisphäre, 7. der *uvula vermis*, welche beide Tonsillen verbindet und 8. dem rundlichen *nodulus*, der, hart hinter der tela chorioidea ventriculi quarti gelegen, dem flocculus entspricht, in diesen aber nicht unmittelbar übergeht, sondern vermittels des velum medullare posterius (s. ob. p. 650), welches aus seiner Markmasse entsteht (Fig. 671, 695, 737—740).

Die grauen Kerne im Innern des Kleinhirns.

Aehnlich wie im Innern der Grosshirnhemisphäre graue Ganglien gelegen sind, finden sich solche auch im Kleinhirn. Das grösste ist der platte, von einem gefalteten dünnen Blatte grauer Substanz gebildete *nucleus dentatus* in der Markmasse der Hemisphäre, welcher selbst wieder Marksubstanz umschliesst, die am *hilus nuclei dentati* mit dem übrigen Mark zusammenhängt. Um die graue bandartige Masse ordnen sich konzentrische Faserzüge in Gestalt der *capsula nuclei dentati.* Neben dem hilus nuclei dentati liegt der viel kleinere, längliche *nucleus emboliformis*, daneben der sehr variabel ausgebildete *nucleus globosus*, meist aus vielen kleinen Kernen bestehend *(nuclei globosi)*, und im Dache des vierten Ventrikels, in der Verlängerung des velum medullare anterius, der *nucleus fastigii.* Fig. 741, 742.

Sinnesorgane, *organa sensuum.*

Das Sehorgan, *organon visus (oculus).*

Tafel 21. Fig. 1. Augenhintergrund (Augenspiegelbild) eines Auges von mittlerer Pigmentierung (aus Haab, Atlas der Ophthalmoskopie).

Die Netzhautgefässe zeigen deutliche Reflexstreifen. Die Sehnervenpapille zeigt deutlichen Scleralring, aber verwaschenen Chorioidealring.

Fig. 2. Augenhintergrund (Augenspiegelbild) eines Auges mit geringer Pigmentierung (aus Haab, Atlas der Ophthalmoskopie).

Die Chorioidealgefässe sind durchscheinend sichtbar. Die Sehnervenpapille zeigt deutlichen Chorioideal- und Scleralring.

pno = papilla nervi optici. fc = fovea centralis. vsr = vasa sanguinea retinae. * = Venen der Netzhaut. ** = Chorioidealring. X = Arterien der Netzhaut.

Der Augapfel, *bulbus oculi.*

Der Augapfel, *bulbus oculi*, stellt eine nahezu kuglige Bildung dar; im Bereiche des vordern Sechstels des Kugelumfangs ist eine Kugelcalotte stärkerer Krümmung auf die Hauptkugel gleichsam aufgesetzt.

Der Augapfel setzt sich der Hauptsache nach aus drei konzentrischen Häuten zusammen, welche der äusseren Form des bulbus entsprechend gekrümmt sind. Sie umschliessen den lichtdurchlässigen, teils flüssigen, teils kompakten Inhalt des Augapfels. Man unterscheidet die äussere Augenhaut, *tunica fibrosa oculi*, die mittlere Augenhaut, *tunica vasculosa oculi*, die innere Augenhaut oder Netzhaut, *retina (tunica nervosa oculi)*. Der Inhalt des Augapfels wird durch die der mittleren Augenhaut angehörige Regenbogenhaut in zwei Hauptteile getrennt. Vor ihr liegt der Raum der vordern Augenkammer, *camera oculi anterior*, dessen Begrenzung allein von dem durchsichtigen Teil der äusseren Augenhaut, der Hornhaut, *cornea*, gebildet wird. Hinter der Regenbogenhaut liegt ein fester bikonvexer Körper, die Linse, *lens crystallina*, durch das Strahlenbändchen, *zonula ciliaris*, am sog. Ciliarkörper der mittleren Augenhaut aufgehängt. Zwischen diesem und der Regenbogenhaut liegt die kleine hintere Augenkammer, *camera oculi posterior*. Der ganze hinter der Linse gelegene Abschnitt des Hohlraums des Augapfels, also dessen Hauptteil, wird vom Glaskörper, *corpus vitreum*, einer halbflüssigen Masse, erfüllt.

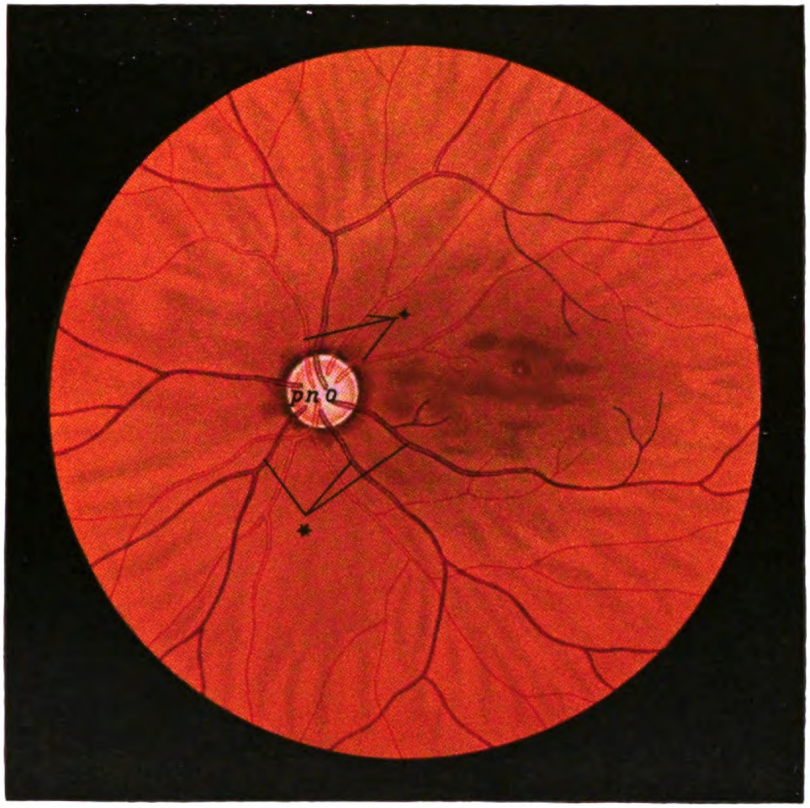

Fig. 1

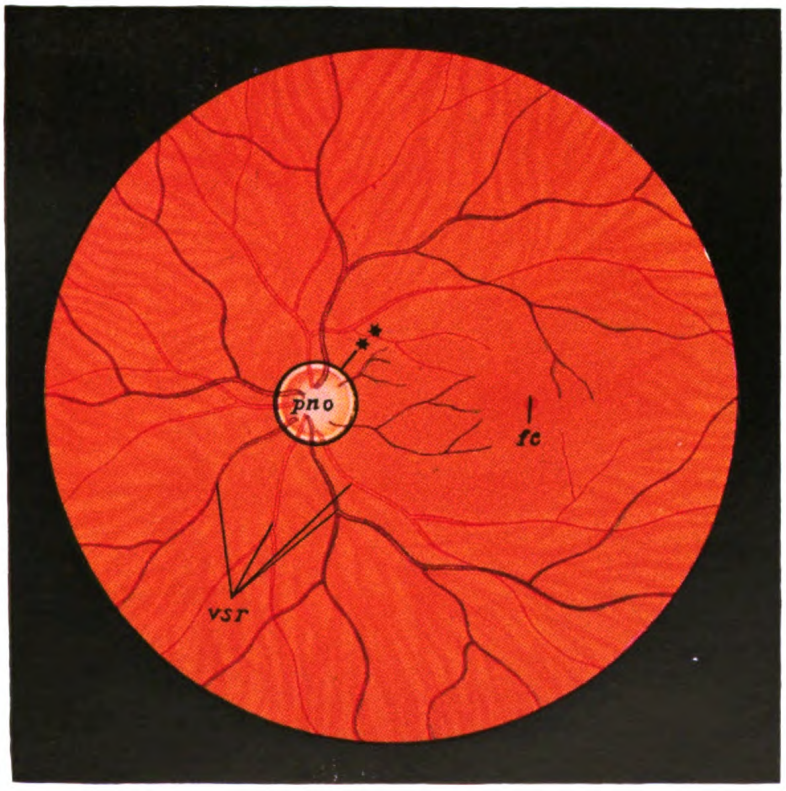

Fig. 2

Das Sehorgan, *organon sinus.* (Forts.)

Augapfel, *Bulbus oculi.*

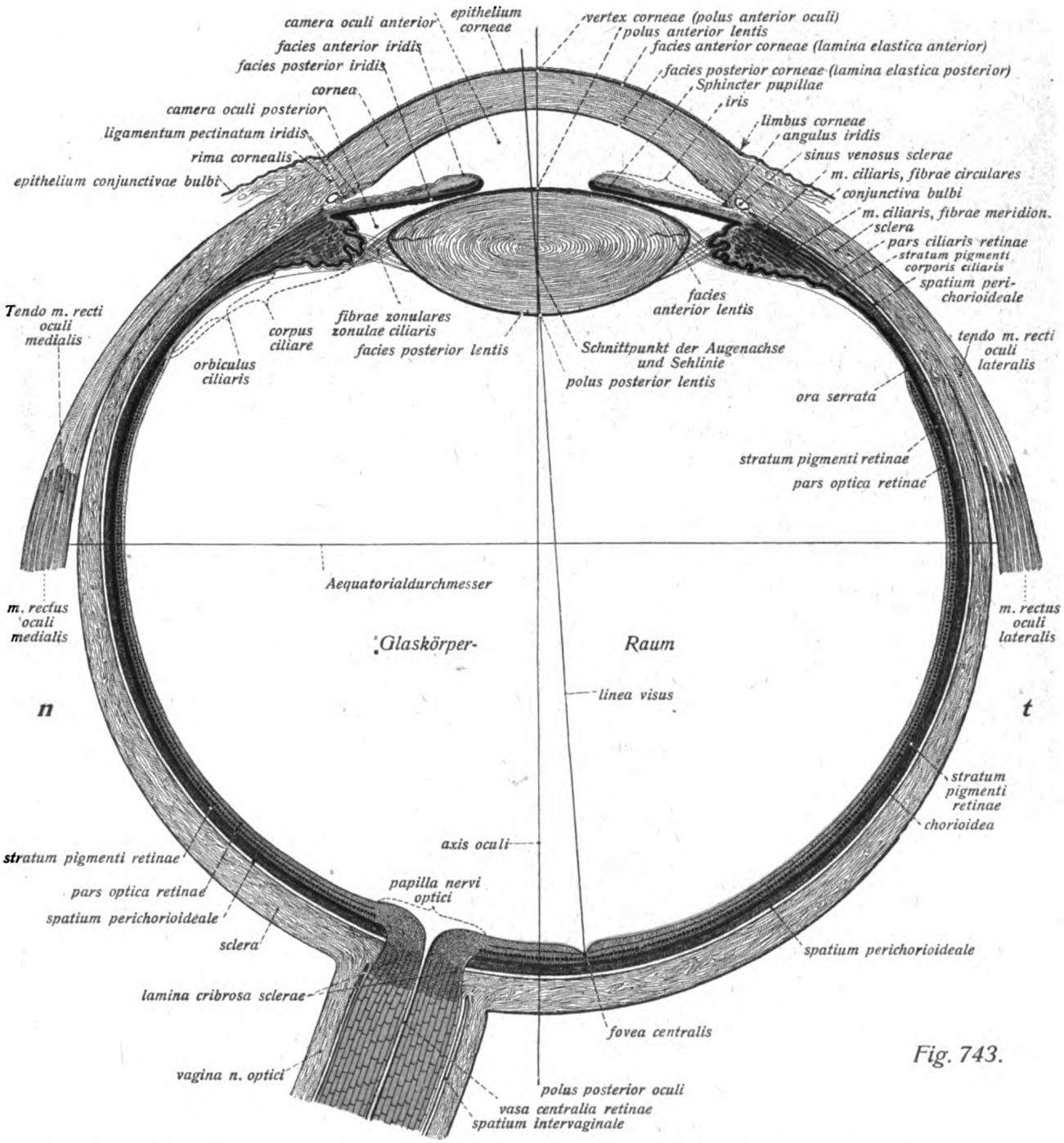

Fig. 743.

Fig. 743. Horizontaler Meridionalschnitt des menschlichen Augapfels, schematisch. **Die innere Augenhaut ist durch blaue Farbe, die mittlere durch rote hervorgehoben; n = nasal, t = temporal.**

Sehorgan. Augapfel. (Forts.)

Fig. 745. Rechter Augapfel des Menschen, meridional halbiert. ($^5/_1$) Der Glaskörper ist entfernt. n = nasal, t = temporal.

Fig. 746. Linker Augapfel eines vierjährigen Kindes mit stark ausgebildetem canalis hyaloideus und Resten von Glaskörpergefässen, meridional halbiert. ($^5/_1$) Aus dem Glaskörper ist auf der nasalen Seite eine Scheibe herausgeschnitten. n = nasal, t = temporal. * = Reste der vasa hyaloidea.

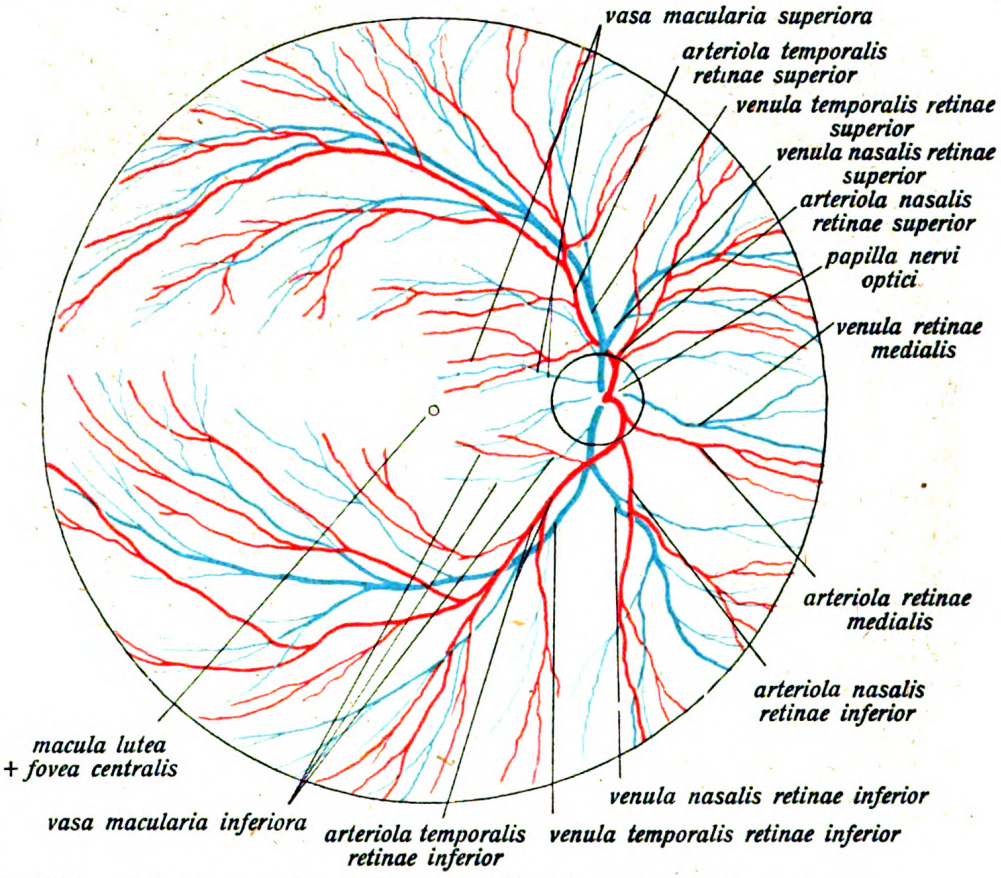

Fig. 744. Schema der Blutgefässe der Netzhaut des rechten Auges.

Die äussere Augenhaut, *tunica fibrosa oculi.*

Die äussere Augenhaut umschliesst kapselartig den ganzen Augapfel und zerfällt in einen vorderen, kleineren, durchsichtigen, stärker gewölbten Abschnitt, die Hornhaut, *cornea,* und einen grösseren, hinteren, undurchsichtigen, weissen Abschnitt, die ***sclera.*** Die weisse Augenhaut oder Lederhaut des Auges ist eine feste, dicke, fibröse Haut, welche in ihrem hinteren medialen Abschnitt mit der Duralscheide des Sehnerven innig zusammenhängt, nach vorn zu sich ziemlich scharf gegen die Hornhaut absetzt, in die ihr Gewebe aber unmittelbar übergeht. Im hinteren Abschnitt des Augapfels ist die Sclera ganz wesentlich dicker als am Aequator, vor diesem verdickt sie sich wieder, durch die hier inserierenden geraden Augenmuskeln verstärkt.

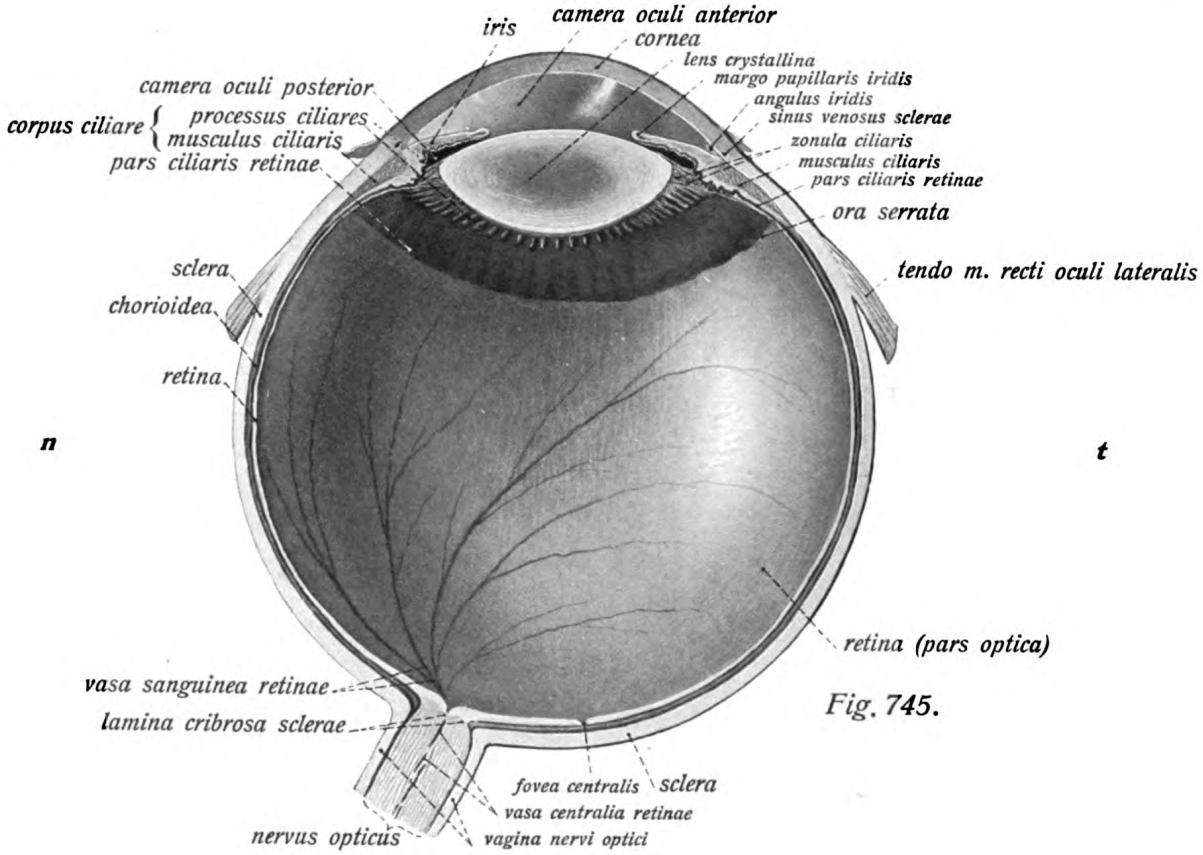

Fig. 745.

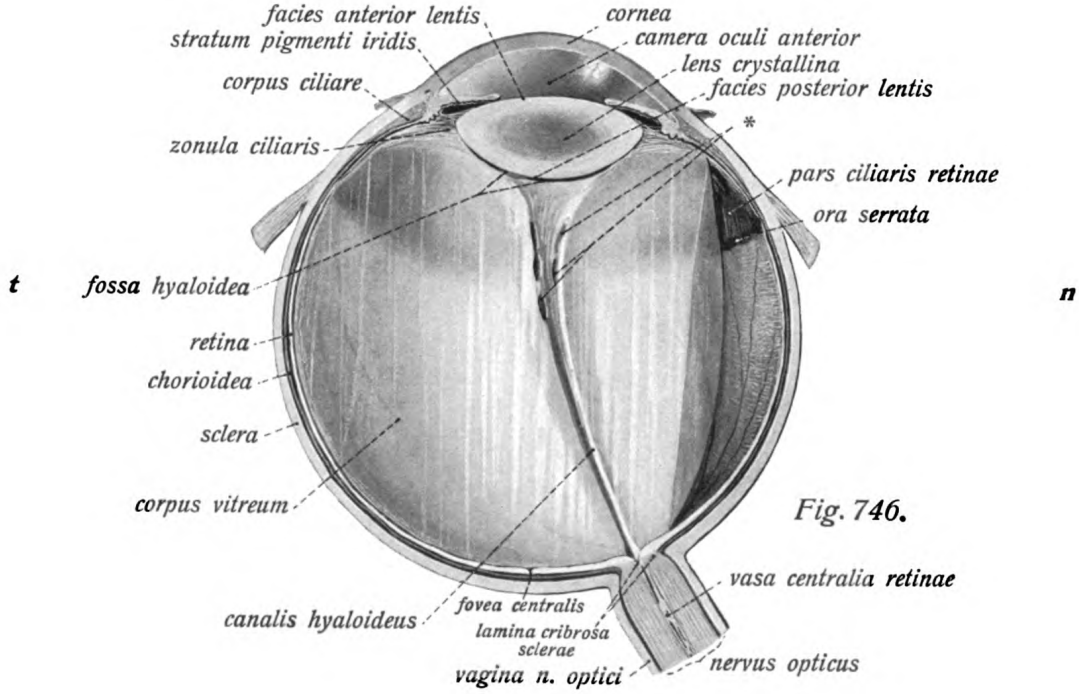

Fig. 746.

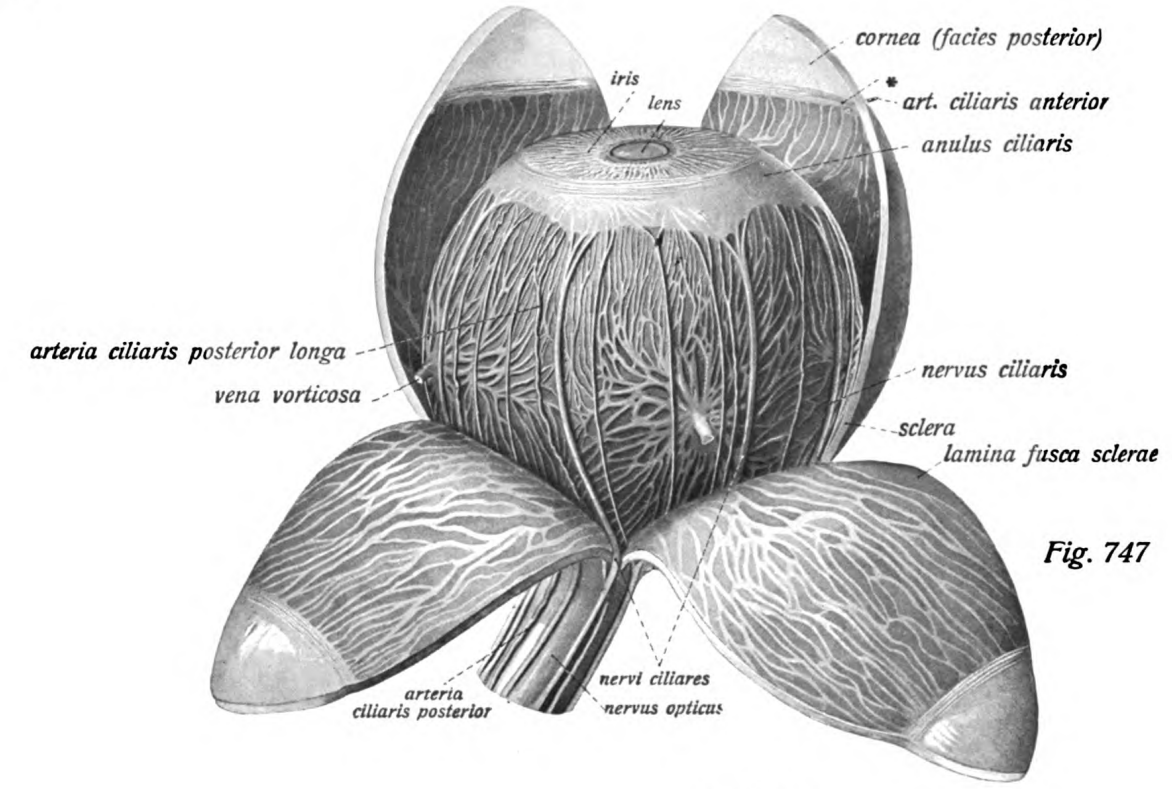

Fig. 747

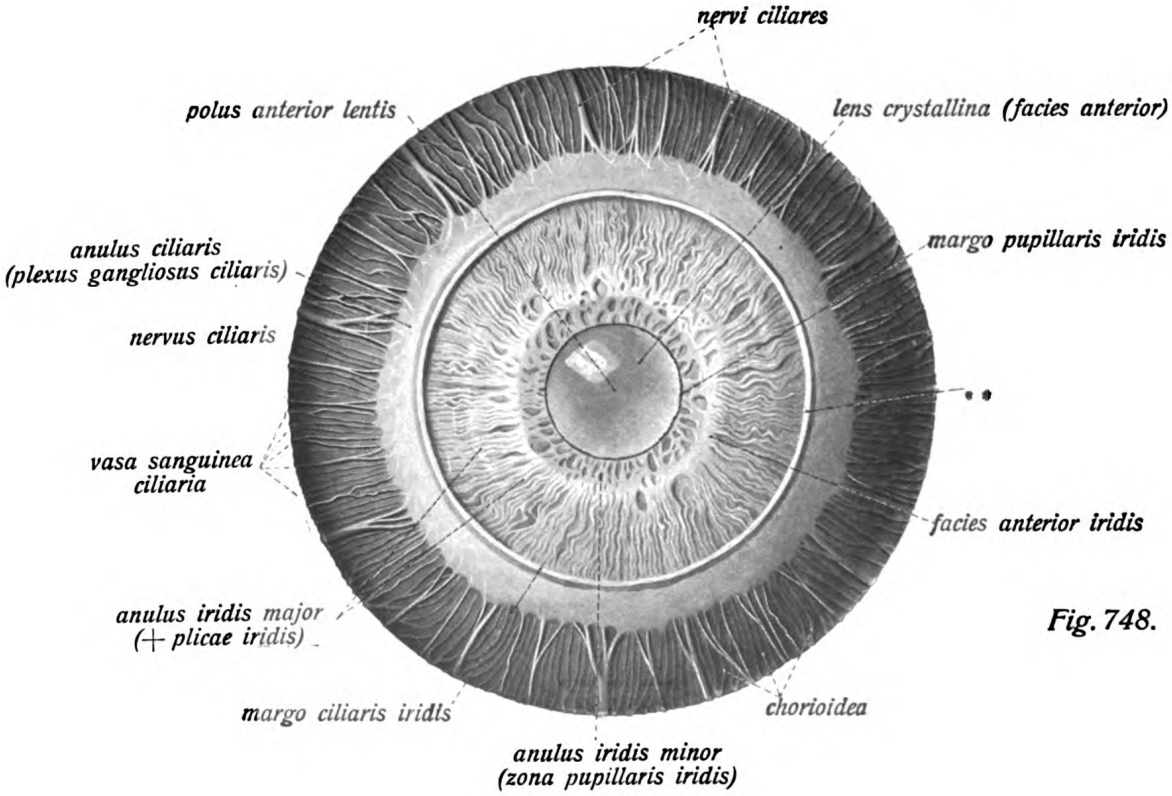

Fig. 748.

Sehorgan. Augapfel. (Forts.)

Fig. 747. Mittlere Augenhaut durch meridionale Spaltung der äusseren Augenhaut freigelegt. ($^4/_1$) * = Schnittrand des ligamentum pectinatum.

Fig. 748. Mittlere Augenhaut in der Ansicht von vorn nach völliger Abtragung der äusseren Augenhaut. ($^5/_1$) ** = Rest der Sclera (im Bereiche des Ligamentum pectinatum gelegen).

Aeussere Augenhaut (Forts.).

In die Hornhaut geht sie so über, dass sie eine Art Rinne für die Aufnahme des Hornhautrandes bildet (Hornhautfalz, *rima cornealis*). Als *sulcus sclerae* wird die Furche bezeichnet, welche an der Vorderfläche des Augapfels die Grenze von sclera und cornea anzeigt. Ihr entspricht nahe der hinteren Fläche eine noch im Bereiche der sclera gelegene, ringförmige Vene, der Schlemmsche Kanal, *sinus venosus sclerae*. In ihrem hintern Umfange nasalwärts von der Augenachse wird die sclera von den Bündeln des hier eintretenden Sehnerven siebartig durchbohrt, *lamina cribrosa sclerae*. Die Innenfläche der sclera steht durch eine dünne Lage zarten, pigmentierten Gewebes, *lamina fusca*, mit der mittleren Augenhaut in Verbindung; beide trennt ein fast virtueller Spaltraum, das *spatium perichorioideale*. Im Bereiche der fovea centralis fehlt er. Ferner besteht im Bereiche des sog. *ligamentum pectinatum* ein ziemlich inniger Zusammenhang zwischen dem vordersten Abschnitt der sclera und der Wurzel der Regenbogenhaut.

Die Hornhaut, **cornea**, ist eine durchsichtige, schalenförmige Haut, welche stärker gewölbt ist als die sclera. Ihre vordere konvexe Fläche wird als *facies anterior*, die hintere konkave Fläche als *facies posterior* bezeichnet. Die Stelle der stärksten Wölbung heisst *vertex corneae*, der Rand, welcher an die sclera grenzt, *limbus corneae*.

Die Hornhaut ist dicker als die sclera, ihre Randpartien dicker als das Zentrum der Haut. Vorder- und Hinterfläche sind glatt und fast genau parallel-konzentrisch gewölbt. Die erstere trägt das Hornhautepithel, *epithelium corneae*, welches am Rand der Haut im Bereiche des *limbus corneae* ohne scharfe Grenze in das der Bindehaut übergeht (s. u. p. 687); die Hinterfläche wird von dem Hornhautendothel, *endothelium corneae*, überzogen und grenzt an die vordere Augenkammer, *camera oculi anterior*.

Die mittlere Augenhaut, *tunica vasculosa oculi*.

Die mittlere Augenhaut ist eine pigmenthaltige, weiche und dünne Haut, welche die Trägerin der Gefässe und der (inneren) Muskeln des Auges ist. Sie zerfällt in drei Teile; der hintere, dem Hauptabschnitt der sclera dicht anliegende Abschnitt heisst Aderhaut, *chorioidea*. An der Stelle des Eintritts des Sehnerven ist sie durchlocht. Der vordere Teil der mittleren Augenhaut, Regenbogenhaut, *iris*, hat die Gestalt eines diaphragma mit einer centralen Oeffnung, dem Sehloch, *pupilla*, ist von der Hornhaut durch die vordere Augenkammer, *camera oculi anterior*, getrennt und liegt der Vorderfläche der Linse an. Der mittlere (aber vor dem Aequator gelegene) verdickte Abschnitt der mittleren Augenhaut heisst Ciliarkörper, *corpus ciliare*. Er liegt an der Stelle des vorderen Abschnittes der sclera dieser in Gestalt einer ringförmigen Verdickung, des *anulus ciliaris*, ziemlich fest an.

Sehorgan. Augapfel. (Forts.)

Fig. 749. Vordere Hälfte eines äquatorial halbierten rechten Augapfels, Ansicht von hinten. Der Glaskörper ist entfernt. ($^5/_1$) n = nasal.

Fig. 750. Hintere Hälfte eines äquatorial halbierten rechten Augapfels, Ansicht von vorn. Der Glaskörper ist entfernt. ($^5/_1$) t = temporal.

Die Aderhaut, *chorioidea*, stellt eine dünne, pigment- und gefässreiche Haut dar, welche ihre völlig glatte innere Fläche der inneren Augenhaut zukehrt, ihre mehr rauhe äussere Fläche der weissen Augenhaut. Von letzterer wird sie durch einen ganz schmalen Spaltraum, *spatium perichorioideale*, getrennt (s. ob. p. 675). Auf ihrer äusseren Fläche erkennt man die grossenteils meridional nach vorn verlaufenden grösseren Gefäss- und Nervenstämme, und insbesondere die aus strahlenartig angeordneten Venenwurzeln zusammenfliessenden Wirtelvenen, *venae vorticosae*. Die Schicht der Aderhaut, in der die grösseren Gefäss- und Nervenstämme liegen, heisst *lamina vasculosa*, die innere Schicht, *lamina chorio-capillaris*, weil sie die Capillaren enthält. Die eigentliche Chorioidea grenzt nicht unmittelbar an die lamina fusca sclerae beziehungsweise das spatium perichorioideale, sondern wird durch eine dünne pigmentierte Bindegewebslage, *lamina suprachorioidea*, mit dieser verbunden; beide Gewebsschichten gehen ohne Grenze ineinander über.

Der Ciliarkörper, *corpus ciliare*, ist eine ringförmige Verdickung der mittleren Augenhaut, der nach hinten zu ohne Grenze in die chorioidea übergeht, während andrerseits der äussere Rand der Regenbogenhaut von seinem vordern Umfange entspringt. Der Ciliarkörper zerfällt in einen äusseren, der Innenfläche des vorderen Abschnitts der sclera eng anliegenden Teil, den Ciliarmuskel, *m. ciliaris*, und einen inneren Teil, die *corona ciliaris* (und *orbiculus ciliaris*). Der Ciliarmuskel stellt einen im Bereiche des anulus ciliaris gelegenen ringförmigen Muskel dar, der einen ungefähr dreiseitig-prismatischen Querschnitt besitzt. Er besteht aus äusseren *fibrae meridionales* und inneren *fibrae circulares*. Den inneren, dem Hohlraum der hintern Augenkammer bezw. dem Glaskörperraum zugekehrten Abschnitt des Ciliarkörpers bezeichnet man als *corona ciliaris*. Es handelt sich um 70 radiär gestellte unregelmässig geformte in den Glaskörperraum vorspringende, gefässhaltige Fortsätze, *processus ciliares*, mit einer wechselnden Anzahl kleinerer und niedriger, zwischen die Fortsätze eingeschalteter Falten, *plicae ciliares*. Ihre stärkste Erhebung zeigen Falten wie Fortsätze an ihrem vordern freien Ende in der Nähe des Linsenäquators. Ihre Firste enthalten kein Pigment und erscheinen daher hell auf dunklem Grunde. Als *orbiculus ciliaris* wird der etwa 2 mm breite Teil der Innenfläche des Ciliarkörpers bezeichnet, der nach hinten zu ohne scharfe Abgrenzung in die chorioidea übergeht. Die Grenze dieser beiden Hauptteile der mittleren Augenhaut fällt mit der Stelle der ora serbrata der Netzhaut zusammen.

Die Regenbogenhaut, *iris*, hat die Gestalt einer in der Mitte kreisförmig durchlochten Scheibe, welche quer zur Achse des Auges gestellt ist. Man unterscheidet an der fast ebenen Haut, die gegen die vordere Augenkammer gerichtete *facies anterior* und die an die Linse grenzende *facies posterior*. Der innere, das Sehloch, *pupilla*, umgebende scharfe, fast kreisförmige Rand heisst *margo pupillaris*; der äussere, in den Ciliarkörper übergehende Rand *margo ciliaris*. Er steht durch das *ligamentum pectinatum* mit der Innenfläche der sclera in Verbindung. Dies rundet den Winkel zwischen Hornhaut und iris, den *angulus iridis*, ab. Beim Erwachsenen ist es stark rudimentär.

Vorder- und Hinterfläche der iris haben ein ganz verschiedenes Aussehen; die erstere lässt eine individuell sehr variable Färbung erkennen, die auf Verschiedenheiten des Pigmentgehaltes der Haut beruht. Ist letzteres ausschliesslich in den hinteren von der inneren Augenhaut (s. u. p. 680) gebildeten Lagen vorhanden, so erscheint es durch die vorderen unpigmentierten Schichten der Haut graublau hindurch. Die dunklere Farbe der Haut dagegen wird dadurch bedingt, dass auch die vorderen Schichten eigenes Pigment (meist in Gestalt von Flecken) führen (braune iris). Ferner lässt die Vorderfläche der Regenbogenhaut im Bereiche der schmalen an das Sehloch grenzenden Pupillarzone feine Vertiefungen erkennen, sog. Krypten, während die wesentlich breitere Ciliarzone der Haut mehr oder weniger stark wellenförmig verlaufende Streifen (fälschlich *plicae iridis* genannt) von genau radiärer Richtung besitzt; es handelt sich um die (durchscheinenden) Blutgefässe.

Die Hinterfläche der Iris erscheint ihrer ganzen Ausdehnung nach (auch beim „blauen" Auge) ganz dunkelbraun bis schwarz, weil hier die beiden pigmentierten Lagen der inneren Augenhaut diese Fläche bedecken. Ferner zeigt sich hier ein Faltenrelief, bestehend aus feinen genau konzentrischen Ringfalten, die von wesentlich gröberen Radiärfalten gekreuzt werden; gegen den Pupillarrand hin werden die letzteren dichter und damit zahlreicher. Die dunkle Farbe der Hinterfläche kleidet auch den eigentlichen Sehlochrand aus und ist als fein gekerbte Linie am Pupillarrande selbst von der Vorderfläche der Haut her sichtbar.

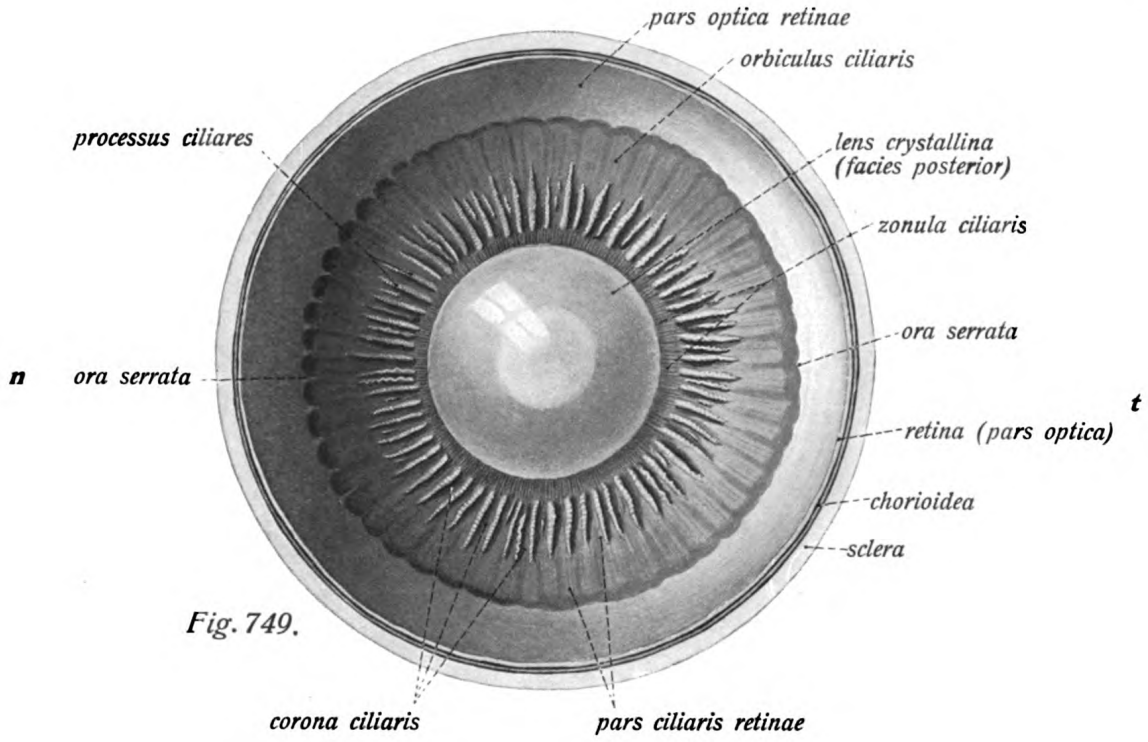

Fig. 749.

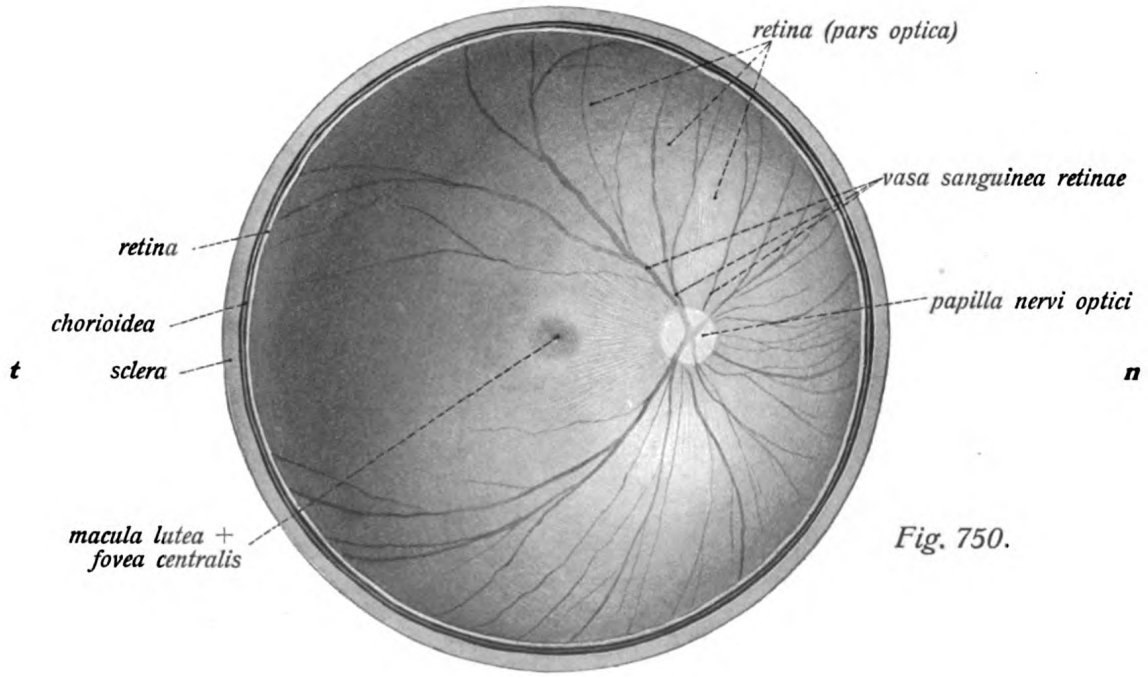

Fig. 750.

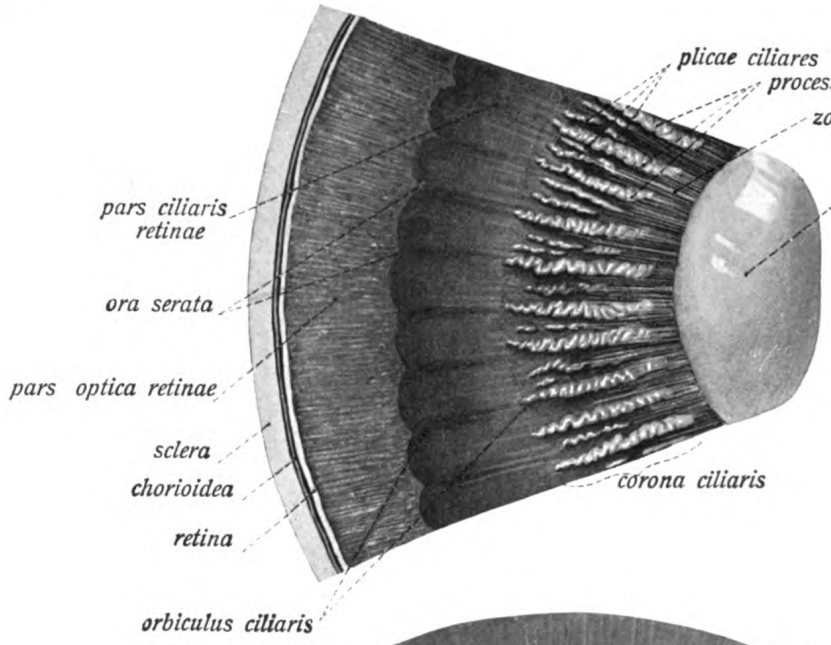

Fig. 751.

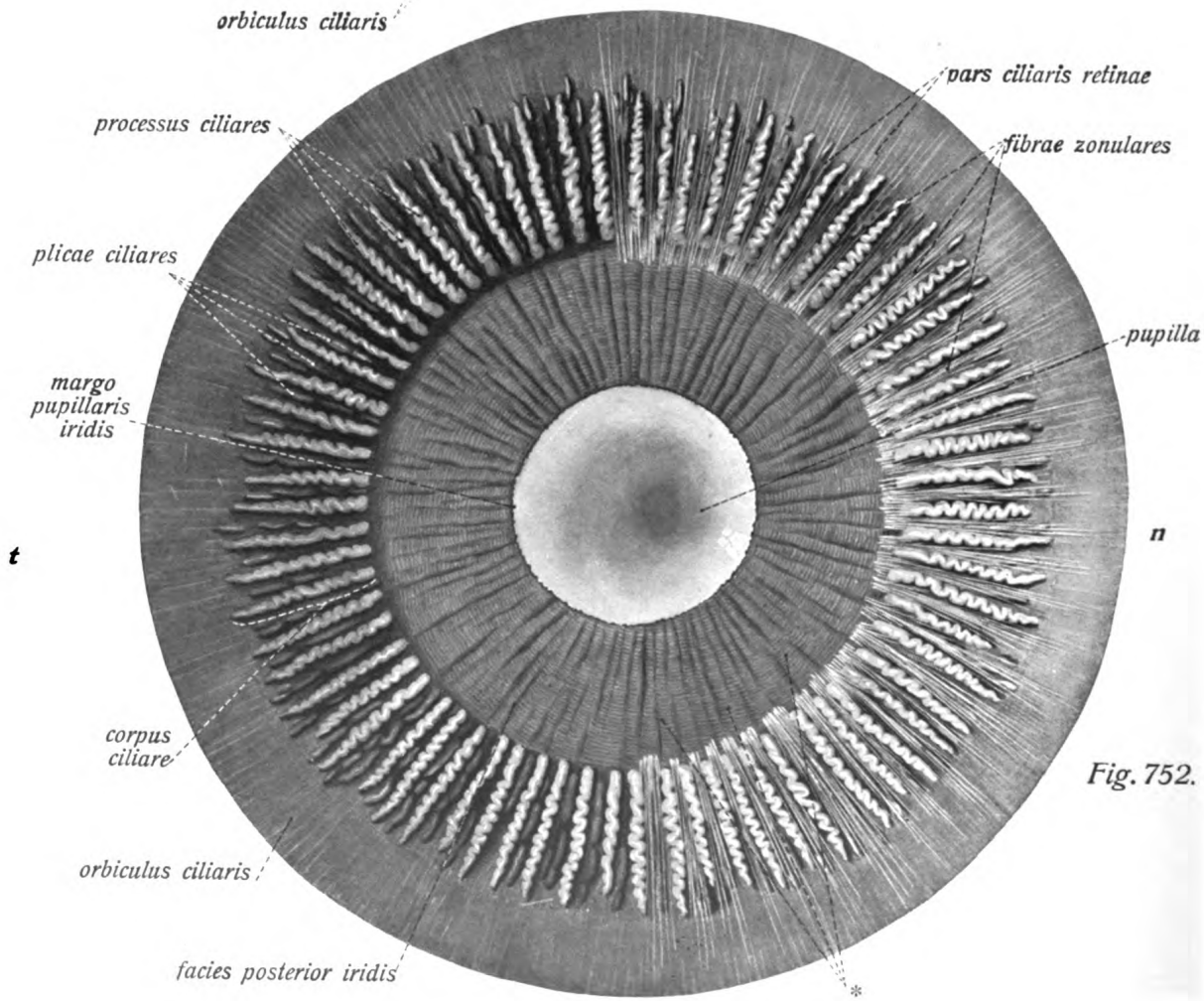

Fig. 752.

Fig. 751. Teil des Präparates der Fig. 749. ($^{10}/_{1}$)

Fig. 752. Hinterfläche der iris und des corpus ciliare nach Entfernung der Linse. ($^{10}/_{1}$) Links sind die Zonulafasern weggenommen, im Sehloch wird die Hinterfläche der Hornhaut sichtbar. * = Fältchen der Irishinterfläche.

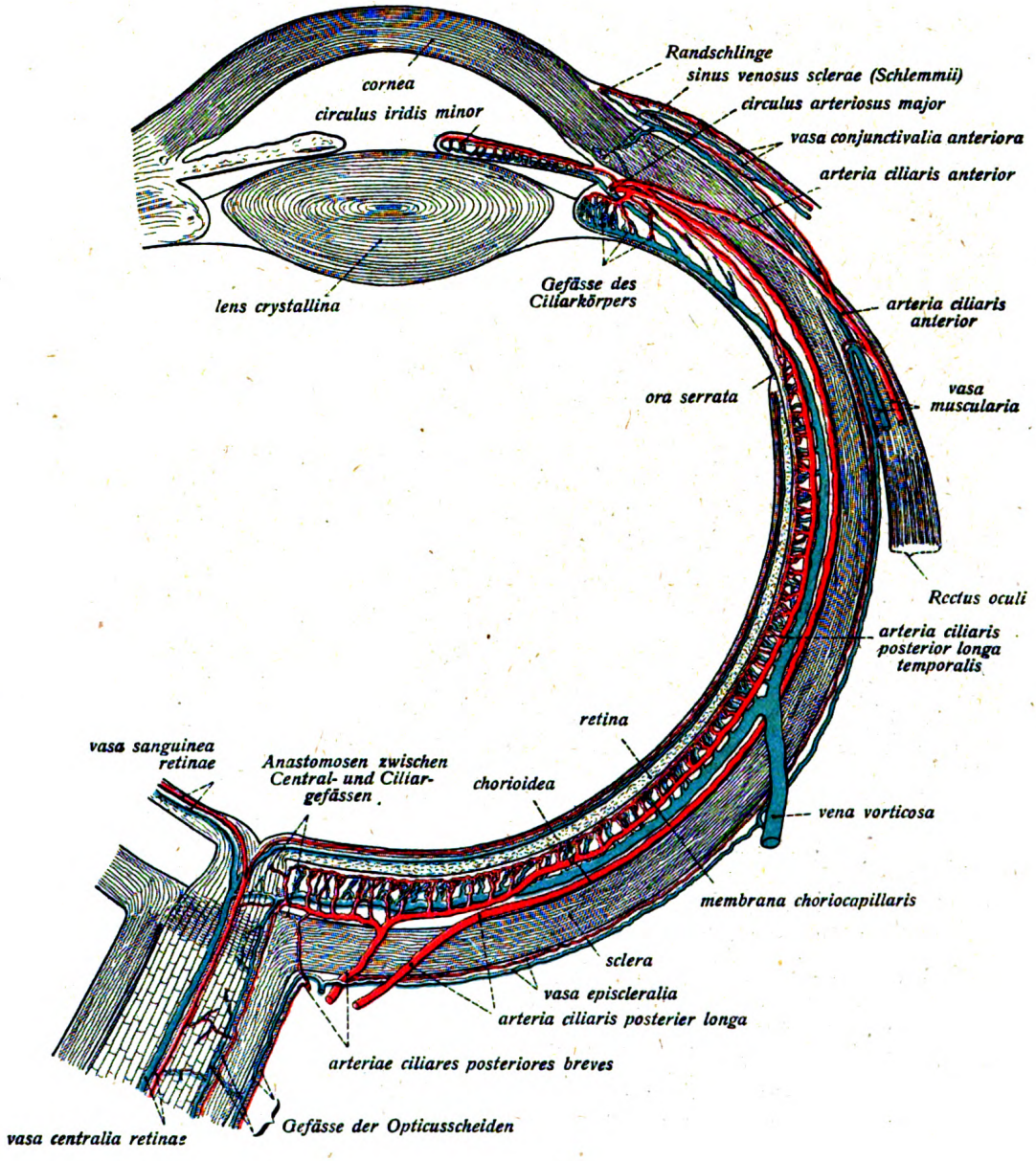

Fig. 753. Die Blutgefässe des Augapfels schematisch dargestellt nach den Untersuchungen von Th. Leber.

Fig. 755. Linse des Erwachsenen in der Ansicht von vorn; mehrstrahliger Stern. ($^{10}/_{1}$)
Fig. 756. Linse vom Aequator aus gesehen. ($^{10}/_{1}$)
Fig. 757. Linse des Kindes in der Ansicht von vorn; dreistrahliger Stern. ($^{10}/_{1}$)

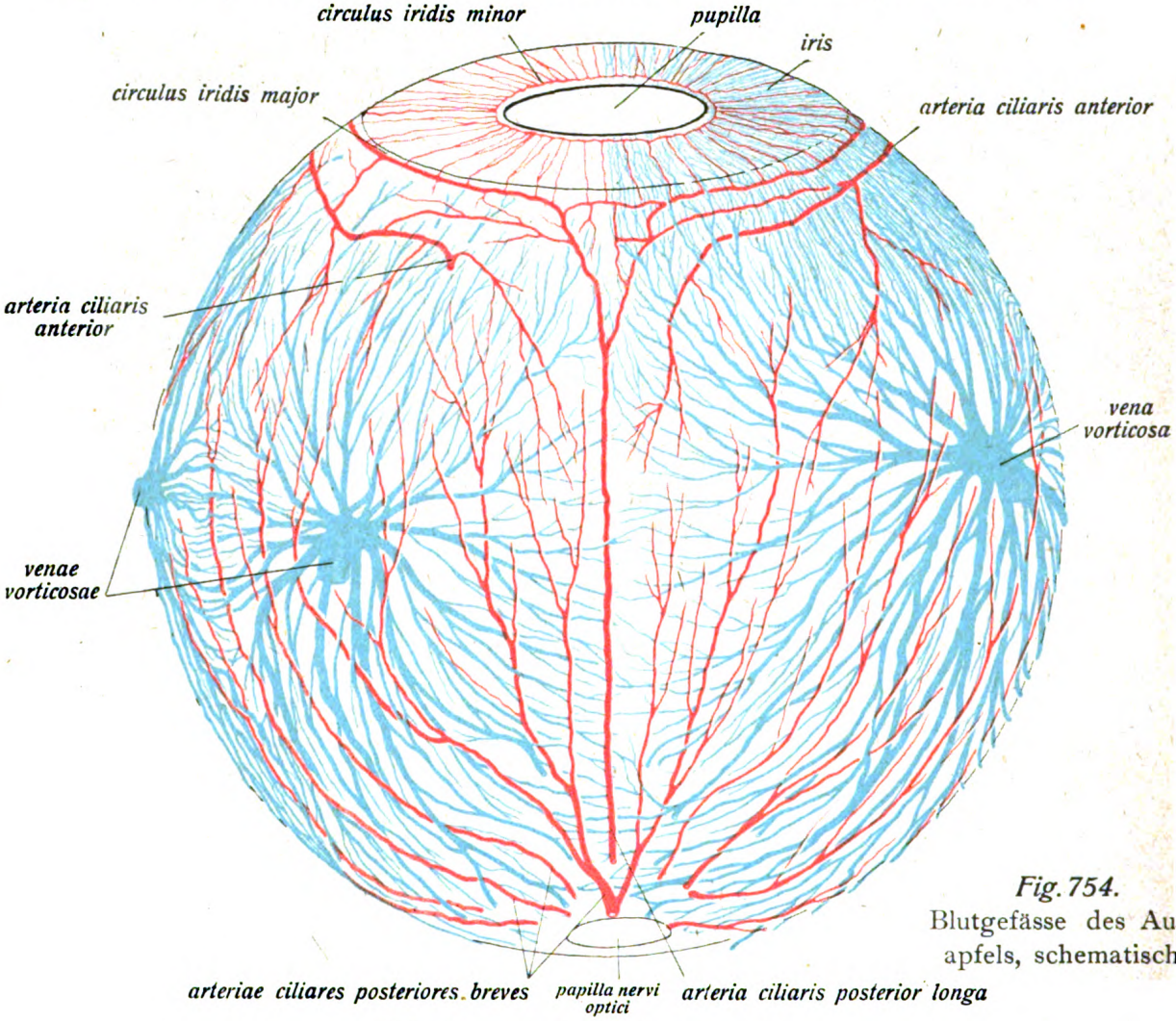

Fig. 754. Blutgefässe des Augapfels, schematisch.

Die innere Augenhaut, *retina*.

Die innere Augenhaut, *retina*, besteht aus zwei eng aneinanderliegenden Blättern, welche am Pupillarrand der Regenbogenhaut ineinander übergehen. Das äussere Blatt, *stratum pigmenti retinae*, fehlt an der Stelle, wo der Sehnerv die Augenhäute durchbohrt, ist seiner ganzen Ausdehnung nach pigmentiert und überzieht alle Hervorragungen der mittleren Augenhaut wie Ciliarfortsätze etc. Das innere Blatt, die eigentliche Netzhaut oder retina, zerfällt in zwei scharf gesonderte Teile, den hinteren dickeren lichtempfindlichen Hauptteil, *pars optica retinae*, und den vorderen nicht lichtempfindlichen Teil, *pars caeca retinae*. Beide Teile gehen in Gestalt einer leicht gezackten Linie, der *ora serrata*, 3—4 mm vor dem Aequator ineinander über. Die pars optica retinae erreicht ihre stärkste Dicke ungefähr in der Gegend der Augenachse, hier zeigt die Netzhaut einen diffus gelblich gefärbten Fleck, *macula lutea*. Im Centrum der macula lutea findet sich eine scharfrandige Vertiefung, die *fovea centralis*. Nasal von der Stelle der macula lutea findet sich ein meist leicht erhabener, reinweisser Kreis, die Eintrittsstelle des Sehnerven, *papilla nervi optici*.

Die *pars caeca retinae* zerfällt in den die Innenfläche des Ciliarkörpers auskleidenden Teil, die *pars ciliaris* und den Abschnitt, welcher auf der Hinterfläche der Regenbogenhaut gelegen ist und am Pupillarrande in das Pigmentepithel übergeht, *pars iridica*; letztere ist pigmentiert und bildet mit dem stratum pigmenti iridis zusammen die hintere Pigmentlage der Iris (s. ob. p. 676).



Fig. 755.

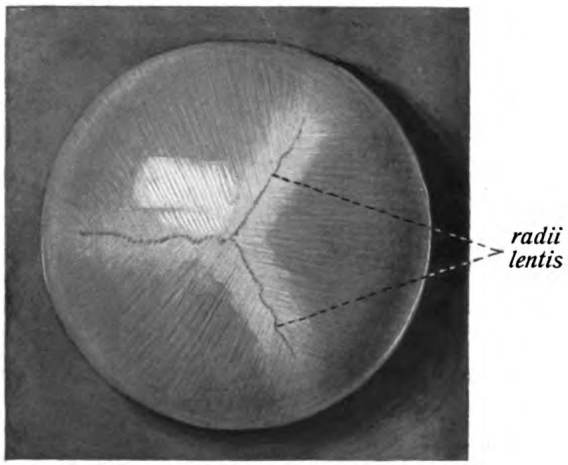

Fig. 757.

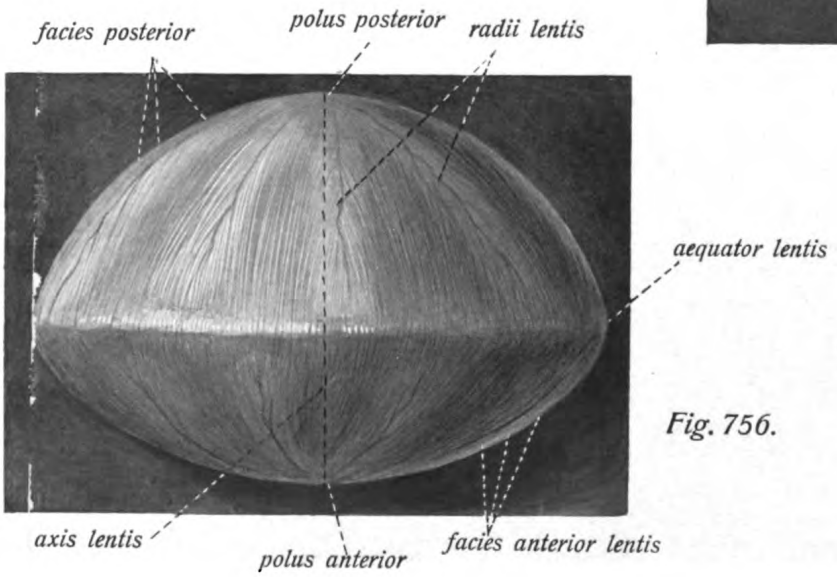

Fig. 756.

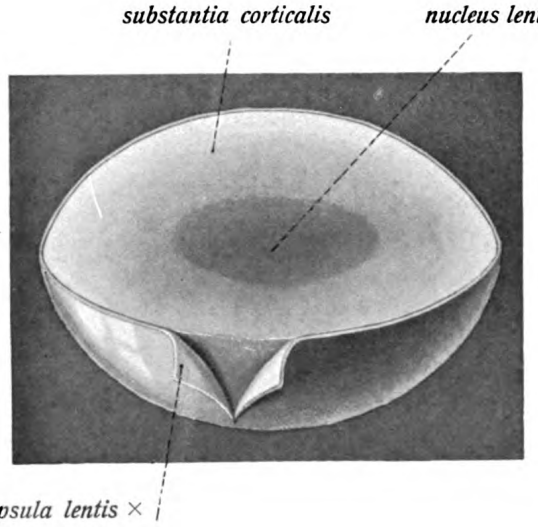

Fig. 758.

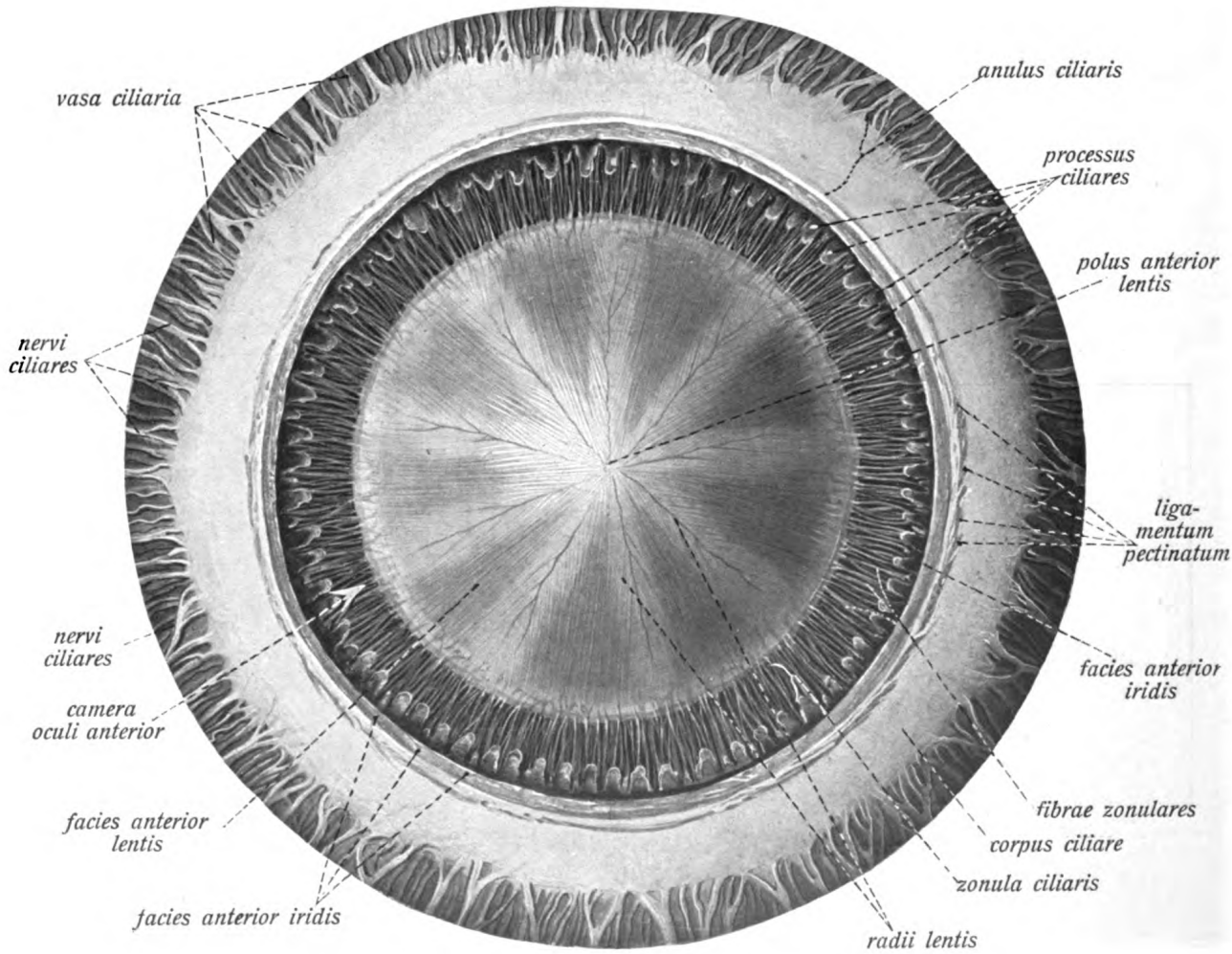

Fig. 759.

Sehorgan, Augapfel. (Forts.)

Fig. 758. Linse, äquatorial halbiert, die Kapsel z. T. abgehoben. ($^6/_1$)

Fig. 759. Die Fasern des Strahlenbändchens in der Ansicht von vorne. ($^{10}/_1$) **Die äussere Augenhaut ist völlig entfernt, desgl. bis auf einen schmalen Rand die iris. Man sieht die vordern Enden der Ciliarfortsätze und -falten mit den zwischen ihnen hervortretenden Zonularbündeln und deren Insertion am (gekerbten) Linsenrande.**

Linse, *lens crystallina.*

Die Linse, *lens crystallina*, ist ein vollkommen durchsichtiger, bikonvexer Körper, der hinter der iris gelegen, das Sehloch verschliesst. Man unterscheidet eine weniger stark gekrümmte vordere Fläche, *facies anterior*, und eine stärker konvexe hintere Fläche, *facies posterior*. Die Mittelpunkte der Flächen werden als Linsenpole, *polus anterior* und *polus posterior* bezeichnet, die Verbindung beider als Linsenachse, *axis lentis*. Den Rand der Linse nennt man *aequator lentis;* er ist meist deutlich gekerbt. Die Kerbungen entsprechen den Bündeln des Strahlenbändchens.

Die eigentliche Linsensubstanz, *substantia lentis*, wird von einer homogenen Kapsel, *capsula lentis*, umschlossen; sie zerfällt wiederum in den Linsenkern, *nucleus lentis*, und die Rindensubstanz, *substantia corticalis*. Sie wird von den Linsenfasern, *fibrae lentis*, gebildet. Deren vordere und hintere Enden treffen in Gestalt einer bei jugendlichen Individuen dreistrahligen, später meist mehrstrahligen Sternfigur der vorderen und hinteren Fläche zusammen. Die Strahlen der Linsensterne heissen *radii lentis*.

Glaskörper, *corpus vitreum.*

Der Glaskörper, *corpus vitreum*, erfüllt den mächtigen, hinter der Linse gelegenen Hohlraum des Augapfels; er hat die Gestalt einer Kugel, welche an der vorderen Fläche die von der Hinterfläche der Linse herrührende *fossa hyaloidea* zeigt. Er besteht aus dem wässerigen *humor vitreus* und dem *stroma vitreum*. Letzteres verdichtet sich an der Oberfläche zu einem der Innenfläche der Netzhaut aufliegenden Häutchen, *membrana hyaloidea*, die aber nur künstlich vom übrigen Glaskörpergewebe abtrennbar ist.

Strahlenbändchen, *zonula ciliaris.*

Die *zonula ciliaris* ist der ringförmige Aufhängeapparat der Linse. Er besteht aus meridionalen, sehr zarten, starren Fäserchen, welche ihren Ursprung von der ganzen Breite des orbiculus ciliaris und aus den Tälern zwischen den Ciliarfortsätzen nehmen. Die feinen Fasern sammeln sich zu dichten Bündeln, welche durch die Täler zwischen den Ciliarfortsätzen gegen die Linse ziehen, wo sich in der Gegend des Aequators die von vorn nach hinten und die von hinten nach vorn ziehenden Faserzüge z. T. kreuzen, ehe sie vor und hinter, zum kleinen Teil auch am Linsenäquator selbst ansetzen; dabei erzeugen sie deutliche Kerben an diesem (s. d).

Fig. 761. Horizontalschnitt beider Augenhöhlen. (2/3) Der Schnitt ist im hintern Teile etwas schräg geführt, um beide Sehnerven der ganzen Länge nach darzustellen.

Fig. 762. Die beiden Augäpfel mit ihren Sehnerven von einem Kinde. (1/1) Die Augenhöhlen sind von oben her ausgiebig eröffnet, ihr gesamter Inhalt mit Ausnahme der Augäpfel und Sehnerven entfernt.

Der Sehnerv, *nervus opticus.*

Der Sehnerv läuft durch das foramen opticum oberhalb und medial von der arteria ophthalmica. Dann liegt der Sehnerv von den (schrägen) Ursprüngen der geraden Augenmuskeln und ihrem anulus tendineus umgeben in der Achse der Muskelpyramide, und zieht, vom Fettgewebe der Augenhöhle umgeben, zum medialen (nasalen) Teil des hinteren Abschnittes des Augapfels. Der Sehnerv beschreibt in der Augenhöhle eine schwache S-förmige Krümmung in der Horizontalebene, indem er sich erst nach lateral wendet, dann wieder in die Achse des Muskelkegels zurückkehrt, um kurz vor dem Eintritt in den bulbus noch eine ganz kurze Biegung nach lateral zu machen.

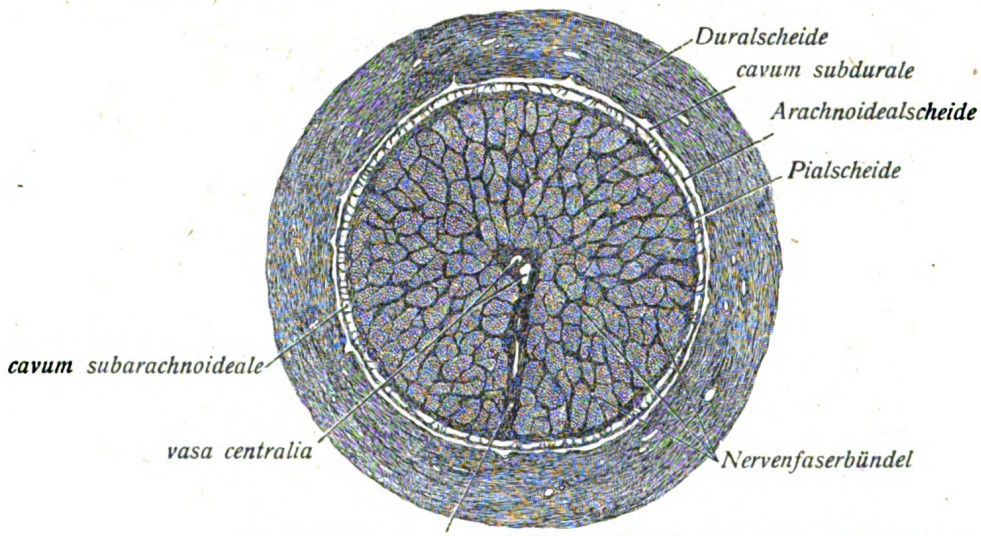

Fig. 760. Querschnitt des Sehnerven.

In einer Entfernung von 10—12 mm vom Augapfel treten von unten her in den Sehnerven die *vasa centralia retinae* ein, welche im Zentrum des Nervenstammes bis zur Stelle der papilla nervi optici laufen. Beim Eintritt in die lamina cribrosa sclerae verliert der Nerv sein Mark und wird dadurch wesentlich dünner, sodass die in der papilla n. optici endende Nervenkuppe erheblich verjüngt erscheint.

Die Hüllen des Sehnerven, die unmittelbaren Fortsetzungen der Hirnhäute, werden als Sehnervenscheiden, *vaginae n. optici*, bezeichnet. Innerhalb der Schädelhöhle wird der Nerv nur von der pia mater umgeben, der sogenannten Pialscheide; am foramen opticum geht die dura mater encephali als Duralscheide ohne weiteres auf die ganze Länge der Sehnerven über und heftet sich an die sclera an. Zwischen Pial- und Duralscheide erstreckt sich die arachnoidea encephali auf den Sehnerven, die Arachnoidealscheide bildend. Die zwischen den Scheiden des Sehnerven gelegenen, spaltförmigen Höhlungen, *spatia intervaginalia*, entsprechen den Hohlräumen zwischen den Hirnhäuten und stehen mit diesen in unmittelbarer Verbindung (cavum subdurale und cavum subarachnoideale).

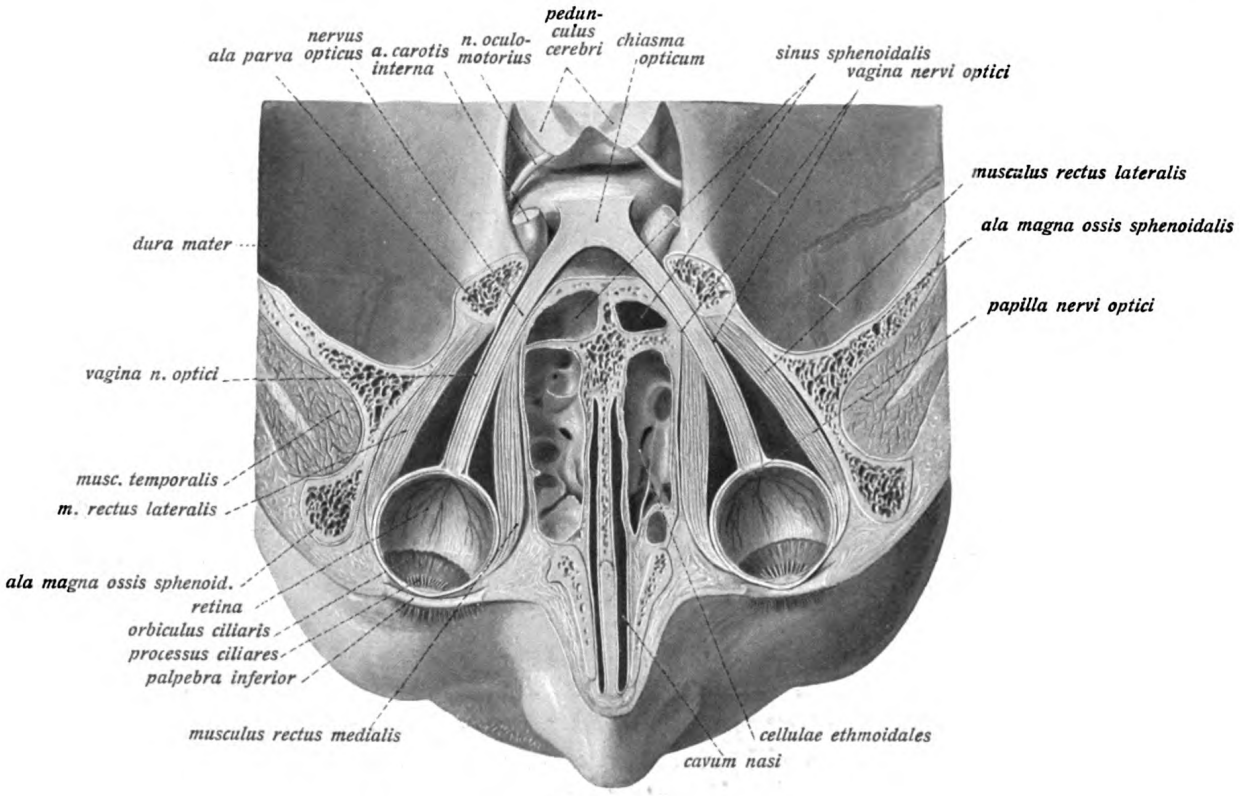

Fig. 761.

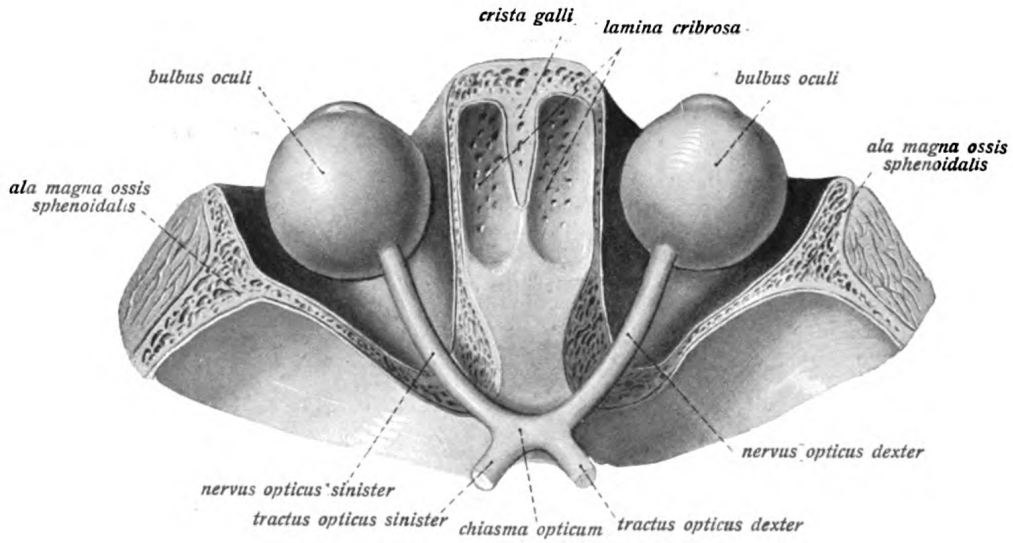

Fig. 762.

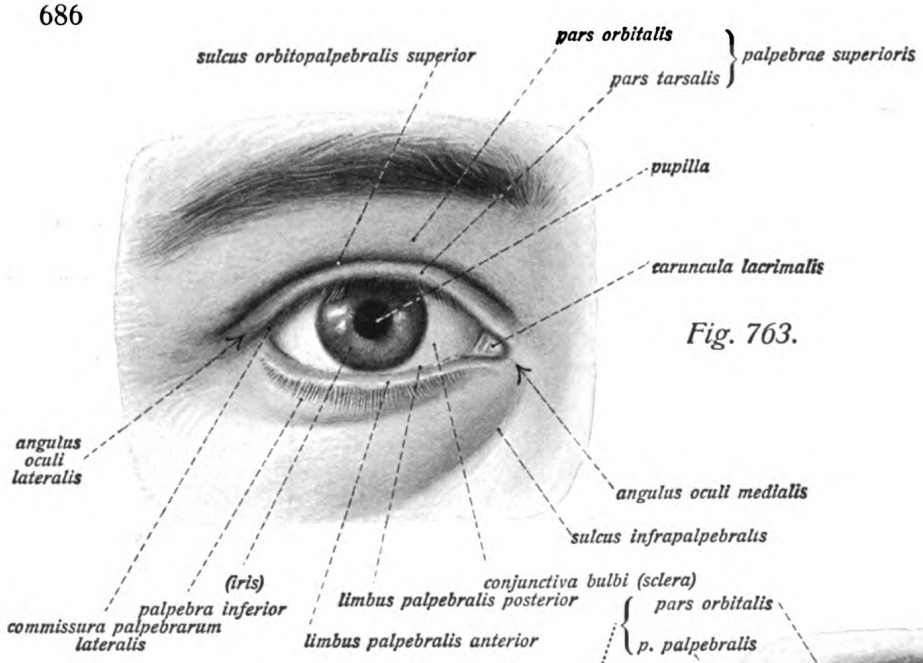

Fig. 763.

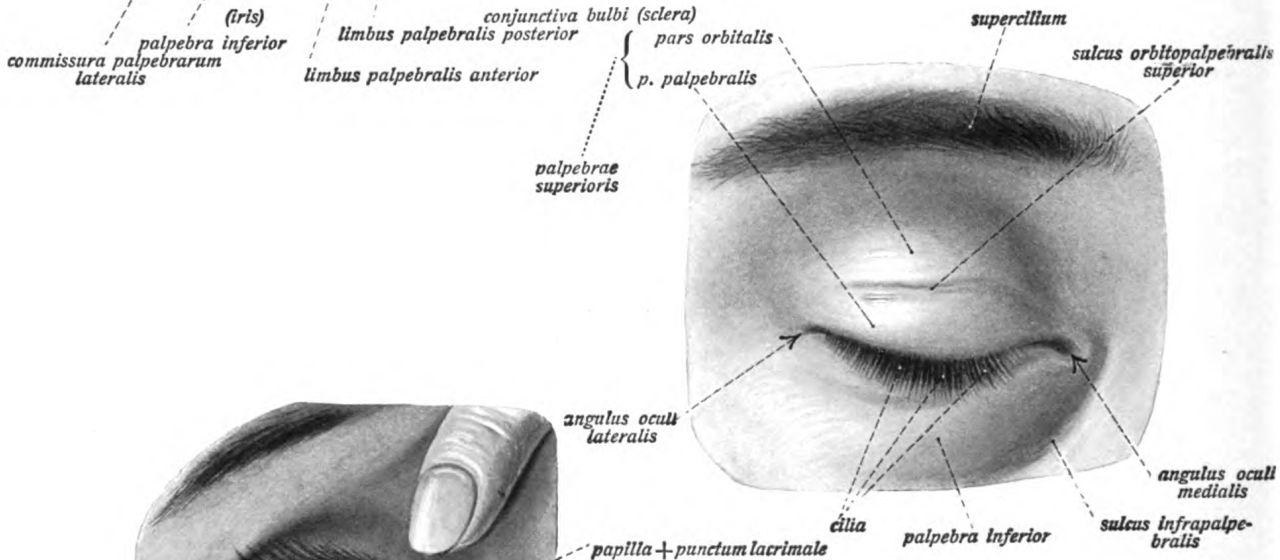

Fig. 764.

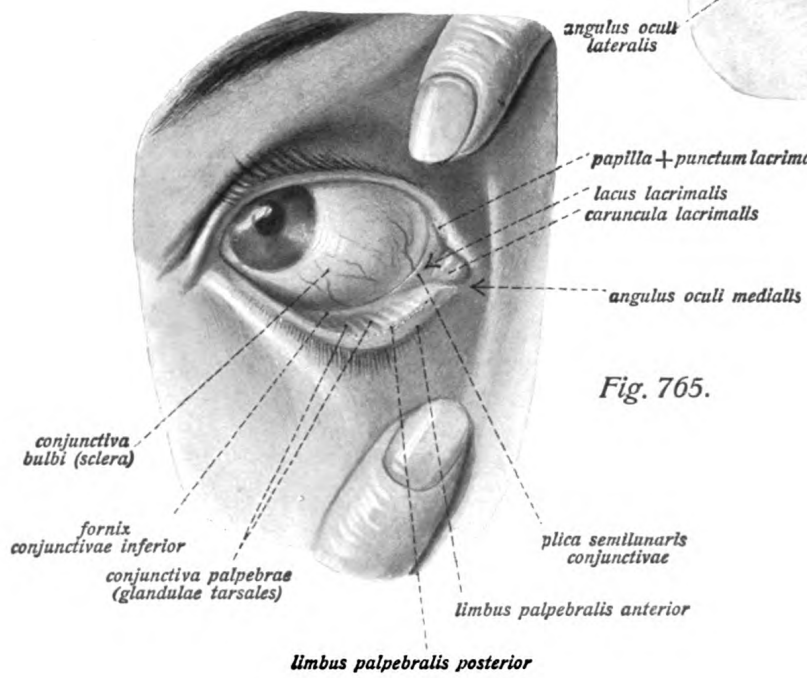

Fig. 765.

Sehorgan. Bindehaut und Lider.

Fig. 763. Rechtes Auge im geöffneten Zustande von vorn. (1/1)
Fig. 764. Rechtes Auge, geschlossen. (1/1)
Fig. 765. Rechtes Auge durch Auseinanderziehen der Lider stark geöffnet. Richtung des Blickes temporalwärts und nach oben. (1/1)

Die Bindehaut, *conjunctiva.*

Die Bindehaut ist eine Schleimhaut, welche als unmittelbare Fortsetzung der äusseren Haut den platten Bindehaut- oder Conjunctivalsack auskleidet. Sie zerfällt in die *tunica conjunctiva palpebrarum* und *tunica conjunctiva bulbi.* Beide gehen an der Basis der Lider ineinander über, den *fornix conjunctivae superior* am Oberlid und *fornix conjunctivae inferior* am Unterlid bildend. Die conjunctiva palpebrarum überzieht im Bereiche der ganzen Höhe des tarsus (s. u.) die Hinterfläche des Lides als glatte mit dem tarsus verwachsene Haut.

Die *conjunctiva bulbi* reicht vom fornix conjunctivae bis zum Rande der Hornhaut, wo sie mittels des *limbus conjunctivae* endet. Am medialen Augenwinkel bildet die conjunctiva bulbi die halbmondförmige lateralwärts konkave *plica semilunaris conjunctivae,* welche den Tränensee begrenzt (s. u., siehe auch Fig. 771 u. 788).

Die Augenlider, *palpebrae.*

Die beiden Augenlider, das längere obere Lid, *palpebra superior*, und das kürzere untere Lid, *palpebra inferior*, sind zwei vor der äussern Oeffnung der Augenhöhle ausgespannte Hautfalten. Sie zeigen eine deutlich konkave *facies posterior*, und eine konvexe *facies anterior* und begrenzen mit ihren freien Rändern die ungefähr horizontale Lidspalte, *rima palpebrarum*, derart, dass sie an deren medialem und lateralem Ende die *commissura palpebrarum medialis* und *commissura palpebrarum lateralis* bilden. So entstehen die beiden Augenwinkel, der spitzbogenförmig höher gelegene *angulus oculi lateralis*, und der abgerundete tiefer gelegene *angulus oculi medialis*. Das obere Lid grenzt mittels eines deutlich konvexen Randes, das untere mit einem nahezu geraden, wenig konkaven Rand an die Lidspalte. Eine stärkere Querfalte bildet sich bei geöffneten Lidern an der Basis jedes Lides, *sulcus orbitopalpebralis*. Der freie Lidrand, welcher an die rima palpebrarum grenzt, stellt nicht einen einfachen Rand, sondern einen schmalen Saum dar, welcher in die abgestumpfte vordere Lidkante, *limbus palpebralis anterior*, und die schärfere hintere Lidkante, *limbus palpebralis posterior* zerfällt. Erstere trägt 2—3 Reihen stärkerer Körperhaare, die Wimpern, *cilia*.

Als Tränensee, *lacus lacrimalis*, wird die Gegend des angulus oculi medialis bezeichnet, welche durch die medialen Abschnitte der beiden Lider und durch eine Falte der Bindehaut, *plica semilunaris conjunctivae*, begrenzt wird. In der Tiefe des Tränensees liegt eine niedrige, rötliche Erhebung, durch Talgdrüsen und ganz feine Wollhaare ausgezeichnet, die *caruncula lacrimalis.*

Fig. 767. Das septum orbitale des rechten Auges von vorn. (1/1) Die äussere Haut und die Muskulatur des Orbicularis oculi ist entfernt.

Fig. 768. Augenlider und Tränendrüsen in der Ansicht von hinten. (1/1)

Augenlider, *palpebrae.* (Forts.)

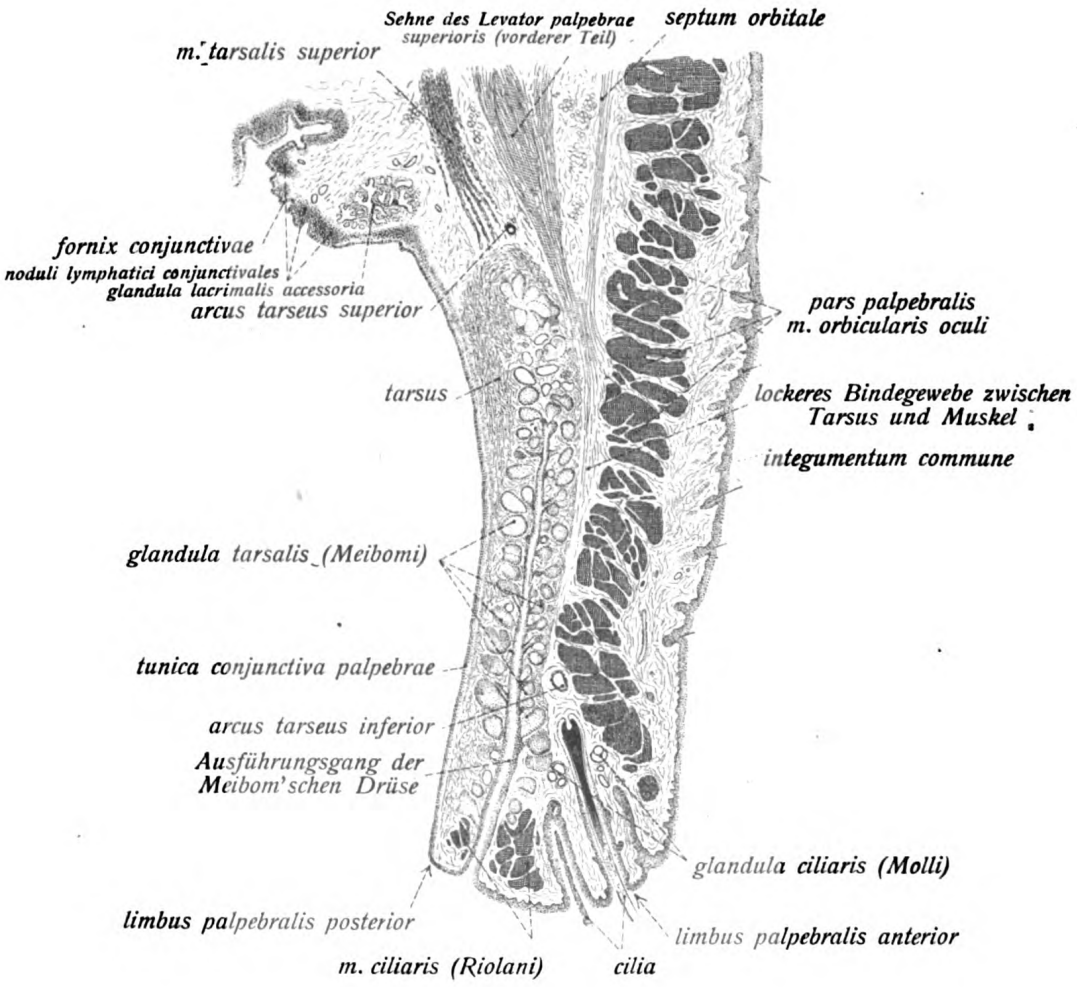

Fig. 766. Senkrechter Durchschnitt des oberen Augenlides. (15/1)

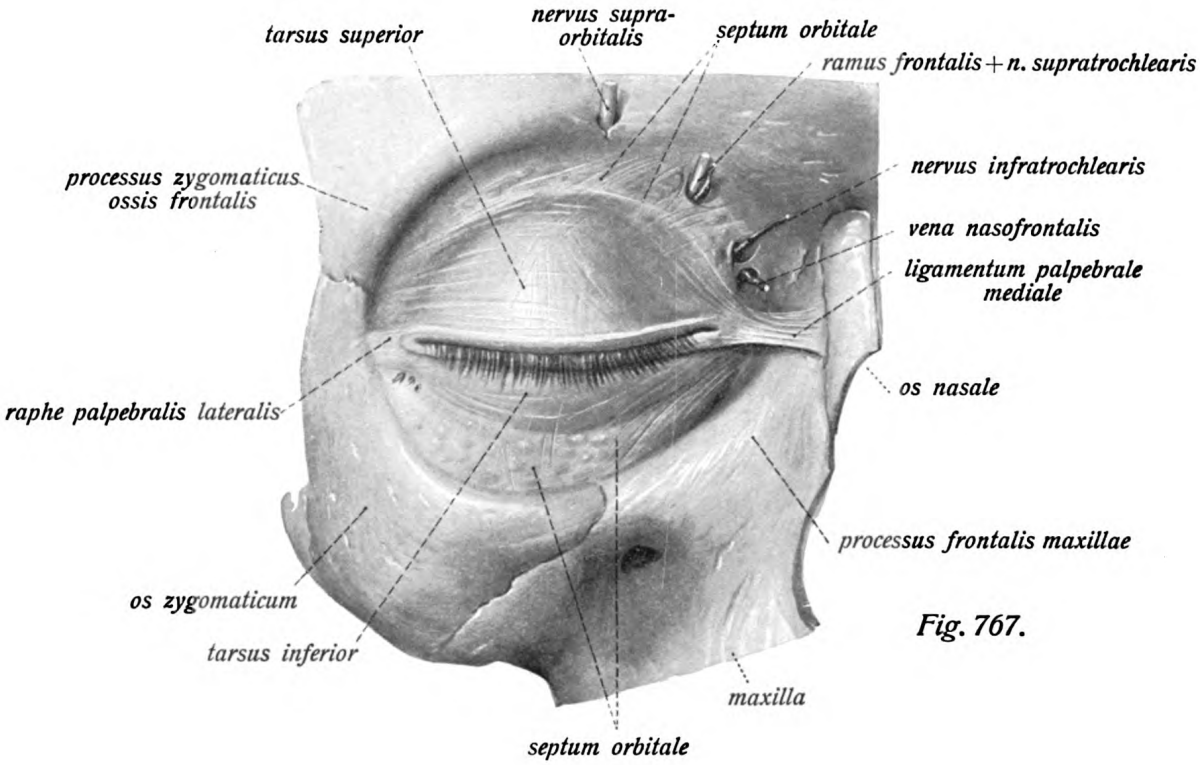

Fig. 767.

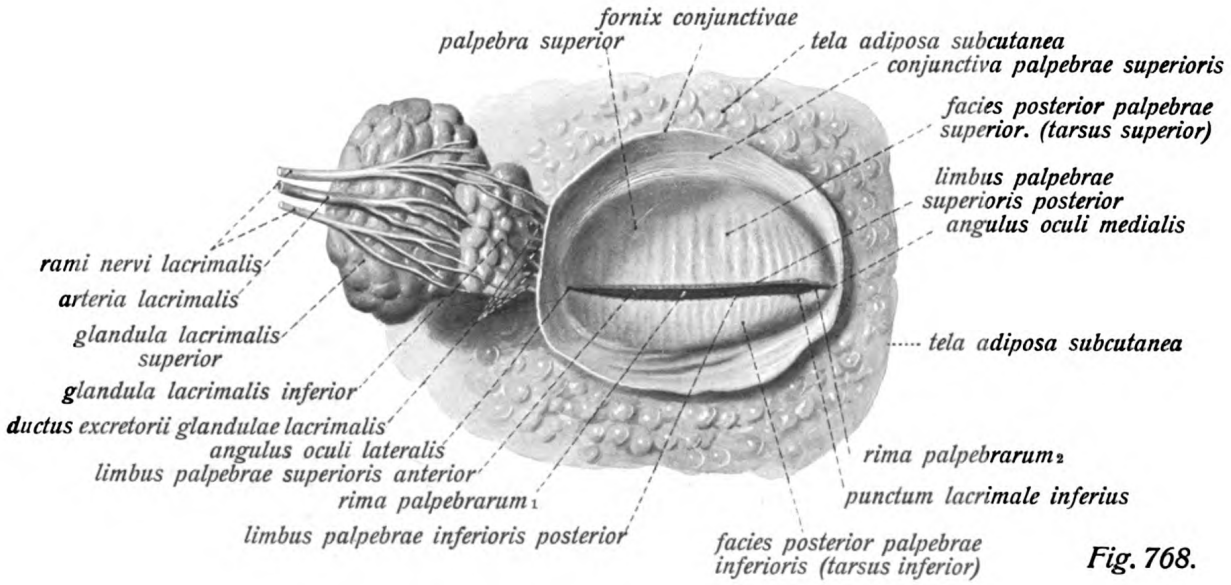

Fig. 768.



Fig. 769.

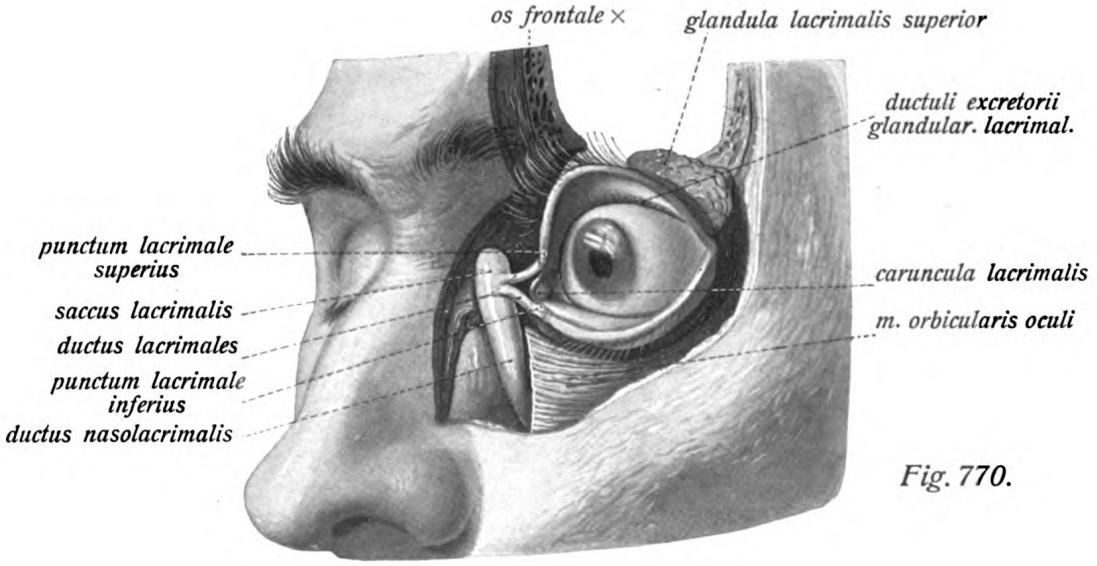

Fig. 770.

Fig. 769. Die beiden Lider von der Hinterfläche, mit Natronglycerin durchsichtig gemacht; Meibomsche Drüsen, *glandulae tarsales* (aus O. Schultze, Topographische Anatomie). ($^4/_1$)

Fig. 770. Uebersichtsbild des gesamten Tränenapparats (aus O. Schultze, Topographische Anatomie). ($^2/_3$) **Aus dem Stirnbein ist ein Stück herausgesägt, um die (obere) Tränendrüse freizulegen; desgl. ist ein Teil des processus frontalis maxillae und das ligamentum palpebrae mediale weggenommen, um Tränensack und den oberen Abschnitt des Tränennasengangs zu zeigen.**

Augenlider, *palpebrae.* (Forts.)

Das Gerüst der Lider wird durch eine bindegewebige, knorpelähnliche Platte gebildet, welche der Wölbung des Lides entsprechend gekrümmt ist, den Lidknorpel oder -platte, *tarsus* (s. a. u. Fig. 788). Dieser passt sich im allgemeinen der Form der Lider an, das höhere obere Lid hat daher auch einen höheren Lidknorpel als das untere. Die grösste Höhe des *tarsus superior* liegt in der Mitte der Breite des Lides. Beide Lidknorpel haben unregelmässig-halbmondförmige (myrtenblattähnliche) Gestalt. Das mediale Ende ist breiter als das laterale. Das eine Ende des tarsus liegt dem freien Lidrand nahe, das entgegengesetzte reicht nicht bis an die Basis des Lides, sondern endet schon etwas früher, indem es sich ziemlich scharf gegen das angrenzende Gewebe absetzt.

Die Lidplatte des oberen wie des unteren Lides wird der ganzen Höhe nach von den Meibomschen Drüsen, *glandulae tarsales*, durchsetzt. Sie liegen in einer einzigen Lage einander parallel; ihre Ausführungsgänge münden in geringen Abständen voneinander am limbus palpebralis posterior.

An den Lidwinkeln hängen die tarsi auch mit dem *ligamentum palpebrale mediale* und der raphe palpebralis lateralis zusammen. Ersteres bildet einen sehnigen, vom processus frontalis maxillae entspringenden Bogen, und erstreckt sich mit einem vorderen Schenkel quer über die vordere Fläche des Tränensacks, während ein breiterer hinterer Schenkel im Bogen um den Tränensack zur crista lacrimalis posterior läuft. Es ist in das septum orbitale (s. u.) eingewebt und dient zur Fixierung des medialen Lichtwinkels. Die *raphe palpebralis lateralis* ist kein eigentliches Bändchen, sondern ein in die Muskulatur des Orbicularis oculi und das septum orbitale eingewebter Sehnenstreifen. Die Muskulatur des Augenlides wird von der *pars palpebralis* des *Orbicularis oculi* gebildet. Ihre Fasern umrahmen bogenförmig die Lidspalte und liegen zwischen äusserer Haut des Lides und Vorderfläche des tarsus. Die dem freien Rande des Lides zunächst liegenden, durch die Wurzeln der Cilien (s. o.) vom Hauptteil des Muskels abgetrennten Bündel heissen *m. ciliaris (Riolani)*.

Sehorgan. Tränenapparat.

Fig. 771. Tränensack und Tränenröhren von vorne. (1/1) Haut und Muskulatur sind durchschnitten und z. T. entfernt, z. T. zurückgeklappt. Das ligamentum palpebrale mediale ist durchschnitten.

Fig. 772. Tränenröhrchen, Tränensack und Tränennasengang aufgeschnitten von vorne (1/1) und der Seite gesehen. Präparation ähnlich wie bei Fig. 771, nur ist ein Stück Oberkiefer weggemeisselt, um einen Teil des Tränennasengangs freizulegen.

Der Tränenapparat, *apparatus lacrimalis.*

Die obere Tränendrüse, *glandula lacrimalis superior,* liegt in der gleichnamigen Grube des Stirnbeins, dicht unter der periorbita mit ihrer Längsachse dem Rande der Augenhöhle parallel. Die dem Knochen zugekehrte Fläche der Drüse ist deutlich konvex, die dem bulbus zugewandte konkav. Die untere Tränendrüse, *glandula lacrimalis inferior*, ist etwa nur ein Drittel so gross wie die obere und liegt unterhalb der oberen, hart am fornix conjunctivae des lateralen Augenwinkels. Im Gegensatz zur oberen besteht sie aus nur locker zusammenhängenden, oft sogar fast völlig isolierten Läppchen und besitzt mit dieser gemeinsame *ductus exretorii glandulae lacrimalis*, welche in den lateralen Abschnitt des fornix conjunctivae ausmünden. Die Zahl der Gänge beider Tränendrüsen beträgt ca. 10 bis 15.

Die Tränenröhrchen oder -gänge, *ductus lacrimales*, beginnen am Rande des obern und untern Lides, nahe der medialen Kommissur der Lider, zwischen dieser und dem medialen Ende des Lidknorpels, in Gestalt der feinen kreisrunden Tränenpunkte, *puncta lacrimalia.* Man unterscheidet ein *punctum lacrimale superius* und *punctum lacrimale inferius*, welche auf kleinen niedrigen Erhebungen der Lidränder, *papilla lacrimales* (superior und inferior) liegen. Die Tränenröhrchen selbst sind bogenförmige, im medialen Abschnitt der Lider gelegene, sehr enge und sehr dünnwandige Kanälchen, welche der Begrenzung des Tränensees parallel laufen. Ihr vom Tränenpunkt ausgehender Anfangsteil liegt zunächst vertikal, dann folgt eine Umbiegung in eine fast transversale Richtung, und an der Umbiegungsstelle eine Erweiterung, *ampulla ductus lacrimalis.* Die Tränenröhrchen münden dicht nebeneinander, seltener mittels eines gemeinsamen Endstückes in die laterale Wand des fornix sacci lacrimalis.

Der Tränensack, *saccus lacrimalis*, ist das obere, mässig oder gar nicht erweiterte blinde Ende des Tränennasengangs. Der Tränensack liegt in der fossa sacci larimalis am medialen Augenhöhlenrande, sein oberes, etwas verjüngtes, blindes Ende heisst *fornix sacci lacrimalis.* 1,5—2 mm unterhalb der Spitze der Kuppel münden auf einen kleinen Vorsprung der lateralen Wand die beiden Tränenröhrchen ein. Ueber den Tränensack spannt sich das ligamentum palpebrale mediale hinweg, ferner umgeben den Tränensack die Fasern der *pars lacrimalis* des *m. orbicularis oculi.* Nach unten zu setzt sich der Tränensack ohne scharfe Grenze in den Tränennasengang, *ductus nasolacrimalis* fort. Dieser entspricht vollkommen dem gleichnamigen knöchernen Kanal, in dem er gelegen ist. Er mündet wie dieser im vordern Abshnitt des unteren Nasenganges so, dass der Gang eine Strecke weit schräg die Nasenschleimhaut durchsetzt, die Hasnersche Falte, *plica lacrimalis*, bildend.

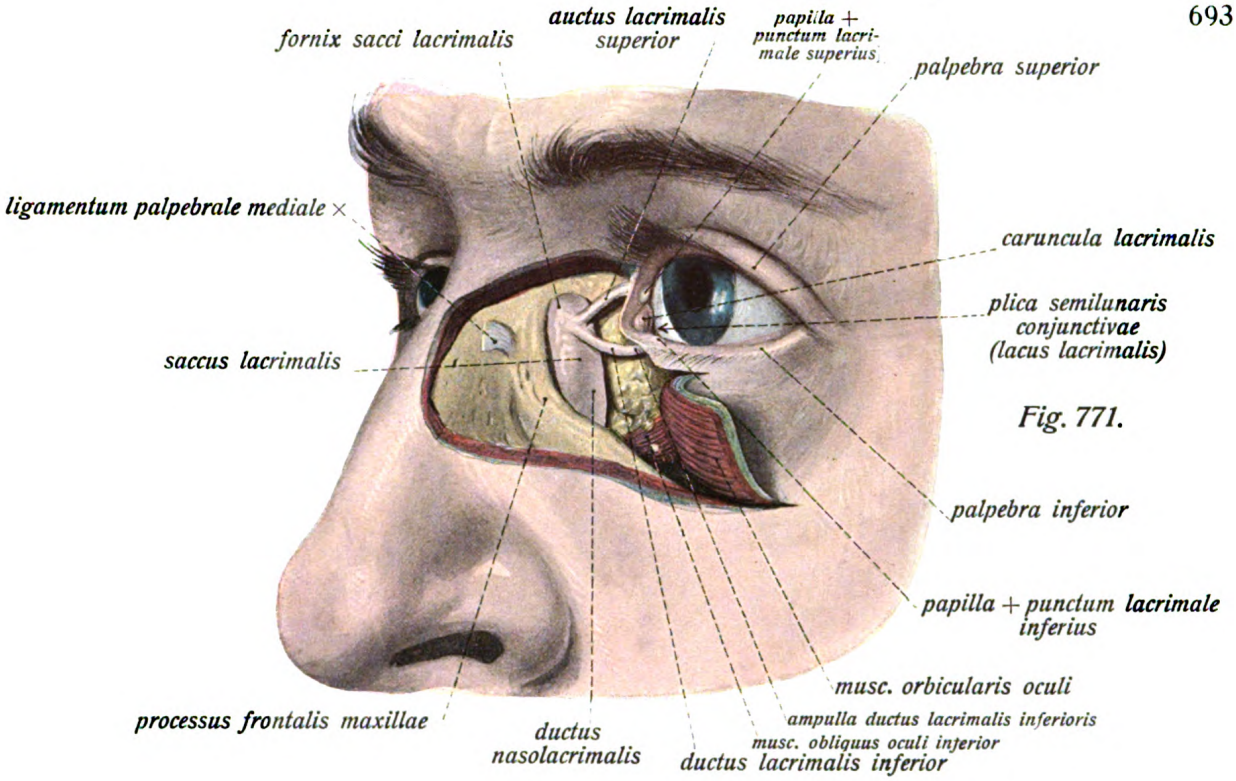

Fig. 771.

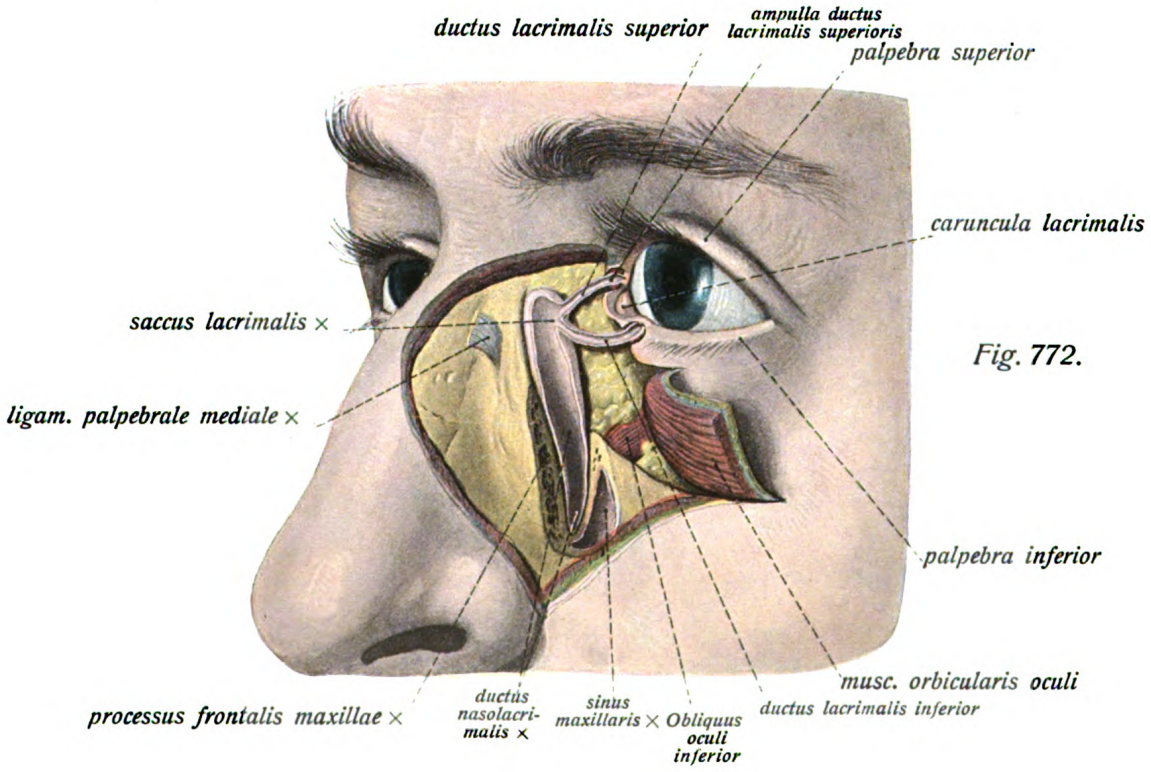

Fig. 772.

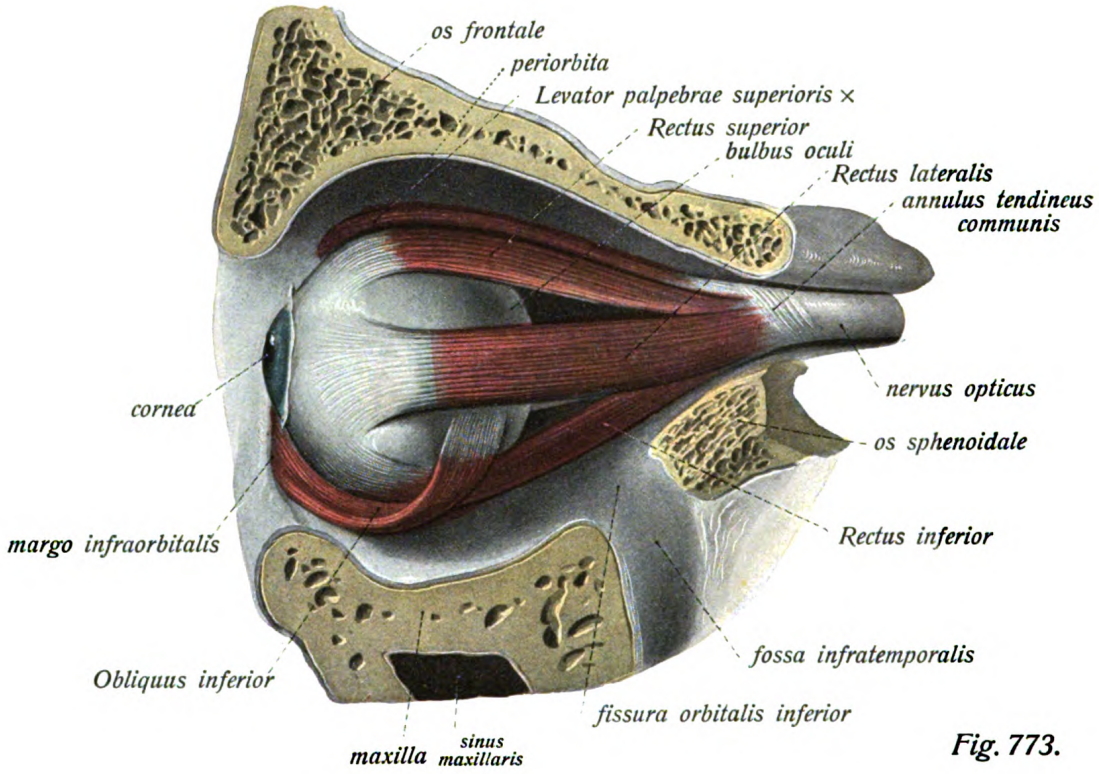

Fig. 773.

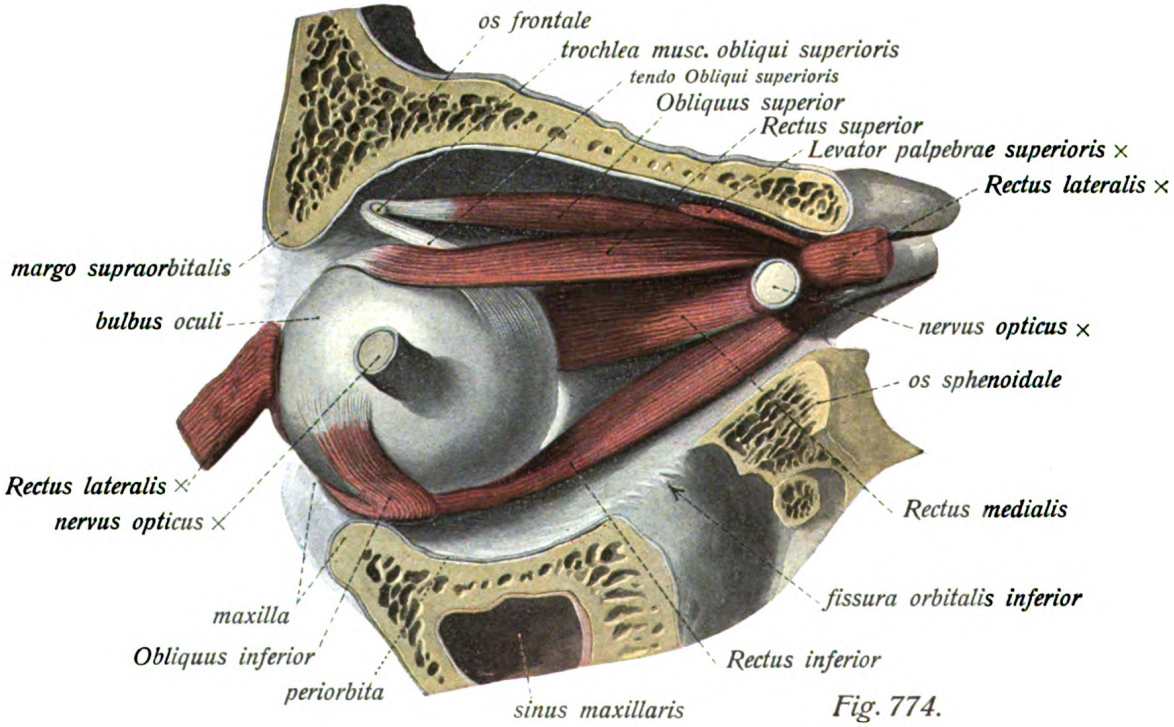

Fig. 774.

Sehorgan. Augenmuskeln.

Fig. 773. Augenmuskeln in der Ansicht von der lateralen Seite (etwas vergrössert). **Die laterale Wand der Augenhöhle ist entfernt, der übrige Inhalt der Augenhöhle ausgeräumt, einschliesslich der Fascien und Augenlider. Der Levator palpebrae superioris ist grösstenteils erhalten.**

Fig. 774. Augenmuskeln von der lateralen Seite (etwas vergrössert). **Präparation wie bei Fig 773. Nur sind durchschnitten der Rectus lateralis und der Sehnerv. Der Augapfel ist so gedreht, dass sein hinterer Pol mit dem Sehnervenstumpf nach lateral sieht. Der Levator palpebrae superioris ist grösstenteils entfernt.**

Der Bewegungsapparat des Augapfels.

Die Augenmuskeln, *musculi oculi.*

Die Bewegung des Augapfels geschieht durch sechs Muskeln, von denen vier als gerade Augenmuskeln, *musculi recti,* zwei als schräge Augenmuskeln, *musculi obliqui,* bezeichnet werden. Die vier geraden Augenmuskeln haben mancherlei gemeinsames. Sie stellen lange platte, hinten schmälere und vorn breitere Muskeln dar, welche einen geraden Verlauf zeigen und mit kurzen, schmalen, platten, etwa centimeterbreiten Sehnen in ziemlich regelmässigen Abständen voneinander vor dem Aequator des Augapfels hinter der Sclerocornealgrenze inserieren. Die beiden schrägen Augenmuskeln sind nicht unwesentlich voneinander verschieden und haben nur das eine gemeinsame, nämlich dass sie schräg verlaufen und mit ihren Sehnen hinter dem Aequator ansetzen. Von den sechs Muskeln entspringen fünf gemeinsam am foramen opticum mit kurzen Ursprungssehnen von einem, den Sehnerven umgebenden Ring, dem *anulus tendineus communis* (Zinnii).

Der obere gerade Augenmuskel, *Rectus superior*, ist der schwächste und dünnste von allen, läuft mit dem Levator palpebrae superioris (s. u.), von diesem grossenteils bedeckt und teilweise ihm eng anliegend, über die obere Fläche des Sehnerven und den obern Quadranten des bulbus bis vor den Aequator. Der laterale Teil seiner Sehne bleibt vom Cornealrand weiter zurück als der mediale, der bis nahe an die Hornhaut heranreicht.

Der mediale gerade Augenmuskel, *Rectus medialis,* ist der stärkste aller Augenmuskeln, bleibt an Länge (des Muskelfleisches) dagegen hinter dem Rectus superior zurück und besitzt eine sehr kurze Sehne, die kürzeste von allen; auch inseriert seine Sehne am nächsten dem Hornhautrande in einer ziemlich genau latitudinalen Linie. Der Muskel liegt in der sagittalen Ebene.

Der laterale gerade Augenmuskel, *Rectus lateralis*, ist nicht genau sagittal gelegen wie der mediale, sondern weicht temporalwärts von dieser Ebene ab. Obwohl er weiter entfernt vom Hornhautrande ansetzt als der mediale, muss er — wegen der Konvergenz der Augenhöhlenachsen nach hinten — länger sein als dieser; die grössere Länge kommt aber durch die Länge der Sehne allein zustande, das Muskelfleisch ist sogar kürzer. Der Ansatz der Sehne erfolgt in einer latitudinalen Linie, die aber etwas weiter vom Cornealrand entfernt ist als die des medialen. Der Muskel entspringt wie die übrigen hauptsächlich vom anulus tendineus communis, mit einem kleineren Kopfe sehnig *(lacertus musculi recti lateralis)* von der spina m. recti lateralis am Rande der fissura orbitalis superior.

Sehorgan. Augenmuskeln. (Forts.)

Fig. 777. Augenmuskeln in der Ansicht von vorn und lateral. Haut, Lider, Fascien sind entfernt. Ausser dem Augapfel und den Muskeln sind nur die obere Tränendrüse und ein Teil des Orbitalfetts erhalten.

Fig. 778. Augapfel mit den Stümpfen der Augenmuskeln in der Ansicht von vorn.

Fig. 779. Augapfel mit den Stümpfen der Augenmuskeln in der Ansicht von hinten und unten.

Fig. 780. Augapfel mit den Stümpfen der Augenmuskeln in der Ansicht von hinten und oben. Sämtliche Figuren der Seite 697 sind etwa 1/3 über natürliche Grösse dargestellt.

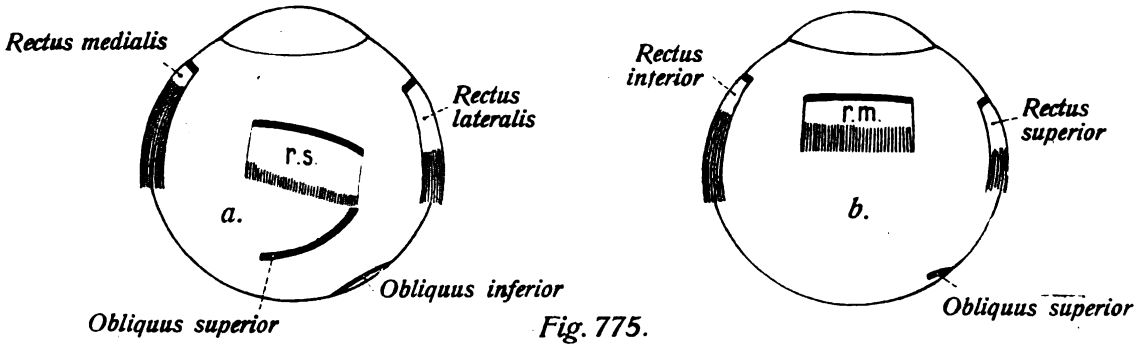

Fig. 775.

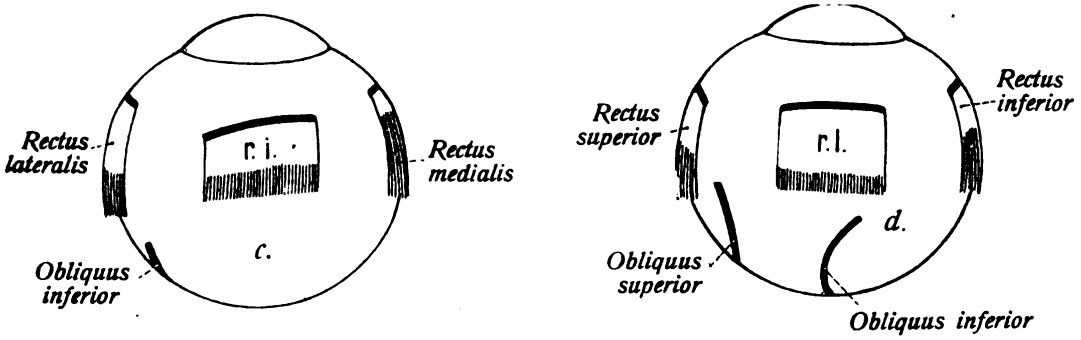

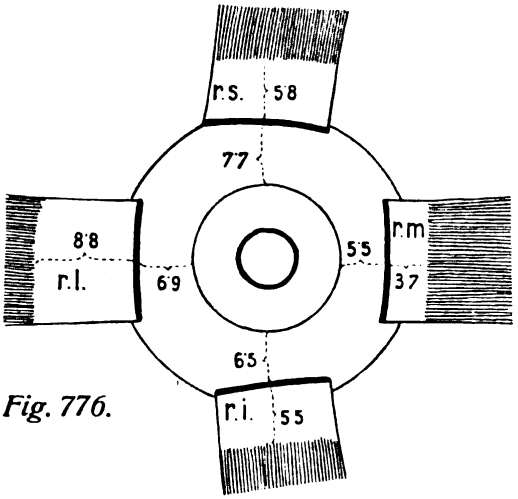

Fig. 776.

Fig. 775. Schema der Ansätze der 8 Augenmuskeln. a) von oben, b) von medial, c) von unten, d) von lateral gesehen.

Fig. 776. Schema der Ansätze der Recti am rechten bulbus. Die Masse der Sehnen und Abstände vom Hornhautrande (in mm) sind nach Merkel-Kallius (Graefe-Saemisch' Handbuch) eingetragen. Die Muskeln sind schraffiert.

r. i. = Rectus inferior.
r. l. = Rectus lateralis.
r. m. = Rectus medialis.
r. s. = Rectus superior.

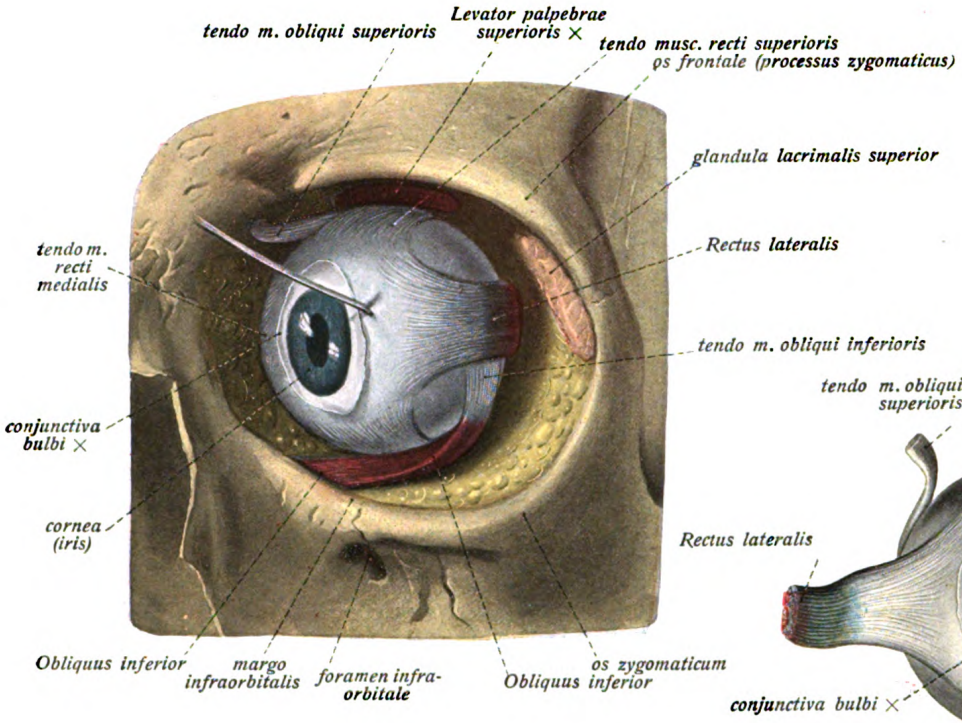

Fig. 777.

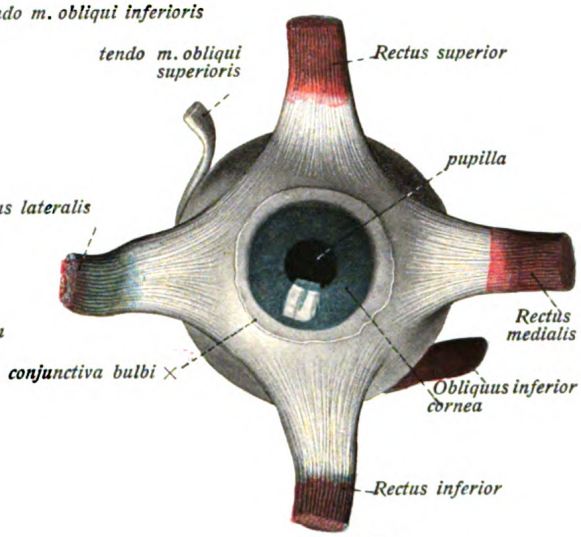

Fig. 778.

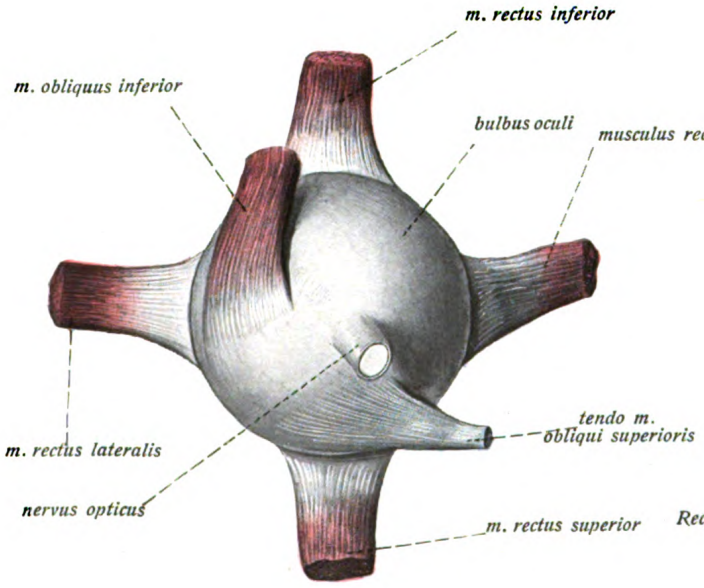

Fig. 779.

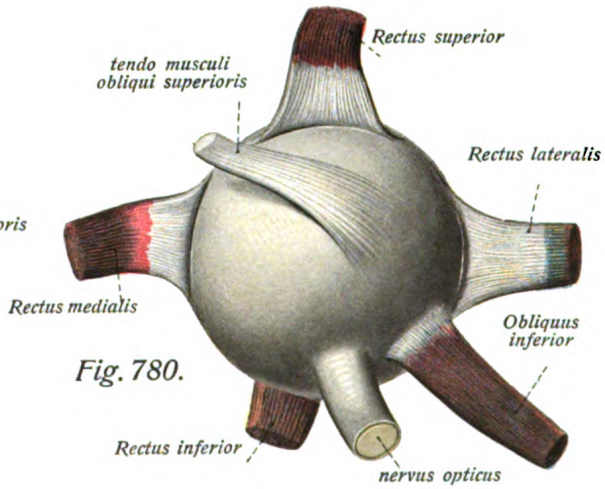

Fig. 780.

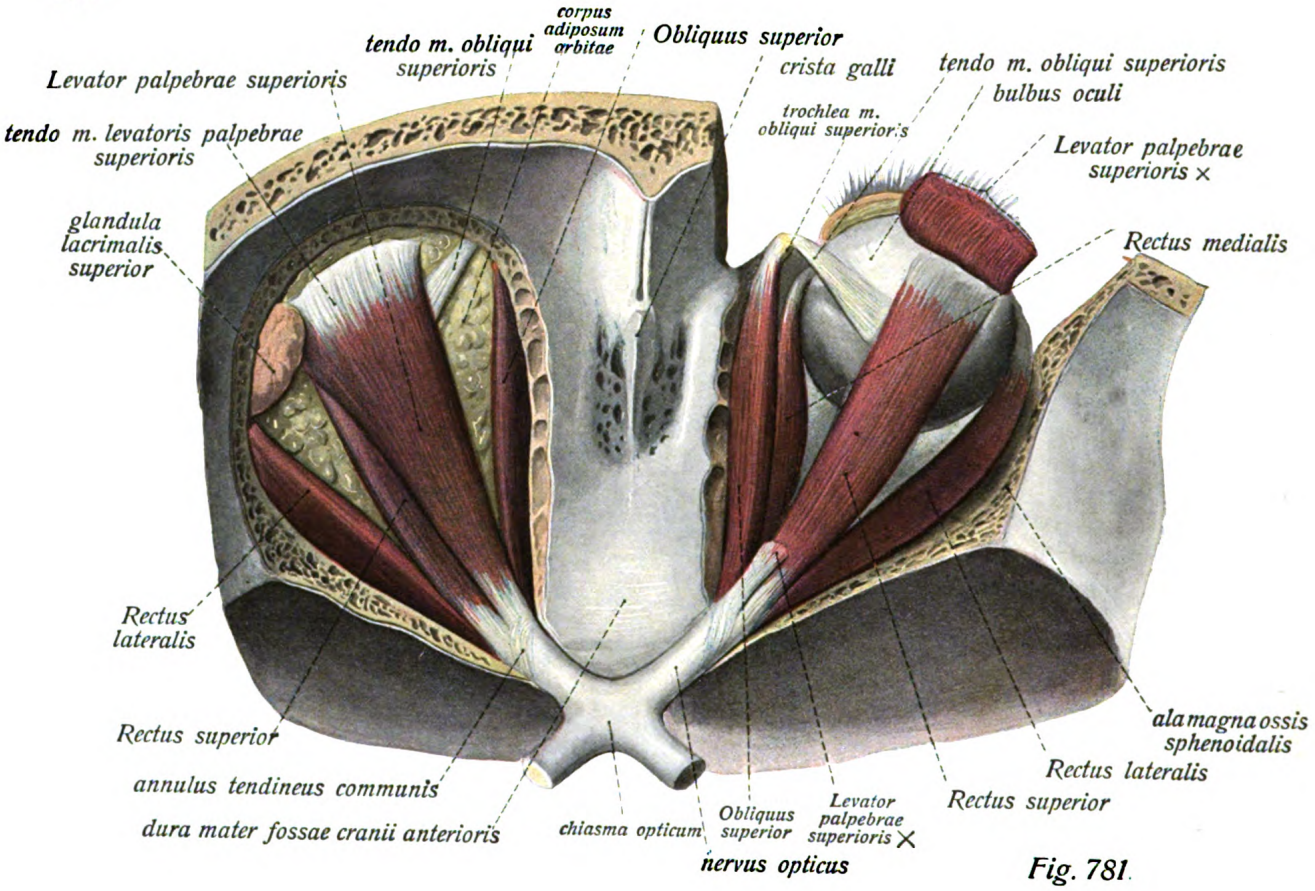

Fig. 781.

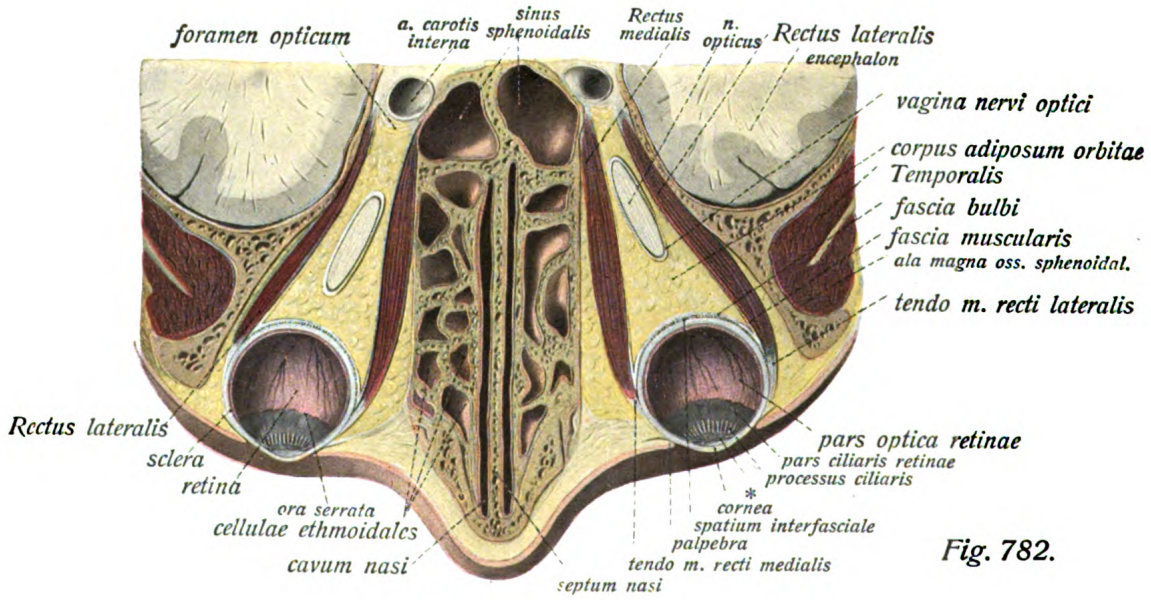

Fig. 782.

Sehorgan. Augenmuskeln. (Forts.)

Fig. 781. Die Muskeln der Augenhöhle in der Ansicht von oben. (1/1) **Links oberflächliche Schicht. Es ist nur das Dach der Augenhöhle und die periorbita entfernt. Rechts tiefe Schicht. Der Levator palpebrae superioris ist grösstenteils entfernt, das Fett der Augenhöhle ausgeräumt.**

Fig. 782. Horizontaler Durchschnitt durch beide Augenhöhlen. (2/3) * = iris.

Der untere gerade Augenmuskel, *Rectus inferior*, liegt an der Unterfläche des Augapfels dem Rectus superior nicht genau gegenüber, sondern ebensosehr nasalwärts abweichend wie dieser schläfenwärts. Das gleiche gilt für die mittellange ziemlich schmale Sehne, welche schräg inseriert wie die des superior, nur in umgekehrter Richtung (der laterale Sehnenrand weiter hinten) und etwas näher an den Hornhautrand herantritt wie die des R. superior. Der Länge der Muskulatur nach ist er der kürzeste von allen geraden Augenmuskeln; trotzdem ist der Muskel stärker als der Rectus superior.

Wegen des Abstandes der (Mitte der) Rectussehnen vom Cornealrand siehe das Schema Fig. 776, Seite 691.

Der obere schräge Augenmuskel, *Obliquus superior*, entspringt mit dem recti zusammen vom foramen opticum (medialer Umfang) und der Duralscheide des Sehnerven und läuft als nur mässig platter Muskel in der obern Hälfte der nasalen Seite der Augenhöhle und im Zwischenraum zwischen Rectus superior und Rectus medialis nach vorn, dicht der periorbita anliegend und durch das corpus adiposum orbitae vom bulbus getrennt, also ohne sich zunächst dem Augapfel zu nähern. Hinter der Gegend der fovea bezw. spina trochlearis ossis frontalis geht der Muskel in eine drehrunde Sehne über, welche sich durch eine an dieser Stelle des Stirnbeins befestigte faserknorplige Rolle, *trochlea m. obliqui superioris*, schlingt, durch einen kleinen Schleimbeutel, *bursa trochlearis*, von der Rolle getrennt. Von der trochlea an läuft die Sehne des Obliquus superior, sich gegen den bulbus hin allmählich verbreiternd und verdünnend, schräg nach hinten und lateral, kreuzt sich mit dem Rectus superior (unter ihm hinwegziehend) und inseriert sich stark verbreitert hinter dem Aequator des bulbus gut einen halben Zentimeter hinter der Sehne des Rectus superior in einer schrägen, grösstenteils auf der temporalen Seite gelegenen Linie, welche der Achse des Sehnerven nahezu parallel liegt.

Der untere schräge Augenmuskel, *Obliquus inferior*, ist der einzige der 6 Muskeln, der im Bereiche des vordern Abschnitts der Augenhöhle entspringt, und zwar vom Oberkiefer, im hintern Bereich des margo infraorbitalis unterhalb der fossa sacci lacrimalis, schmal und kurz sehnig. Er läuft, sich etwas verbreiternd, schräg unter der untern Hälfte des Augapfels einher, den Rectus inferior kreuzend (zwischen ihm und Rectus lateralis gelegen), wie der Obliquus superior zur temporalen Seite der hintern Hemisphäre des Augapfels, wo er der Sehne des letzteren gegenüber aber mit schmälerer und viel kürzerer Insertion in einer steilen, die Augenachse spitzwinklig kreuzender Linie inseriert. Er ist bei weitem der kürzeste aller Augenmuskeln; seine Sehne ist von meist nur sehr geringer Länge.

Fig. 783. Frontalschnitt der rechten Augenhöhle in der Gegend des hinteren Drittels des Augapfels. Ansicht von vorne, um ca. $^1/_3$ vergrössert.

Fig. 784. Frontalschnitt der rechten Augenhöhle hinter dem Augapfel. Ansicht von vorne, um ca. $^1/_3$ vergrössert.

Die übrige Muskulatur und die Fascien der Augenhöhle.

Die Augenmuskeln besitzen nur im vorderen Bereiche ihrer Länge Fascien, *fasciae musculares*, die bei den Recti und dem Obliquus superior nach hinten zu erheblich dünner werden und schliesslich ganz aufhören, so dass der hintere Teil dieser Muskeln nackt im Fettgewebe der Augenhöhle liegt. Der stärkere vordere Teil der Fascien der Recti ist nur anscheinend eine unmittelbare Fortsetzung der Tenonschen Kapsel (s. u.). Nur der Obliquus inferior besitzt seiner ganzen Länge nach eine gleichmässig dicke „Scheide", desgl. der praetrochleare Abschnitt der Sehne des Obliquus superior, dessen Scheide eine direkte röhrenförmige Verlängerung der Tenonschen Kapsel darstellt.

Ausser den sechs den Augapfel bewegenden Muskeln liegt noch ein weiterer, quergestreifter, willkürlicher Muskel in der Augenhöhle, der *Levator palpebrae superioris*. Er ist ein langer, hinten schmaler und vorn breiter Muskel, welcher den Rectus superior, dem er im hintern Teil der Augenhöhle innig aufliegt, fast ganz bedeckt (nur der laterale Rand bleibt frei). Er entspringt mit dem Rectus superior zusammen mittels einer kurzen schmalen Sehne vom anulus tendineus communis (s. ob.), besitzt im vorderen Abschnitt ebenfalls eine Fascie und besteht aus quergestreifter Muskulatur. Zwischen seiner Sehne und der Conjunctiva palpebrarum liegen die glatten Muskelfasern des Müllerschen glatten Lidmuskels, *m. palpebralis*. Die Aponeurose gabelt sich vor dem Ansatz derart, dass der hintere Teil an den oberen Rand und die ganze Vorderfläche des oberen Lidknorpels oder tarsus inseriert, während der vordere Teil sich zwischen dieser und der Haut des Lides und an die letztere selbst sich anheftet.

Als *m. orbitalis* werden glatte Muskelfasern der Augenhöhle bezeichnet, welche in variabler Anhäufung erstlich peribulbär gefunden werden, zweitens eine stärkere zum Verschluss der fissura orbitalis inferior beitragende Lage bilden.

Die *periorbita* stellt die periostale Auskleidung der Augenhöhle dar, welche am foramen opticum und der fissura orbitalis superior in die periostale Lamelle der dura mater encephali und an der fissura orbitalis inferior in das Periost der Gesichtsknochen übergeht. Auch die fissura orbitalis superior wird bis auf die Lücken für die durchtretenden Gefässe und Nerven von einer Verdickung der periorbita verschlossen.

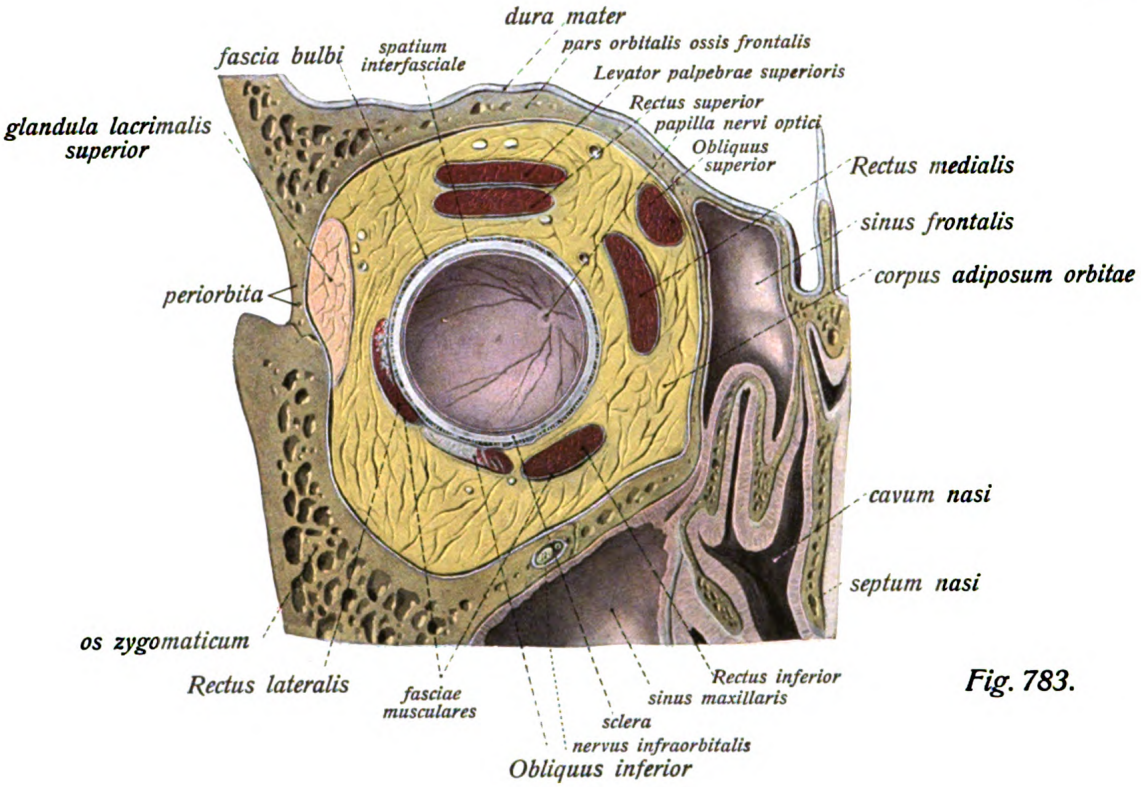

Fig. 783.

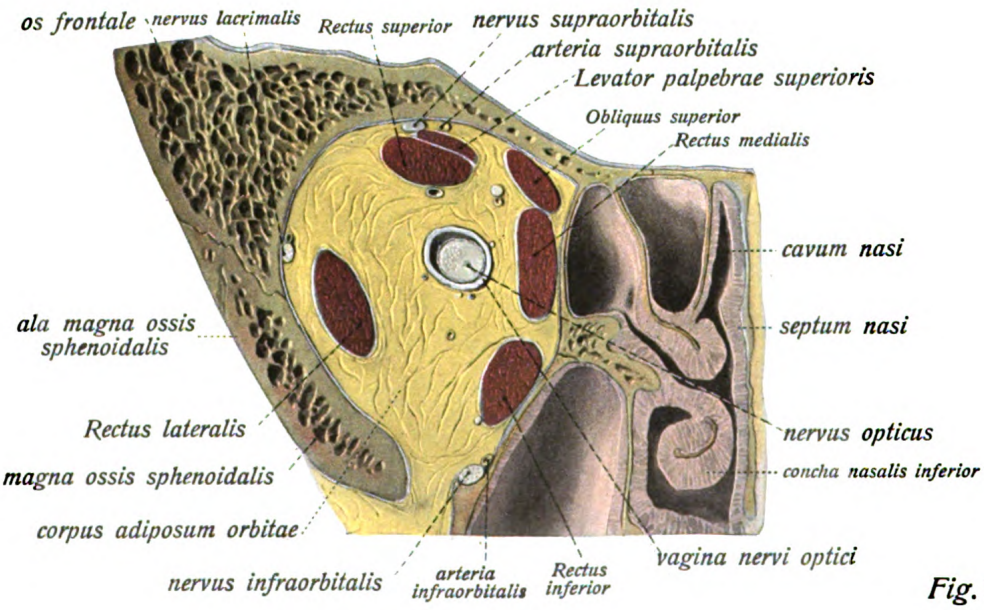

Fig. 784.

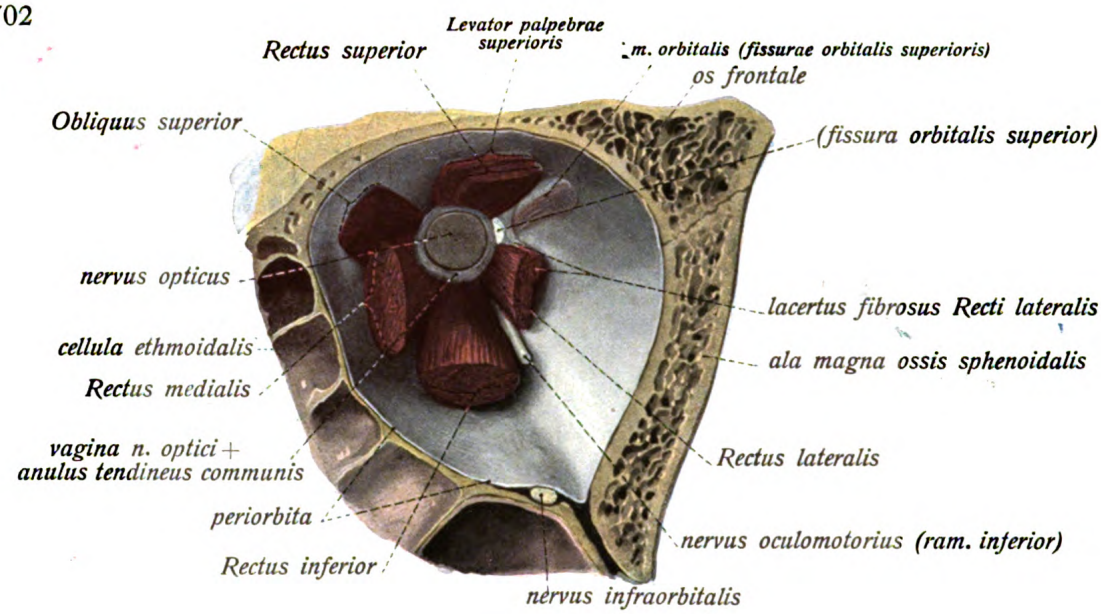

Fig. 785.

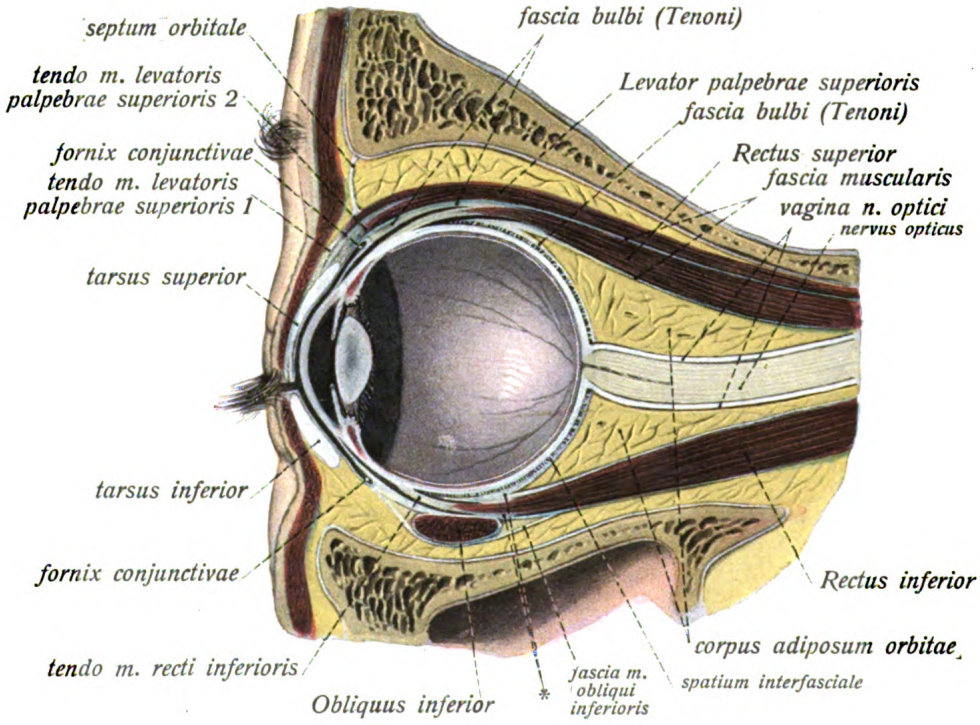

Fig. 786.

Sehorgan. Fascien der Augenhöhle. (Forts.)

Fig. 785. Die Ursprünge der Muskeln der linken Augenhöhle am foramen opticum. Die Augenhöhle ist frontal durchsägt. Man blickt von vorn auf die hintere Fläche. Der Sehnerv ist kurz am foramen opticum abgeschnitten, die Stümpfe der um den Sehnerv gelegenen Muskeln sind in verschiedener Länge erhalten. Von den (übrigen) Nerven ist nur der untere Ast des nervus oculomotorius erhalten. Um ca. 1/3 vergrössert.

Fig. 786. Sagittalschnitt der Augenhöhle mit dem Augapfel, in Bezug auf die Tenonsche Kapsel etwas schematisiert (nach H. Virchow), um ca. 1/3 vergrössert. * = Stelle der festen Verbindung der Kapsel mit dem Muskel.

Fascien der Augenhöhle. (Forts.)

Als *septum orbitale* bezeichnet man eine fascienartige, am aditus orbitae befestigte bindegewebige Bildung, die in der Mitte diaphragmaartig durchlocht ist. Sie bedeckt die Hinterfläche der Augenlider, folgt deren Form, ist also nach vorn konvex, und trennt diese vom eigentlichen Inhalt der Augenhöhle. Zugleich stellt das septum orbitale die hintere Fascie des m. orbicularis oculi dar; da es sich in die Basis der Lider erstreckt, gehört es gewissermassen auch zu diesen, hängt am oberen Lid auch mit der Aponeurose des Levator palpebrae superioris zusammen. Die aus dem aditus orbitae austretenden Nerven und Gefässe (nervi frontalis, supraorbitalis, supratrochlearis, infratrochlearis und lacrimalis, arteriae frontalis und supraorbitalis und vena nasofrontalis) durchbohren den oberen (orbitalen) Teil des septum orbitale. Am medialen bezw. lateralen Augenwinkel hängt das septum mit dem ligamentum palpebrale mediale bezw. der raphe palpebralis lateralis zusammen. Gleichzeitig schliesst es die Fettgewebsmasse der Augenhöhle, das *corpus adiposum orbitae*, nach vorn zu ab, und wird durch dieses nach vorn konvex (s. ob.) gewölbt.

Die Tenonsche Kapsel, *fascia bulbi.*

Die Tenonsche Kapsel ist eine hohlkuglige Bildung von bindegewebig-lamellösem Bau, in der die hintere Hemisphäre des bulbus ruht und sich bewegt. Sie trennt gleichzeitig den Augapfel vom Fettgewebe der Augenhöhle. Das vordere verdickte Ende der Kapsel liegt am fornix conjunctivae und spaltet sich hier in einen subconjunctivalen und palpebralen Abschnitt. Nach hinten zu nimmt die Kapsel allmählich an Dicke ab. Die Kapsel wird erstlich vom Sehnerven durchbohrt, zweitens von den Sehnen der sechs Augenmuskeln. Der Sehnerv durchsetzt gleichsam in Gestalt eines unregelmässig rundlichen Loches den hintern Umfang der Kapsel und mit ihm die begleitenden Nerven und Gefässe (arteriae und nervi ciliares), wobei die Kapsel mit der sclera allmählich untrennbar verwächst. Die Muskelsehnen durchbohren die Kapsel in sehr schräger Richtung in Gestalt schlitzförmiger Oeffnungen. Von der Durchbohrungsstelle der Sehnen aus erstreckt sich die Tenonsche Kapsel rückwärts auf den angrenzenden Teil der Obliqui (s. ob.) als starke Fascie.

Die Tenonsche Kapsel grenzt nicht unmittelbar an den Augapfel, sondern wird ihrer ganzen Ausdehnung nach durch einen schmalen, mit einem gerüstartigen Bindegewebe erfüllten Raum von ihm getrennt, den Tenonschen Raum, *spatium interfasciale*. Nach vorn zu reicht dieser Raum bis hinter die conjunctiva bulbi.

Sehorgan. Tenonsche Kapsel.

Fig. 787. Die Tenonsche Kapsel, fascia bulbi, des rechten Auges mit ihren Oeffnungen nach Entfernung des Augapfels (etwas vergrössert). **Beide Lider sind bis an die Basis durch einen sagittalen Schnitt gespalten und zurückgeschlagen. * = innere Lippe des Muskelschlitzes.**

Fig. 788. Die beiden Lidplatten, tarsi, des rechten Auges nebst den ligamenta palpebralia und dem Tränensack. ($^1/_1$) **Haut und Muskulatur der Lider sind entfernt, die Sehne des Levator palpebrae superioris ist abgeschnitten.**

Erklärung siehe p. 700 und 703.

Das Gehörorgan, *organon auditus.*

Das grösstenteils im Schläfenbein des Schädels eingeschlossene Gehörorgan zerfällt in drei Hauptteile:

1. Das innere Ohr, *auris interna*, dargestellt vom sogenannten Labyrinth, *labyrinthus*. Und zwar ist eigentlich bloss das häutige Labyrinth, *labyrinthus membranaceus*, welches die Endapparate des Gehör- (und Gleichgewichts-) nerven trägt und der eigentlich schallempfindende Teil des Organs ist, ein Abschnitt des Gehörorgans; das knöcherne Labyrinth, *labyrinthus osseus*, bildet nur seine knöcherne Umhüllung. Das ganze innere Ohr liegt in der pars petrosa des Schläfenbeins.

2. Der mittlere Abschnitt des Gehörorgans, das Mittelohr, *auris media*, wird hauptsächlich von einer lufthaltigen Höhlung des Schläfenbeins gebildet, der Pauken- oder Trommelhöhle, *cavum tympani*. Sie enthält als wichtige Einrichtungen den wesentlich schalleitenden Apparat in Gestalt der Gehörknöchelchen, *ossicula auditus*, und besitzt ferner eine Kommunikation mit dem Nasenrachenraum durch die *tuba auditiva*. Mittels des Trommelfells, *membrana tympani*, grenzt sich die Paukenhöhle gegen das äussere Ohr ab.

3. Das äussere Ohr, *auris externa*, ist der schallempfangende Teil des Gehörorgans und besteht aus dem äussern Gehörgang, *meatus acusticus externus*, und der Ohrmuschel, *auricula*.

Das innere Ohr, *auris interna.*

Das häutige Labyrinth, *labyrinthus membranaceus.*

Das häutige Labyrinth stellt ein verzweigtes äusserst dünnwandiges Kanalsystem dar, welches mit einer Flüssigkeit, *endolympha*, erfüllt ist. Man unterscheidet folgende Bestandteile des endolymphatischen Kanalsystems: die beiden Vorhofsäckchen, *sacculus* und *utriculus*, die nur mittelbar miteinander zusammenhängen, nämlich in Gestalt des *ductus utriculosaccularis*, der von dem *ductus endolymphaticus* ausgeht, einem blindendenden feinen Fortsatz des *sacculus*. Vom grösseren der beiden Säckchen, dem utriculus gehen 3 halbkreisförmig gebogene Gänge, die *ductus semicirculares*, aus, während ein spiraliger Kanal, *ductus cochlearis*, mittels eines kurzen, engen Verbindungsstückes, *ductus reuniens*, mit dem (kleineren) sacculus in Verbindung steht.

Die endolymphatischen Räume liegen in entsprechenden Höhlungen des knöchernen Labyrinthes, ohne aber die knöchernen Räume völlig auszufüllen. Es bleibt zwischen beiden Teilen des Labyrinths ein ebenfalls von Flüssigkeit, *perilympha*, erfüllter Raum, *spatium perilymphaticum*.

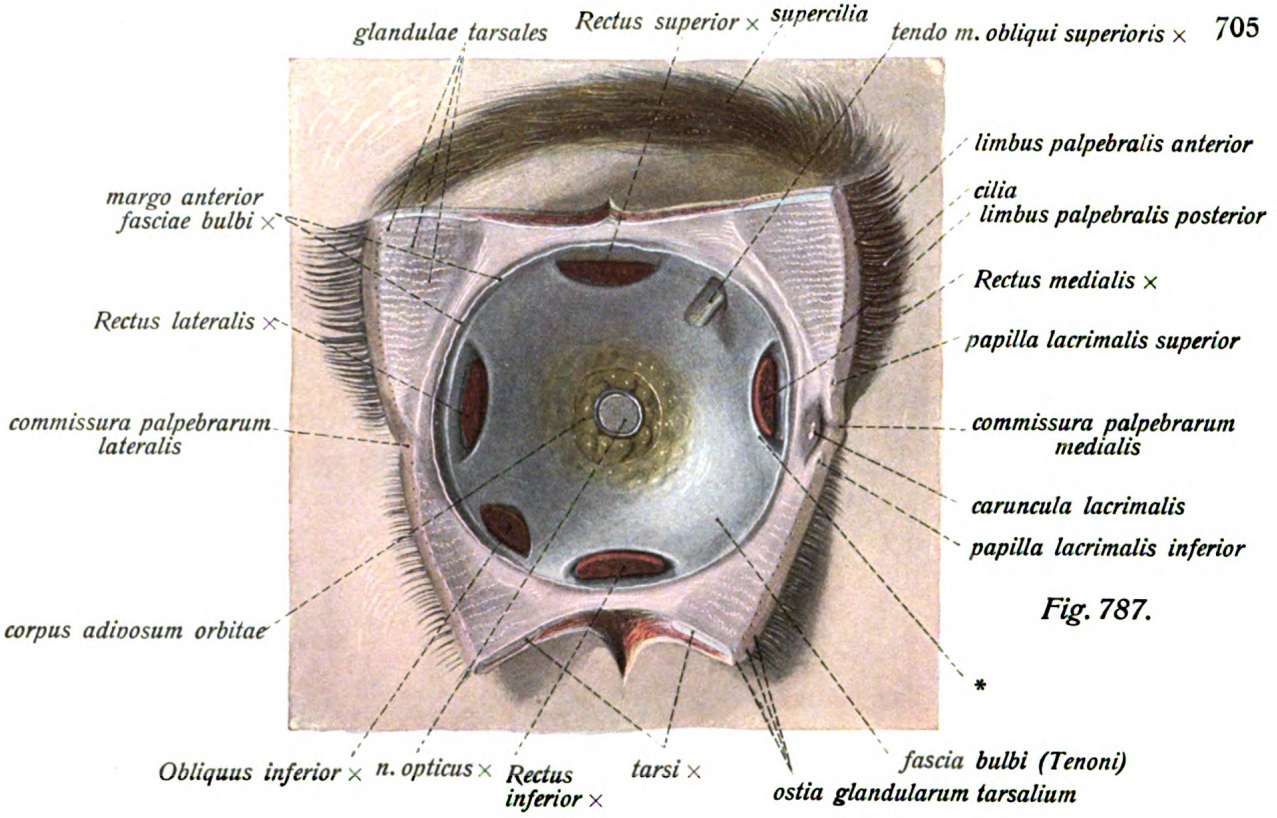

Fig. 787.

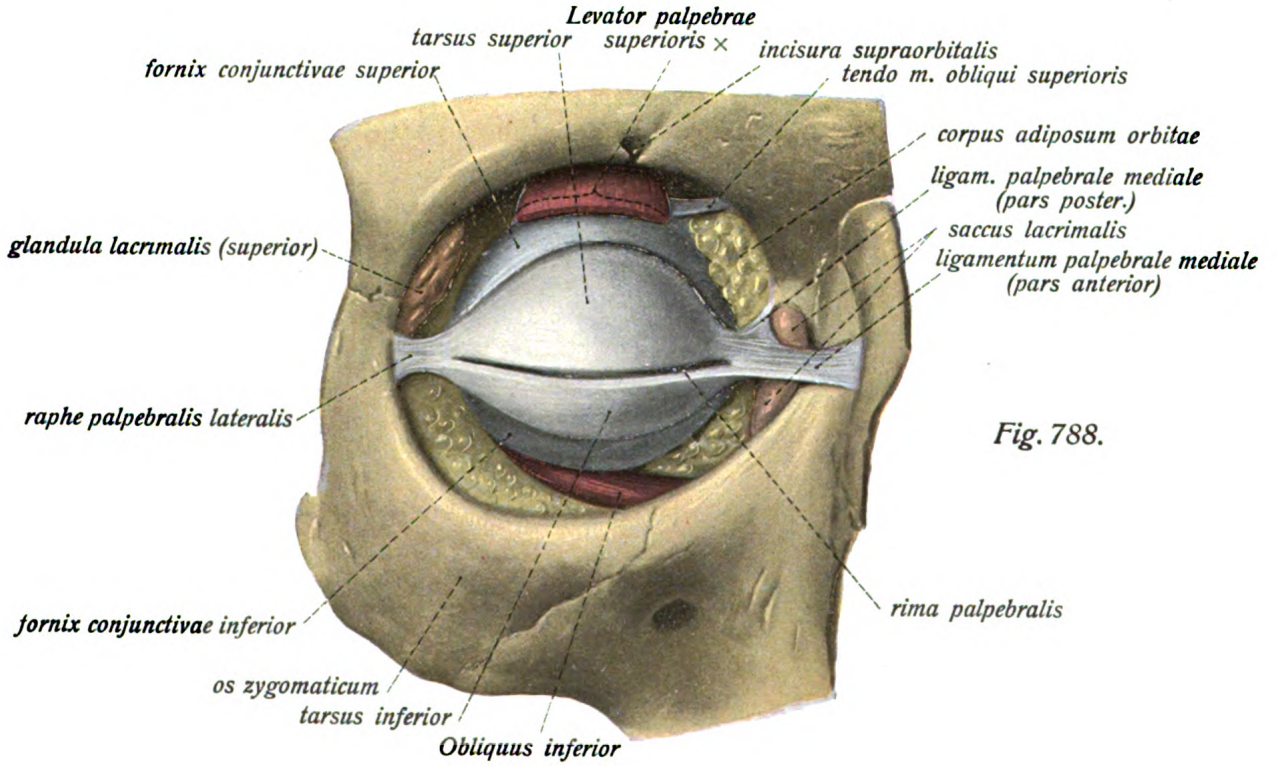

Fig. 788.

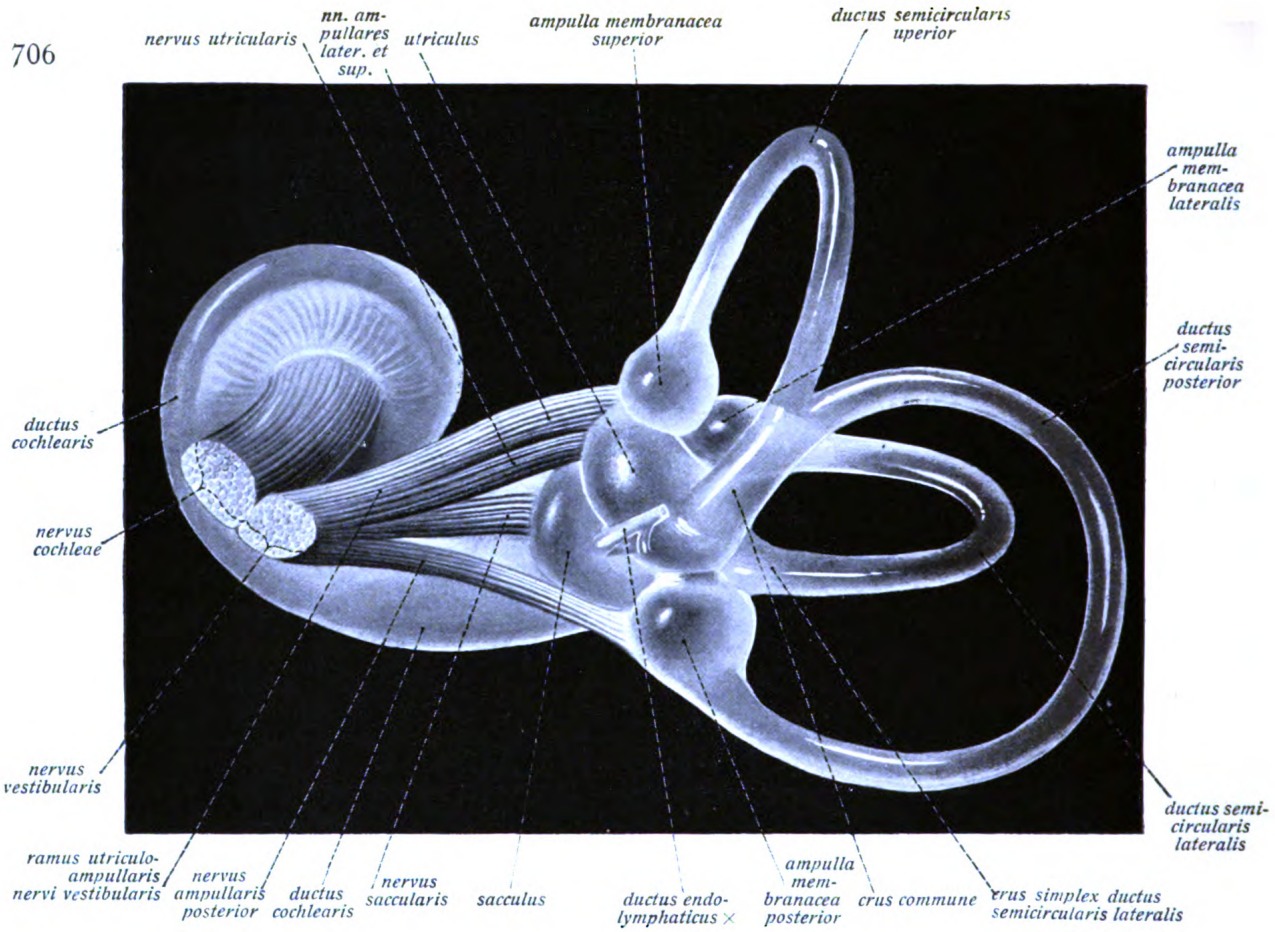

Fig. 789.

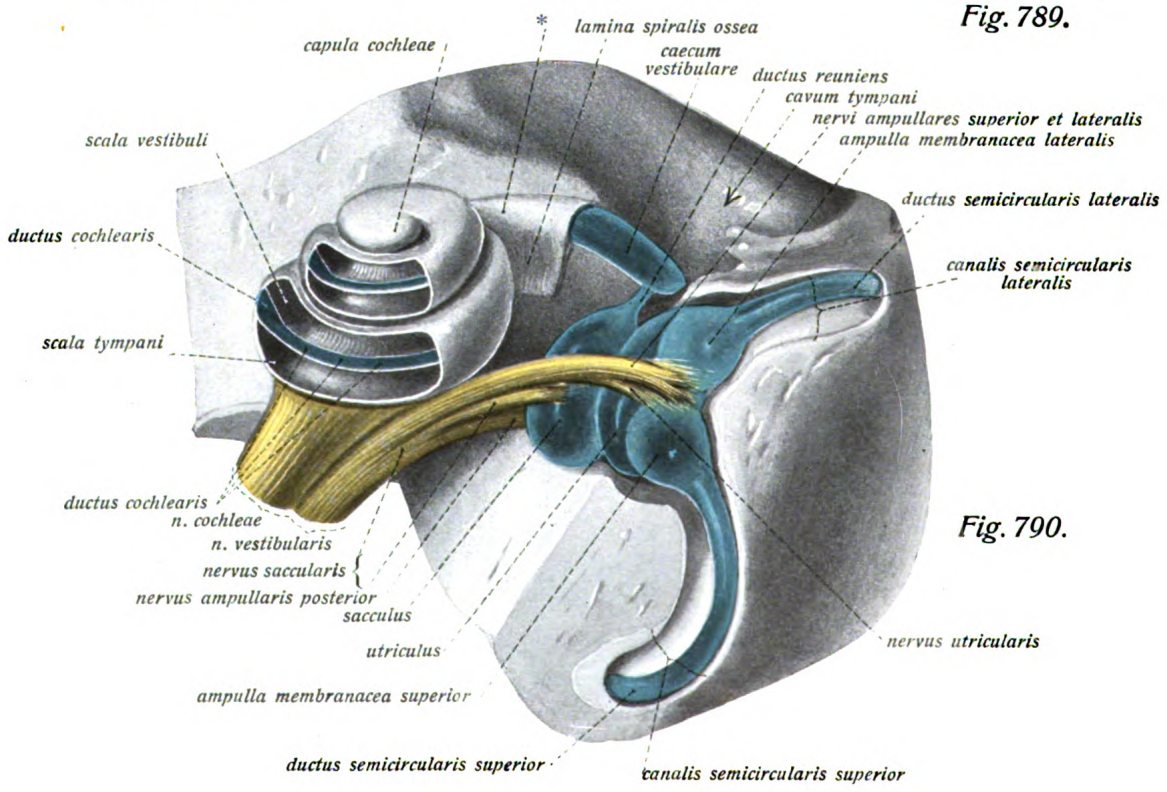

Fig. 790.

Gehörorgan. Labyrinth.

Fig. 789. Rechtes häutiges Labyrinth mit den zutretenden Aesten des Gehörnerven, isoliert (etwas schematisiert). ($^7/_1$)

Fig. 790. Rechtes häutiges Labyrinth mit den zutretenden Nerven, teilweise durch Aufmeisseln des Knochens freigelegt. Die Schnecke ist seitlich eröffnet (etwas schematisiert). ($^7/_1$) **Häutiges Labyrinth (Endolymphe) blau. * = Anfangsteil der Basalwindung.**



Fig. 791. Schema des häutigen Labyrinthes. Die endolymphatischen Räume sind schwarz, Knochen schraffiert, perilymphatische Räume weiss.

Gehörorgan. Labyrinth. (Forts.)

Fig. 793. Rechtes knöchernes Labyrinth von medial und hinten gesehen. ($^6/_1$)
Fig. 794. Rechtes knöchernes Labyrinth von lateral und vorn gesehen. ($^6/_1$)
* = Spitzen-, ** = Mittel-, *** = Basalwindung der Schnecke.

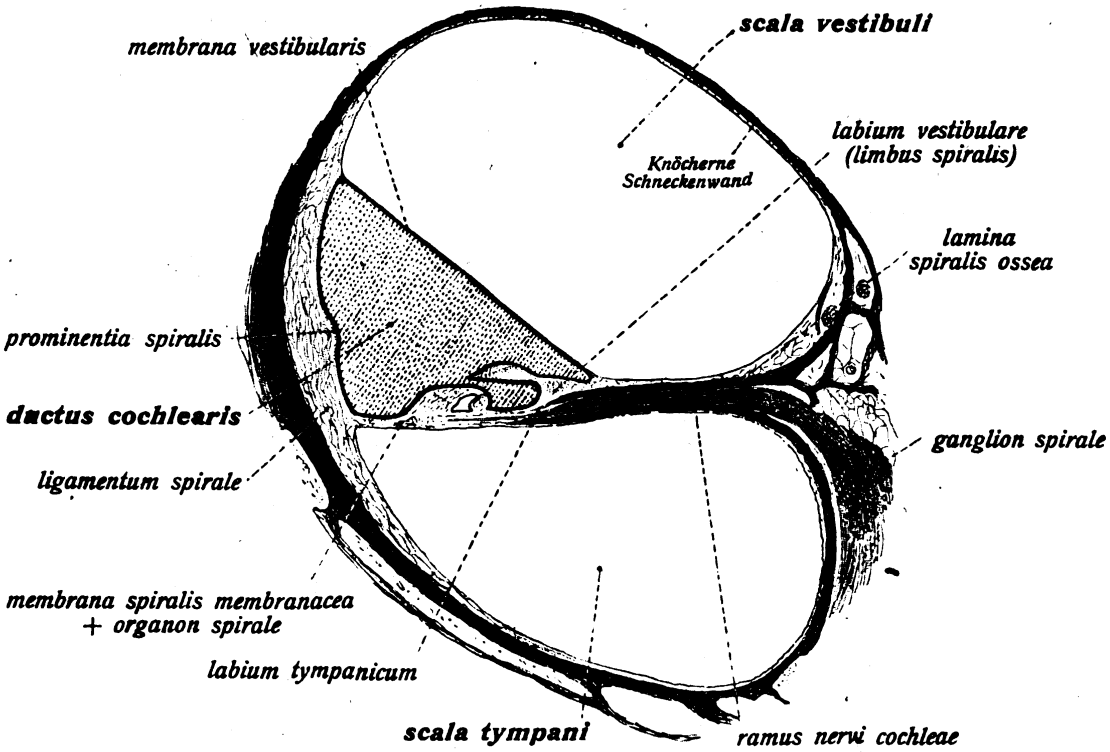

Fig. 792. Durchschnitt einer Windung der Schnecke (schematisch). Der Raum des ductus cochlearis ist punktiert.

Inneres Ohr. Labyrinth (Forts. v. S. 704).

Das häutige Labyrinth, *labyrinthus membranaceus.*

Der *utriculus* ist ein länglich-runder, leicht abgeplatteter, im recessus (hemi-)ellipticus labyrinthi gelegener Sack. Die vom utriculus ausgehenden *ductus semicirculares* sind sehr dünnwandige endolymphatische Kanäle von länglich-rundem Querschnitt, welche exzentrisch in den Höhlungen der gleichnamigen Knochenkanäle gelegen sind. Man unterscheidet wie an den knöchernen Kanälen einen *ductus semicircularis superior*, *ductus semicircularis lateralis* und *ductus semicircularis posterior*. Jeder der Bogengänge bildet an dem einen Ende seiner Ausmündung in den utriculus eine blasige halbkuglige Auftreibung, *ampulla membranacea*. Am vordern Ende des ductus semicircularis superior liegt die *ampulla membranacea superior*, am untern Ende des ductus semicircularis posterior die *ampulla membranacea posterior*, am vordern Ende des ductus semicircularis lateralis die *ampulla membranacea lateralis*. Die häutige Ampulle füllt die knöcherne Ampulle grösstenteils aus. Entsprechend dem Verhalten der knöchernen Kanäle zeigt nur der laterale Bogengang zwei Einmündungen in den utriculus, während oberer und hinterer Bogengang ausser durch die Ampullen durch einen gemeinsamen, sehr engen Schenkel einmünden.

Der *sacculus* ist das kleinere der beiden Vorhofsäckchen. Er liegt im recessus (hemi-)sphaericus vestibuli (s. u.) und hat die Gestalt einer abgeplatteten Kugel. Vom untern leicht verschmälerten Ende des sacculus geht der sehr enge Verbindungskanal zum Schneckengang ab, *ductus reuniens* (Henseni).

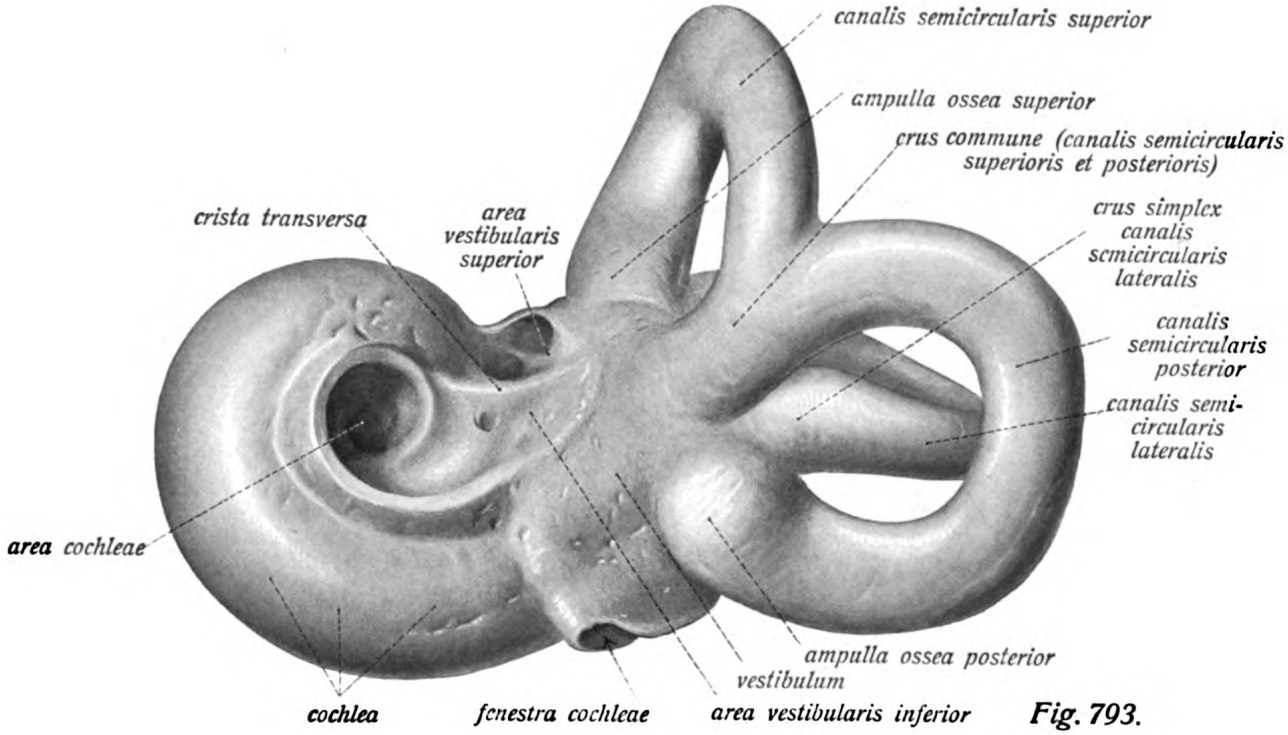

Fig. 793.

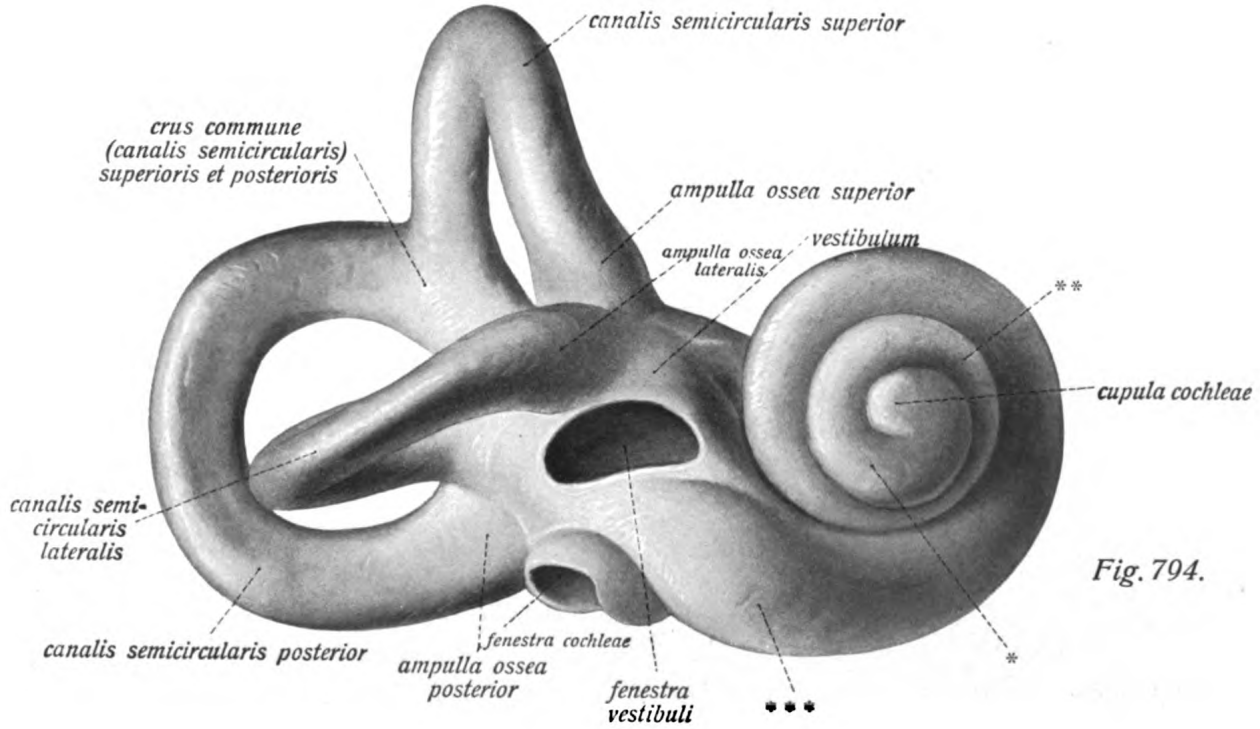

Fig. 794.

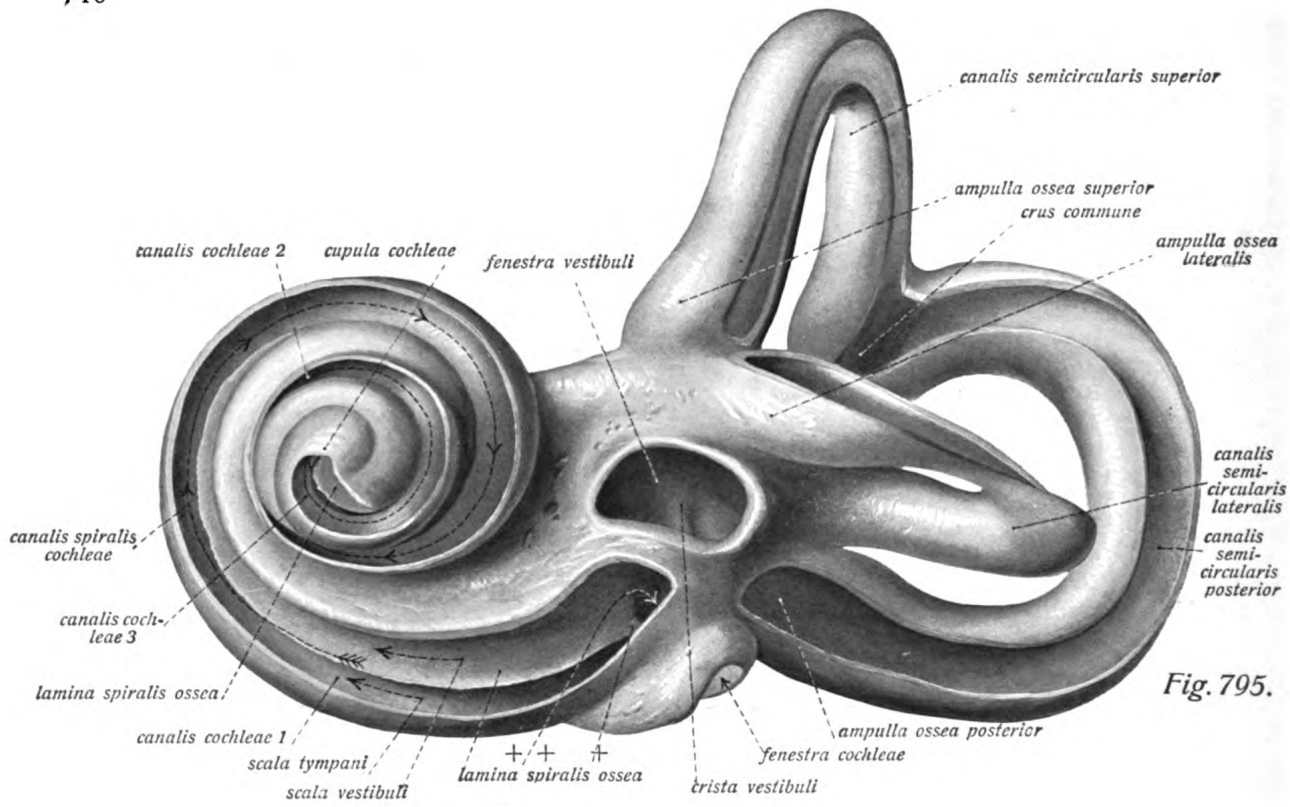

Fig. 795.

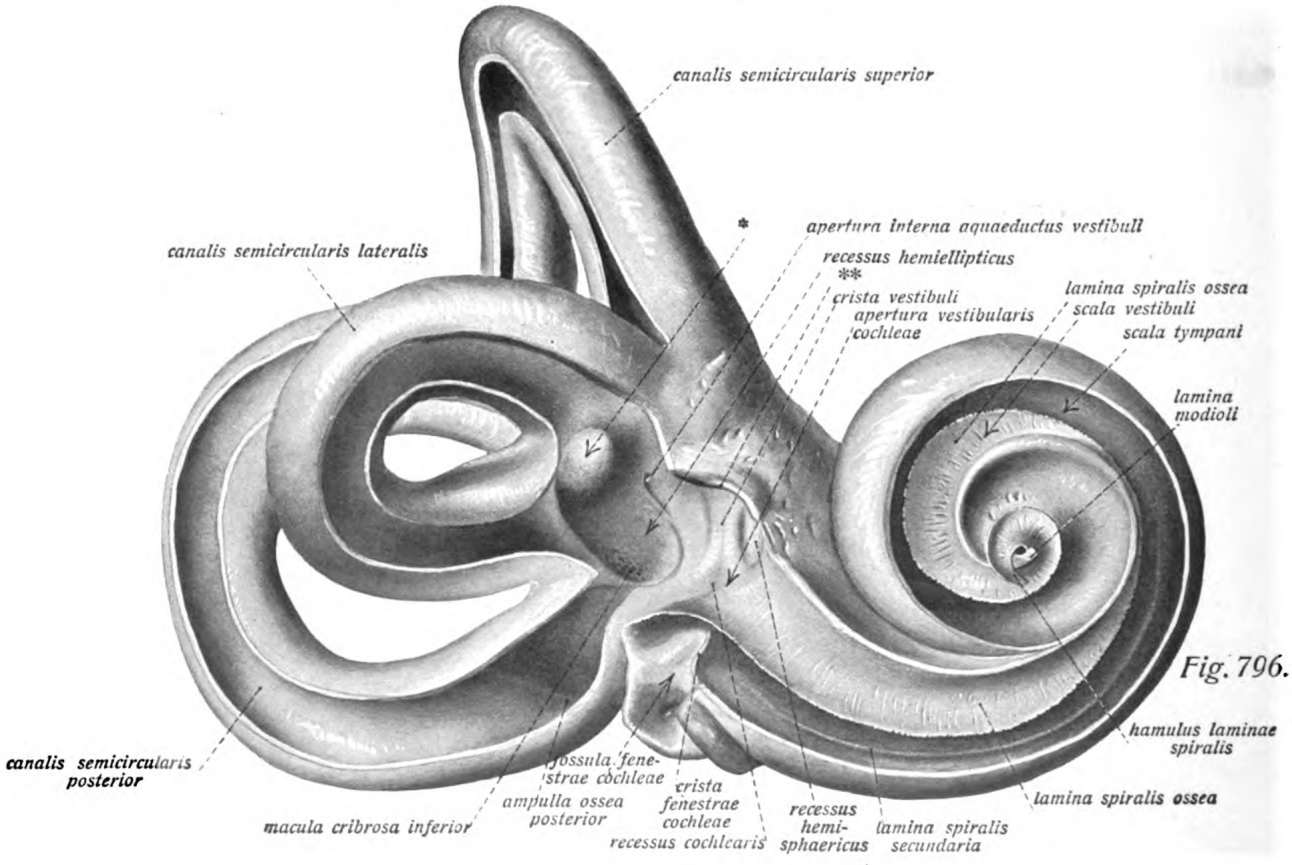

Fig. 796.

Gehörorgan. Labyrinth.

Fig. 795. Knöchernes rechtes Labyrinth in der Ansicht von vorn. Die Bogengänge und der grösste Teil des canalis spiralis cochleae sind aufgefeilt. ($^1/_1$) + = Beginn der lamina spiralis ossea. + + = apertura vestibularis canalis cochleae.

Fig. 796. Knöchernes linkes Labyrinth. Präparation wie bei Fig. 795, nur ist auch der Vorhof und die Schnecke bis zur Kuppel eröffnet. ($^1/_1$) * = Mündungsstelle des crus commune ins vestibulum. ** = Rand der fenestra vestibuli.

Häutiges Labyrinth. (Forts.)

Der *ductus cochlearis* ist ein enger, auf dem Querschnitt dreieckiger, spiralig verlaufender Kanal, der im canalis spiralis cochleae mit zweieinhalb Windungen um die Schneckenachse läuft. Er beginnt mit einem Blindsack, dem *caecum vestibulare* und endet an der Spitze der Schnecke als *caecum cupulare*. Der ductus cochlearis besitzt ein wesentlich anderes Verhalten zu den perilymphatischen Räumen der Schnecke, wie die übrigen Teile des Labyrinths. Es wird in folgender Weise begrenzt: erstlich verbindet sich die Spitze der lamina spiralis ossea mit der gegenüberliegenden Wand der Schnecke durch die *lamina spiralis membranacea*, welche sich an eine bindegewebige Periostverdickung, das sogenannte *ligamentum spirale* inseriert. Dadurch werden die an der knöchernen Schnecke am freien Rande der knöchernen Spiralmembran kommunizierenden scalae (tympani und vestibuli s. u.) vollständig voneinander getrennt. Ferner läuft von einer bindegewebigen Verdickung der der scala vestibuli zugekehrten Seite der membrana spiralis ossea, dem *limbus spiralis*, ein äusserst dünnes Häutchen, *membrana vestibularis* (Reissneri), gegen die laterale Schneckenwand und teilt damit den dreieckigen ductus cochlearis von der perilymphatischen scala vestibuli ab. *Ductus* und *saccus endolymphaticus* sind beim Menschen sehr rudimentär. Ersterer geht vom lateralen Teil des sacculus aus und erstreckt sich als äusserst feiner Gang durch die ganze Länge des aquaeductus vestibuli bis unter die dura mater an der Stelle der apertura externa aquaeductus vestibuli, wo er als *saccus endolymphaticus* blind endet. Bald nach seinem Austritt aus dem sacculus nimmt er im spitzen Winkel den *ductus utriculosaccularis* auf.

Das knöcherne Labyrinth, *labyrinthus osseus.*

Der innere Gehörgang, *meatus acusticus internus.*

Der innere Gehörgang beginnt am porus acusticus internus der Schläfenbeinpyramide und senkt sich als ziemlich enger Gang lateralwärts in die Substanz des Schläfenbeins ein, um im *fundus meatus acustici interni* zu enden. Am Boden des meatus acusticus trennen sich die beiden in ihm gelegenen Hauptnervenstämme, der n. acusticus und n. facialis. Man unterscheidet hier eine nahezu quergestellte Knochenleiste, *crista transversa*. Sie trennt eine obere kleinere und eine untere grössere Grube voneinander. Erstere zerfällt durch eine vertikale Knochenleiste in eine vordere und hintere Abteilung. An der vorderen oberen Abteilung des Gehörgangsbodens, *area nervi facialis*, beginnt mit einem ziemlich grossen rundlichen Loch der *canalis facialis*. Die obere hintere Abteilung, *area vestibularis superior*, zeigt eine Anzahl kleiner Löcher, welche in die macula cribrosa superior vestibuli (s. u.) führen und Zweige des nervus acusticus, nämlich den n. utricularis und die nervi ampullares superior und lateralis enthalten. Unterhalb der crista transversa zerfällt der fundus meatus acustici interni in die hintere *area vestibularis inferior* und vordere *area cochleae*. Letztere enthält eine Reihe von Löchern, welche, spiralig angeordnet, in der hohlen Basis der Schneckenachse liegen, *tractus spiralis foraminosus*. Die area vestibularis inferior dagegen entsendet feine Löcher zur macula cribrosa media vestibuli (für einen weiteren Ast des Gehörnerven, den nervus saccularis). Schliesslich findet sich noch ein einzelnes rundliches Loch mehr gegen die hintere Wand hin gelegen, das *foramen singulare*, welches zur macula cribrosa inferior führt und den n. ampullaris posterior des nervus acusticus enthält.

Gehörorgan. Labyrinth. (Forts.)

Fig. 798. Ausguss des rechten knöchernen Labyrinthes von lateral und vorn gesehen. ($^7/_1$)
* = Freiliegender Anfangsteil der Basalwindung.

Fig. 799. Ausguss des rechten knöchernen Labyrinthes von medial und hinten gesehen. ($^7/_1$). * (hinter cochlea) = Basalwindung. ** = Mittelwindung.

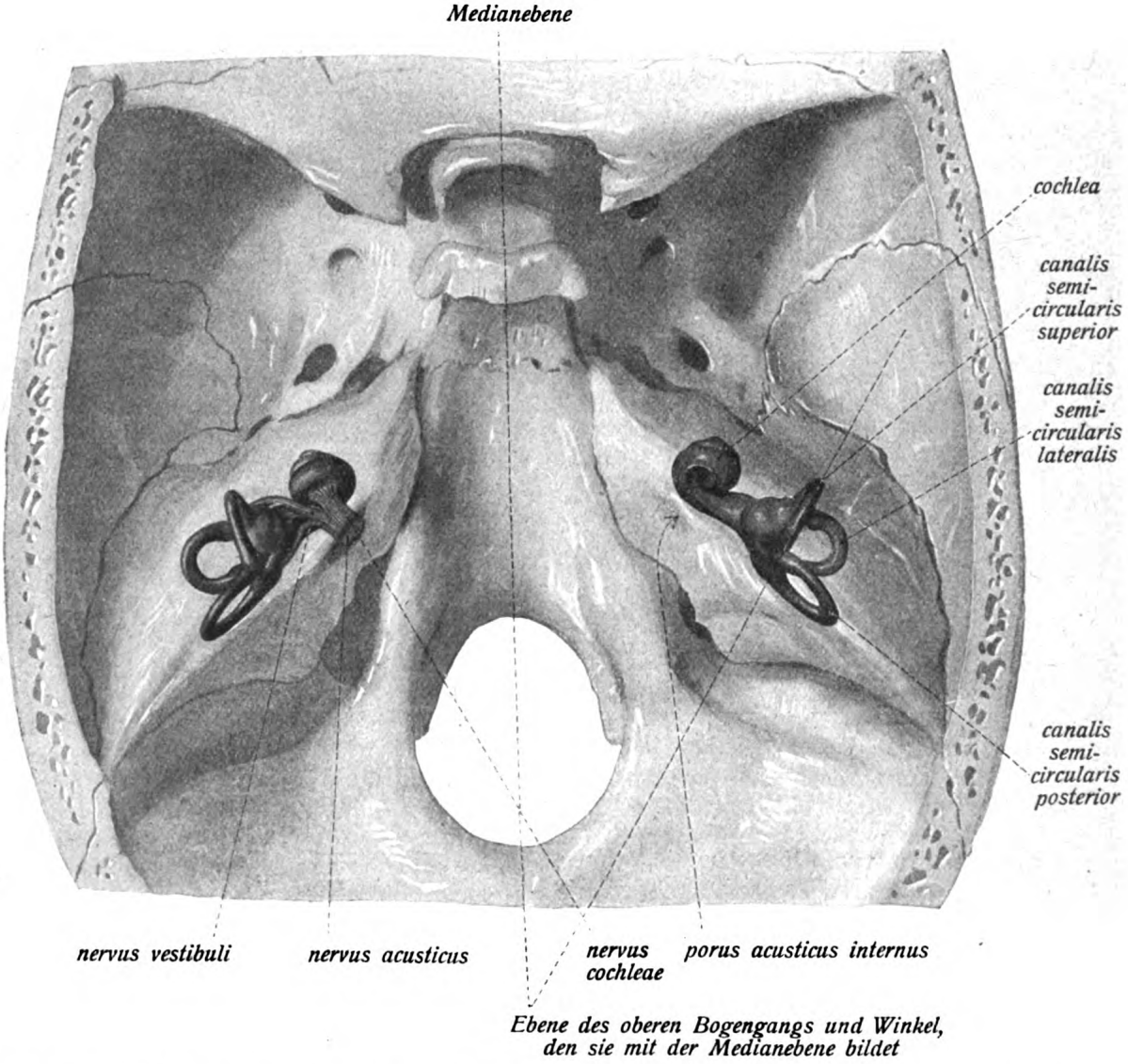

Fig. 797. Die beiden knöchernen Labyrinthe in ihrer natürlichen gegenseitigen Lagerung. Links sind auch die zutretenden Nerven dargestellt (schematisch).

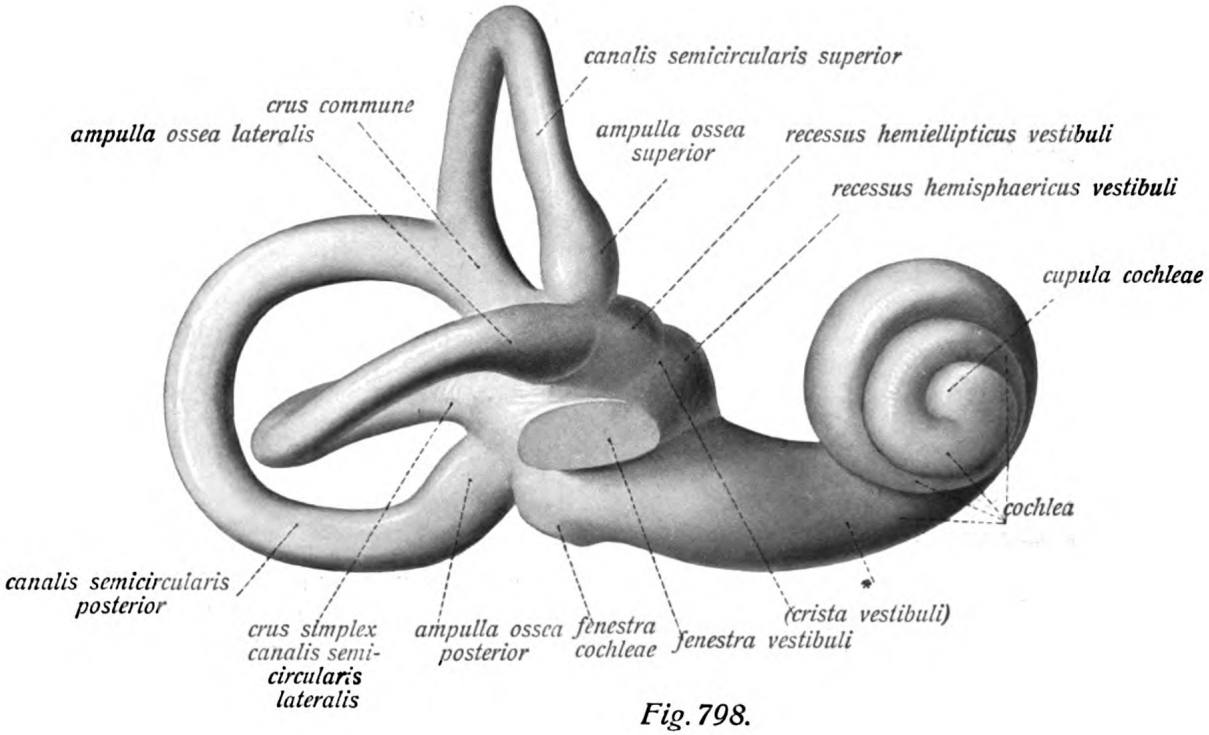

Fig. 798.

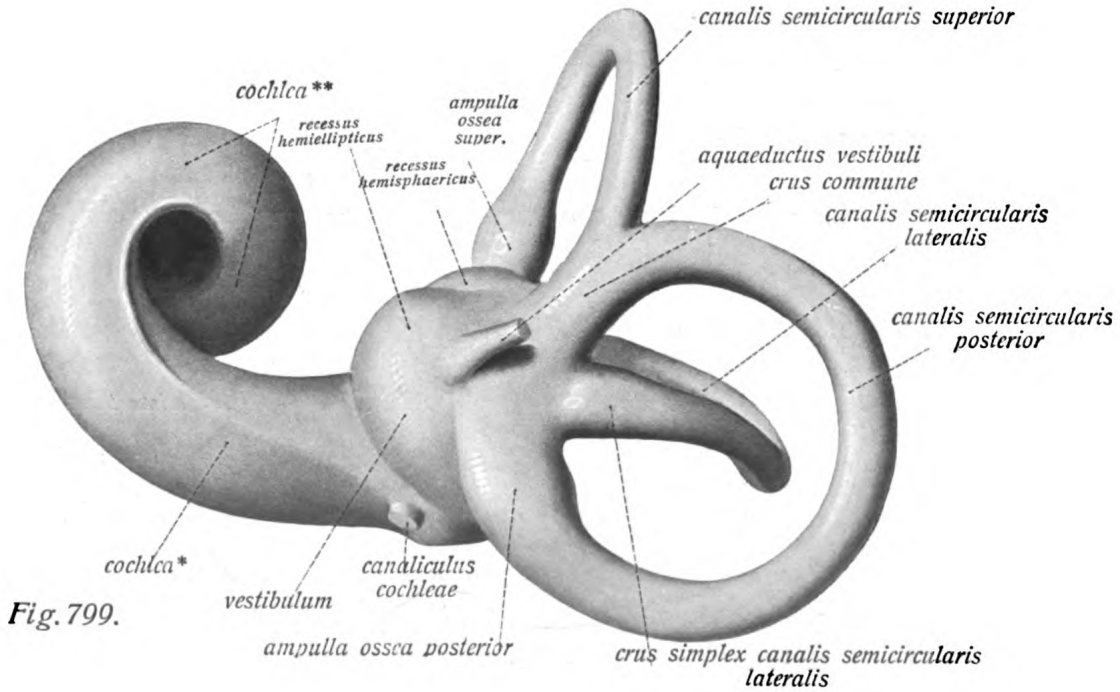

Fig. 799.

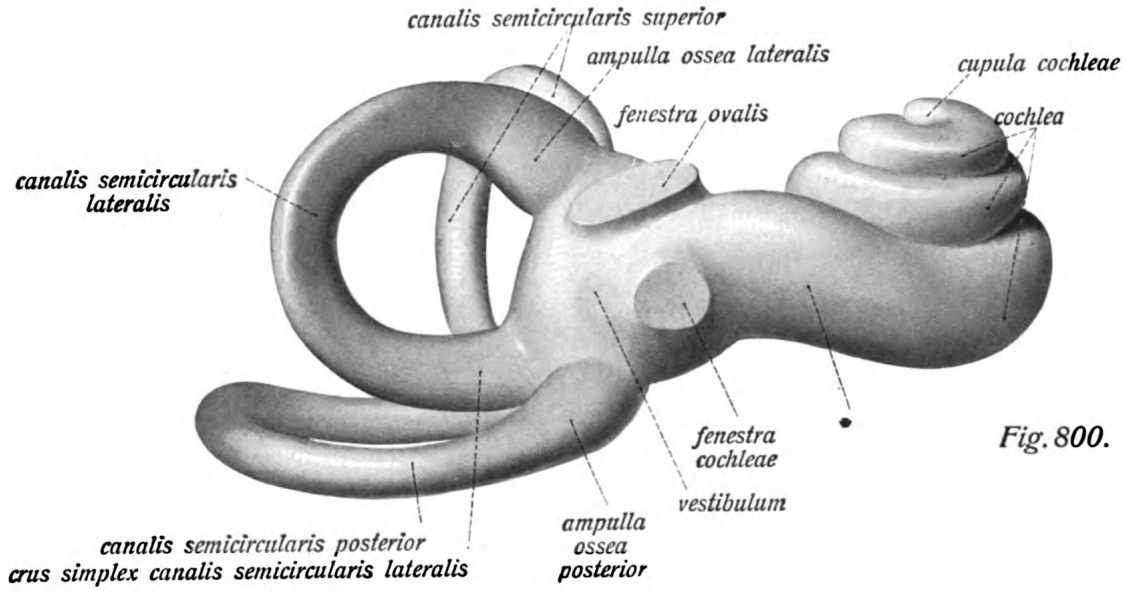

Fig. 800.

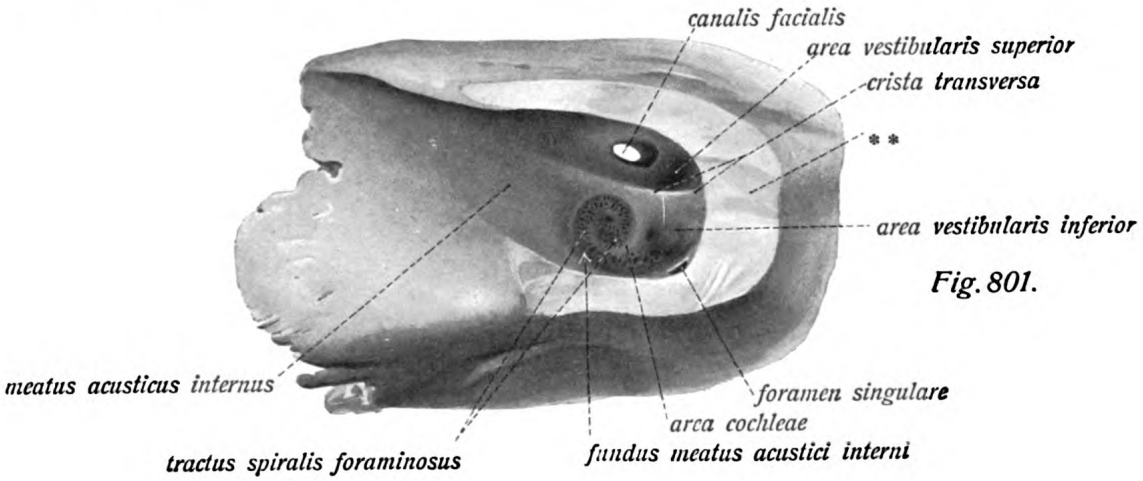

Fig. 801.

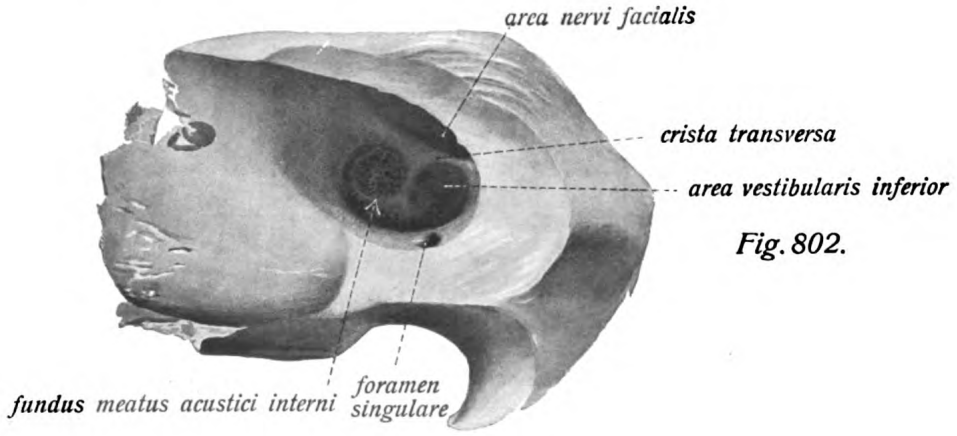

Fig. 802.

Gehörorgan. Knöchernes Labyrinth.

Fig. 800. Ausguss des rechten knöchernen Labyrinthes in der Ansicht von unten. ($^7/_1$) * = Freilaufender Anfangsteil der Basalwindung der Schnecke.

Fig. 801. Der rechte innere Gehörgang nach Wegmeisselung eines Teiles seiner (namentlich hintern) Wand in der Ansicht von medial. (ca. $^5/_1$) ** = teilweise weggemeisselte Wand des meatus.

Fig. 802. Das gleiche Präparat, etwas weiter aufgemeisselt und in der Ansicht von medial und oben.

Die Schnecke, *cochlea.*

Die Schnecke wird vom Schneckenkanal, *canalis spiralis cochleae*, einem spiraligen, zwei- und einhalbmal gewundenen Kanal gebildet. Dieser legt sich zum grössten Teil um eine aus spongiöser Knochensubstanz gebildete Achse, die Schneckenspindel, *modiolus*, welche die Gestalt eines niedrigen Kegels hat und in der Mitte hohl ist. Man unterscheidet an der Schnecke die breite *basis cochleae* und das blinde Ende der Spitze, *cupula cochleae*. Letztere ist gegen den vorderen Teil der Paukenhöhle gerichtet, dicht an der medialen Wand der tuba auditiva, die basis sieht gegen den porus acusticus internus. Die Achse der Schnecke liegt daher schräg, annähernd senkrecht zur facies posterior pyramidis. Der knöcherne Schneckenkanal beginnt im vestibulum mittels der *apertura vestibularis* und kommuniziert in seinem weiten Anfangsteil durch die fenestra cochleae mit der Paukenhöhle, deren laterale Wand er als promontorium vortreibt. Er verläuft eine kurze Strecke weit flach gebogen frei (Figur 800*), ehe er sich spiralig um die Schneckenachse zu winden beginnt. Nach der Schneckenkuppel zu wird der Gang enger (weite Basalwindung, engere Mittelwindung und die ganz enge [halbe] Spitzenwindung). Die Mittelwindung sitzt der Basalwindung auf und erhebt sich über deren Niveau; die Spitzenwindung dagegen steckt innerhalb der Mittelwindung.

Die *basis modioli* wird von der am Boden des inneren Gehörgangs gelegenen Grube, *area cochleae* ausgehöhlt und enthält für den Eintritt der Nervenfasern den *tractus spiralis foraminosus*. Die Achse des modiolus fällt mit der Achse der ganzen Schnecke zusammen, ist aber wesentlich kürzer als diese. Um die hohle Basis der Schneckenachse windet sich die Basalwindung des canalis spiralis cochleae. Im Bereich der Mittelwindung besteht das Innere des modiolus aus spongiöser Knochensubstanz mit dazwischen gelegenen engen Kanälen, *canales longitudinales modioli*, welche blind enden. Am Ende der zweiten Windung hört der eigentliche modiolus auf und geht in die *lamina modioli* (s. u.) über. Um den modiolus windet sich die gleichfalls spiralig angeordnete feine *lamina spiralis ossea*, welche eine unvollkommene Scheidewand des canalis spiralis cochleae darstellt. Mit dem Aufhören der Schneckenachse wird die lamina spiralis ossea frei und krümmt sich in Gestalt einer sichelförmig gebogenen feinen Knochenplatte, *hamulus laminae spiralis*, um die lamina modioli. Dadurch entsteht zwischen der lamina modioli und dem hamulus laminae spiralis das halbmondförmige *helicotrema*. Vermittelst dieses kommunizieren die Vorhofstreppen, die an der knöchernen Schnecke durch die lamina spiralis ossea nur unvollkommen getrennt werden. Die untere *scala tympani* beginnt an der crista fenestrae cochleae und läuft spiralig unterhalb der lamina spiralis ossea in die Höhe, während die obere Vorhofstreppe, *scala vestibuli*, am recessus cochlearis vestibuli beginnt und oberhalb der Spiralmembran verläuft. Die Wandungen des Schneckenkanals werden einerseits von dem knöchernen Schneckengehäuse gebildet (äussere und z. T. obere und untere Wand), anderseits (innere und z. T. untere Wand), von der äusseren Fläche des modiolus. Im Anfangsteil der Basalwindung erhebt sich der lamina spiralis ossea gegenüber an der lateralen Wand des Kanals die *lamina spiralis secundaria*, welche nicht über die Basalwindung hinausreicht. Dadurch, dass die halbe Spitzenwindung der Schnecke nicht mehr über das Niveau der Mittelwindung herausragt, ändert sich die Lage der knöchernen Zwischenwand zwischen den Windungen des canalis cochleae. Im Bereiche zwischen Basalwindung und Mittelwindung steht die hier von der basis modioli gebildete dicke Zwischenwand senkrecht zum modiolus. Bereits in der Mittelwindung stellt sie sich steiler und in der Spitzenwindung kommt sie schliesslich so steil zu liegen, dass sie in die unmittelbare Verlängerung der Schneckenachse zu liegen kommt und in Gestalt eines gegen die Spitzenwindung konkaven, gegen die Mittelwindung konvexen halbtrichterförmigen Blattes erscheint, der *lamina modioli* (s. ob.).

Fig. 803. Rechtes knöchernes Labyrinth von vorn und medial gesehen. Die Schnecke ist von der Seite her aufgefeilt. (ca. $^{7}/_{1}$)

Fig. 804. Linke knöcherne Schnecke halbiert. (ca. $^{6}/_{1}$) * = Basalwindung, ** = Mittelwindung, *** = Spitzenwindung.

Fig. 805. Laterale Wand des rechten vestibulum. Das Schläfenbein ist durch einen der Achse der Pyramide parallel gerichteten Schnitt durchsägt. 2mal vergrössert. * = Basalwindung des Schneckenkanals mit der apertura vestibularis.

Die (knöchernen) halbkreisförmigen Kanäle, *canales semicirculares ossei.*

Die halbkreisförmigen Kanäle, knöcherne Bogengänge, enthalten die häutigen Bogengänge und zerfallen wie diese in zwei vertikale und einen horizontalen. Sie beschreiben jeder etwa $^{2}/_{3}$ eines Kreisumfanges und besitzen in der Richtung ihrer Krümmungsflächen abgeplattete Lichtungen. Jeder Kanal hat zwei Oeffnungen im vestibulum, eine weitere ampulläre und engere einfache. Doch besitzen die beiden vertikalen Gänge einen auf kurze Strecke gemeinsamen Schenkel, *crus commune,* mittels dessen sie in den Vorhof münden. Letzterer zeigt daher auch nur fünf Oeffnungen. Der eine vertikale Kanal steht senkrecht zur Achse der Schläfenbeinpyramide, also parallel ihrem Querdurchmesser, *canalis semicircularis superior.* Er ist gleichzeitig der am weitesten nach oben gelegene, reicht mit der Stelle seiner stärksten Wölbung bis dicht unter die eminentia arcuata der Schläfenbeinpyramide, beginnt an seinem vorderen Ende mit einem *crus ampullare* in der *ampulla ossea superior* und bildet an seinem hinteren Ende mit dem folgenden das *crus commune.* Er ist enger und länger als der laterale Kanal, aber etwas weiter und etwas kürzer als der hintere.

Der zweite vertikale Kanal, *canalis semicircularis posterior,* liegt der hinteren Fläche der Schläfenbeinpyramide fast parallel, senkrecht zum oberen Gange. Seine stärkste Krümmung sieht nach hinten und unten. Er beginnt im *vestibulum* mit einem *crus ampullare* und einer in die untere Vorhofswand ausmündenden *ampulla ossea posterior,* welche weit von den beiden anderen Ampullen entfernt liegt. Sein oberes Ende verbindet sich mit dem hinteren Ende des canalis superior zum *crus commune.* Der canalis posterior liegt tiefer als der superior; er beschreibt von allen drei Gängen die stärkste Krümmung und ist infolgedessen der längste, aber auch der engste.

Der horizontale Kanal, *canalis semicircularis lateralis,* liegt horizontal in dem Winkel, den die beiden vertikalen miteinander bilden. Er ist bei weitem der kürzeste aber auch der weiteste. Ausserdem hat er zwei gesonderte Mündungen in das vestibulum; das *crus ampullare* beginnt als vorderer Abschnitt in der *ampulla ossea lateralis* dicht neben der ampulla superior und erzeugt die prominentia canalis semicircularis lateralis; der hintere Abschnitt bildet das *crus simplex,* das unterhalb des crus commune in den Vorhof ausmündet. Die Stelle der stärksten Krümmung des Kanals liegt lateralwärts und etwas nach hinten. Er kreuzt sich in seinem Verlauf mit dem hinteren Kanal.

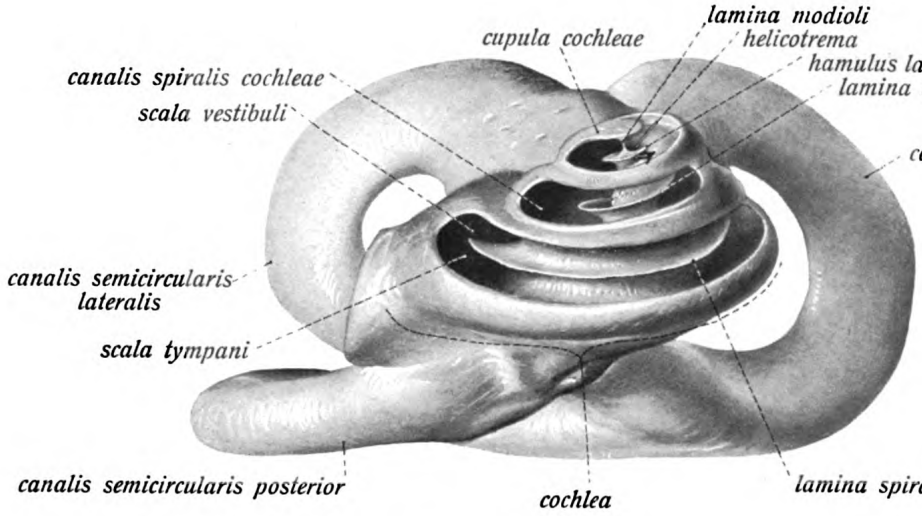

Fig. 803.

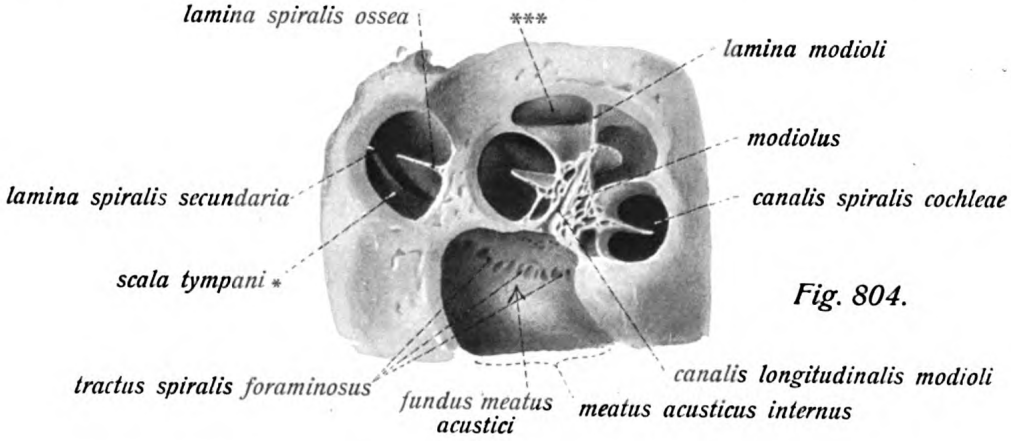

Fig. 804.

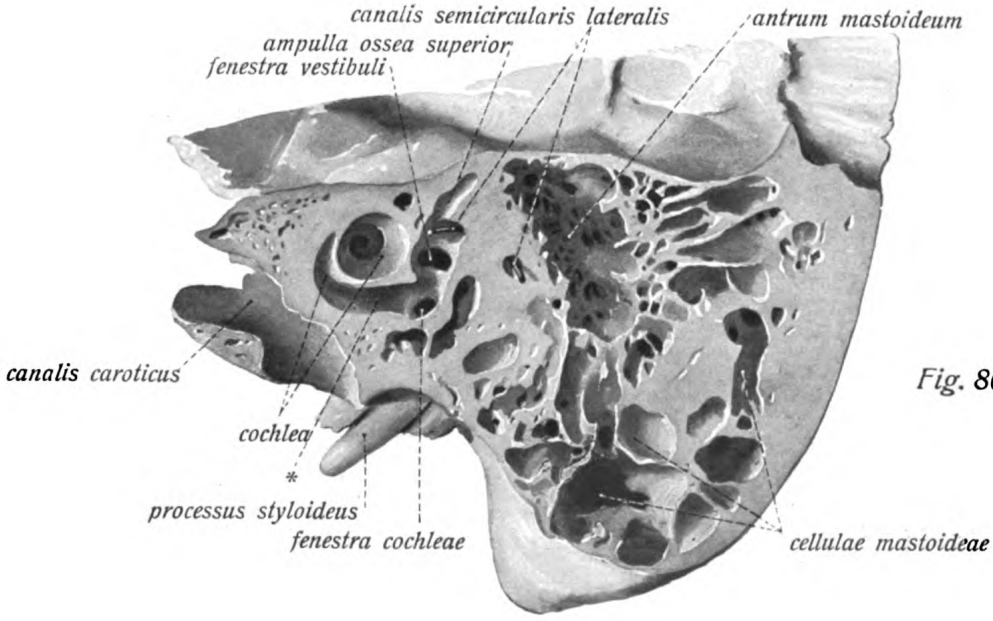

Fig. 805.

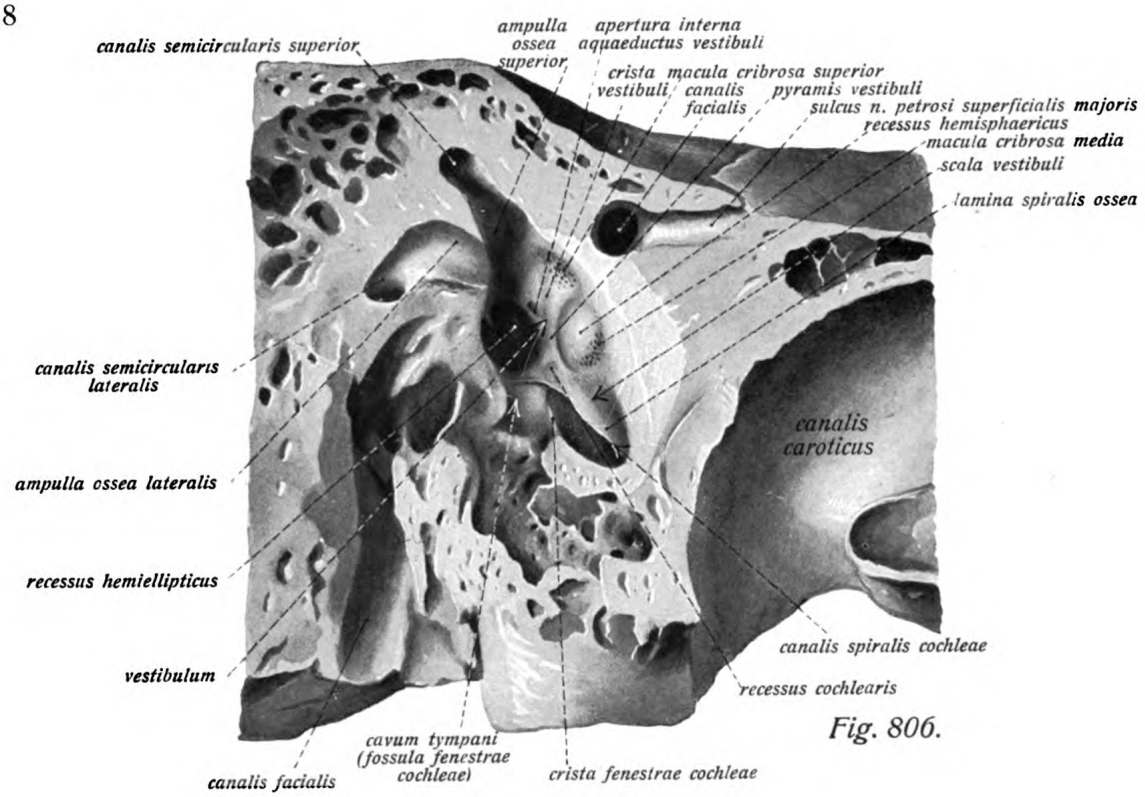

Fig. 806.

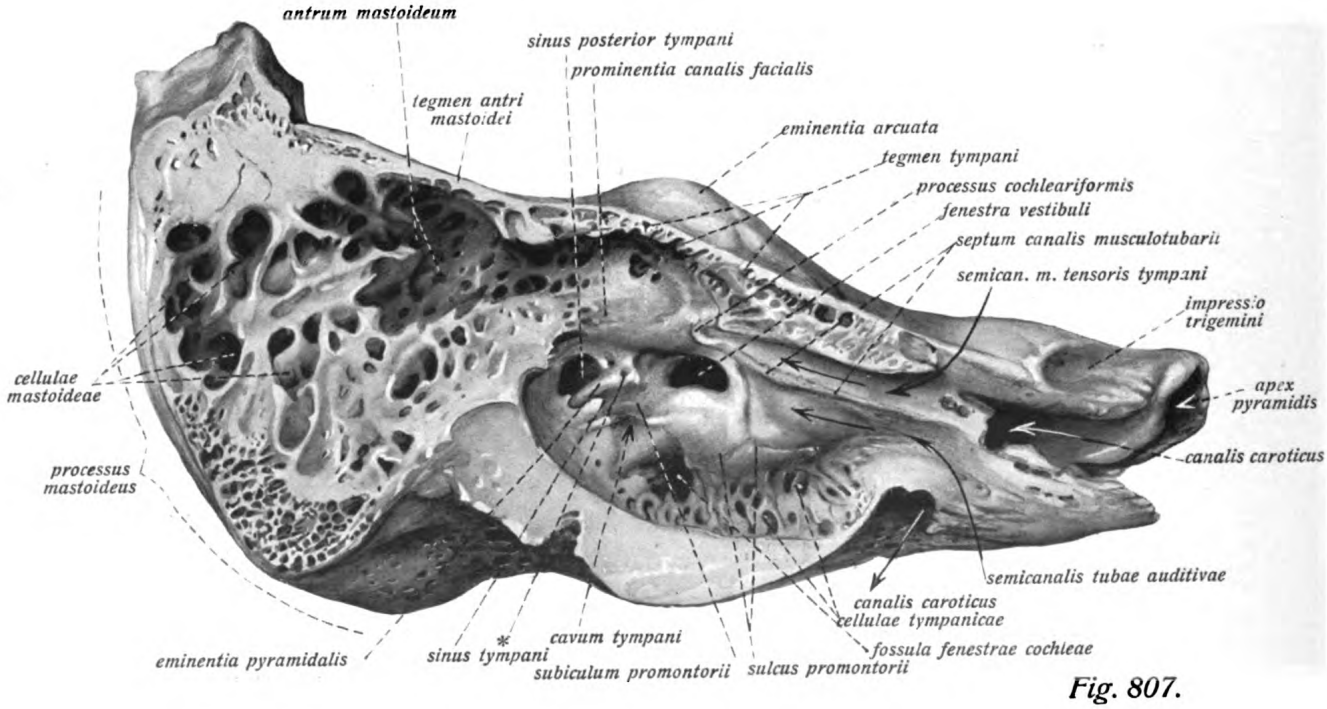

Fig. 807.

Gehörorgan. Labyrinth. (Forts.) Paukenhöhle.

Fig. 806. Rechtes vestibulum nach Wegnahme der lateralen Wand freigelegt. ($^3/_1$)
Fig. 807. Rechte Paukenhöhle und antrum mastoideum durch einen der Achse der Schläfenbeinpyramide etwa parallel gerichteten Schnitt dargestellt. ($^2/_1$)
* = Oeffnung der eminentia pyramidalis für die Stapediussehne.

Der Vorhof, *vestibulum.*

Der Vorhof ist der mittlere, zwischen den halbzirkelförmigen Kanälen und der Schnecke gelegene Abschnitt des knöchernen Labyrinthes. Von seinen Wänden grenzt die mediale an den meatus acusticus internus, die laterale an die Paukenhöhle. Durch die in dieser Wand gelegene Oeffnung, *fenestra vestibuli*, kommuniziert der Hohlraum des Vorhofs mit der Paukenhöhle.

An der medialen Vorhofswand findet sich eine fast senkrechte, niedrige Leiste, *crista vestibuli*, welche eine mehr rundliche, kleinere, vordere (und untere) Grube, *recessus (hemi-) sphaericus*, von einer grösseren, hinteren (und oberen), länglichen Grube, *recessus (hemi-) ellipticus*, scheidet. Erstere beherbergt den sacculus, letztere den utriculus. Die crista vestibuli läuft nach oben zu in eine Spitze aus, *pyramis vestibuli*, nach unten zu in zwei, eine flache Grube begrenzende Schenkel. Die Grube, *recessus cochlearis* genannt, liegt bereits an der unteren Wand des vestibulum, dicht neben dem Beginn der lamina spiralis ossea. In ihr liegt das caecum vestibulare des ductus cochlearis.

In den Wänden des vestibulum finden sich ausser dem nierenförmigen *foramen vestibuli* und der rundlichen fenestra cochleae Oeffnungen für die Eintrittsstellen der Aeste des n. acusticus. Die laterale Wand zeigt im Bereiche des recessus (hemi-) sphaericus eine Anzahl kleiner Löcher, durch welche die Zweige für die macula acustica des sacculus treten, *macula cribrosa media.* Eine ähnliche Stelle, *macula cribrosa superior*, liegt am oberen Ende der crista vestibuli für den r. utriculo-ampullaris, während die kleinste, *macula cribrosa inferior*, welche dem foramen singulare entspricht, neben der Ampulle des hinteren halbkreisförmigen Kanals, also an der unteren Seite des vestibulum gelegen ist. Fünf Oeffnungen von halbkreisförmigen Kanälen führen in den hinteren Abschnitt des Vorhofs. Drei sind ampulläre Oeffnungen, zwei sind einfache. Letztere liegen an der medialen Wand des vestibulum, die des lateralen Kanals unterhalb des crus commune. Die Ampulle des hinteren Kanals liegt an der unteren Wand, die beiden anderen Ampullen dicht benachbart an der Grenze der hinteren und lateralen Wand.

Ferner mündet in die vordere Wand des vestibulum der Schneckenkanal, *canalis spiralis cochleae*, in die mediale Wand der aquaeductus vestibuli in Gestalt eines länglichen, feinen Schlitzes.

Gehörorgan. Paukenhöhle.

Fig. 808. Die rechte Paukenhöhle durch Abtragung der lateralen und der angrenzenden Teile der vorderen und oberen Wand eröffnet. Ansicht von lateral und vorn, um $^2/_3$ vergrössert.

Fig. 809. Die rechte Paukenhöhle nach weiterer Abtragung von Knochen. (Eröffnung der canales caroticus, facialis und musculotubarius, vollständige Abtragung des meatus acusticus externus, Eröffnung der cellulae mastoideae), um $^2/_3$ vergrössert. * = Oeffnung der Höhle der eminentia pyramidalis. ** = Höhle der eminentia pyramidalis für den Stapedius.

Die Trommel- oder Paukenhöhle, *cavum tympani.*

Die wichtigsten Bildungen der Paukenhöhle zeigt die mediale Wand, *paries labyrinthicus.* Ungefähr in ihrer Mitte liegt die *fenestra vestibuli.* Sie besitzt nierenförmige Gestalt, ist oben konvex und unten konkav. steht quer und liegt in einer flachen nischenförmigen Vertiefung, *fossula fenestrae vestibuli.* Dicht unterhalb der fenestra vestibuli liegt eine rundliche Vorwölbung, *promontorium*, welche von dem Anfangsteil der knöchernen Schnecke herrührt. Senkrecht von oben nach unten zieht über die Wölbung des promontorium der *sulcus promontorii.* Unterhalb und hinter dem promontorium, von ihm fast völlig verborgen, liegt eine zweite, mehr rundliche Oeffnung, *fenestra cochleae*, in einer ziemlich tiefen Grube, *fossula fenestrae cochleae.* Ihr scharfer Rand heisst *crista fenestrae cochleae.* Die fossula fenestrae cochleae wird nach hinten durch einen leistenartigen Knochenwulst abgegrenzt, welcher von der fenestra vestibuli ausgeht, das *subiculum promontorii.* Oberhalb dieses liegt eine kleine Grube, *sinus tympani.* Dicht neben dem vorderen Umfang der fenestra vestibuli erhebt sich ein gegen das Innere der Paukenhöhle umgebogener, löffelartig ausgehöhlter Fortsatz, der *processus cochleariformis*, das freie Ende des septum canalis musculotubarii.

Die hintere Wand der Paukenhöhle, *paries mastoideus*, wird grossenteils von der Kommunikation zu den lufthaltigen *cellulae mastoideae* eingenommen. Die in den Hohlraum der Paukenhöhle unmittelbar übergehende grössere Höhlung heisst *antrum mastoideum.* Ausserdem zeigt die hintere Wand der Paukenhöhle oberhalb der fenestra vestibuli eine deutlich längliche, mehr oder weniger genau horizontal gerichtete Hervorragung, *prominentia canalis facialis*, welche dem mittleren Teil des canalis facialis entspricht. Oberhalb der prominentia canalis facialis liegt eine stärkere Hervorragung, *prominentia canalis semicircularis lateralis*, dem an die Ampulle angrenzenden Abschnitt dieses Kanals entsprechend. Hinter der fenestra vestibuli und vor dem unteren Abschnitt der prominentia canalis facialis liegt eine kleine, kegelförmige Hervorragung, welche im Innern hohl ist, die *eminentia pyramidalis.* Ueber der eminentia pyramidalis liegt meist eine kleine aber tiefe Grube, *sinus posterior.* Ferner liegt in der hintern Wand der Paukenhöhle oberhalb des sinus posterior eine flache Grube, *fossa incudis*, für den kurzen Schenkel des Amboss. Ausserdem findet sich hier die in die Paukenhöhle führende Oeffnung des Kanals für die chorda tympani, *apertura tympanica canaliculi chordae tympani.*

Die vordere Wand der Paukenhöhle, *paries caroticus*, enthält die Mündung des canalis musculotubarius, ferner die Ausmündungen der kleinen vom canalis caroticus kommenden canaliculi caroticotympanici. Die laterale Wand der Paukenhöhle, *paries membranaceus*, ist im wesentlichen ein rundliches Loch für das Trommelfell, darüber eine kleine Knochenplatte, hinter welcher der Hammerkopf und z. T. der Ambosskörper gelegen sind. Die obere Wand, *paries tegmentalis*, besitzt eine flache Einbuchtung, *recessus epitympanicus.* Gegen die laterale Wand hin vertieft sich diese Grube halbhohlkugelförmig zur *pars cupularis.* Die untere Wand der Paukenhöhle, *paries jugularis*, zeigt häufig, der Anheftungsstelle des processus styloideus am Schläfenbein entsprechend und dieser gegenüber einen niedrigen Höcker, *prominentia styloidea.* Die sämtlichen Wände der Paukenhöhle mit Ausnahme des promontorium und des recessus epitympanicus zeigen grubenförmige Vertiefungen, *cellulae tympanicae* genannt. Sie erstrecken sich als *cellulae tubariae* bis in den Anfangsteil des semicanalis tubae auditivae.

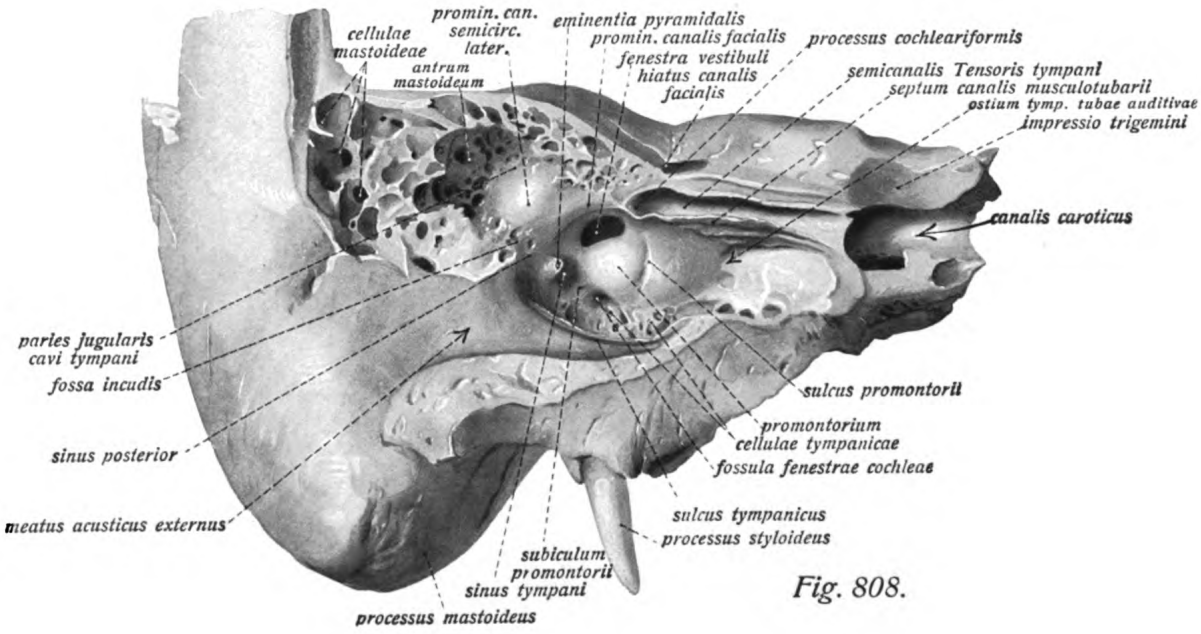

Fig. 808.

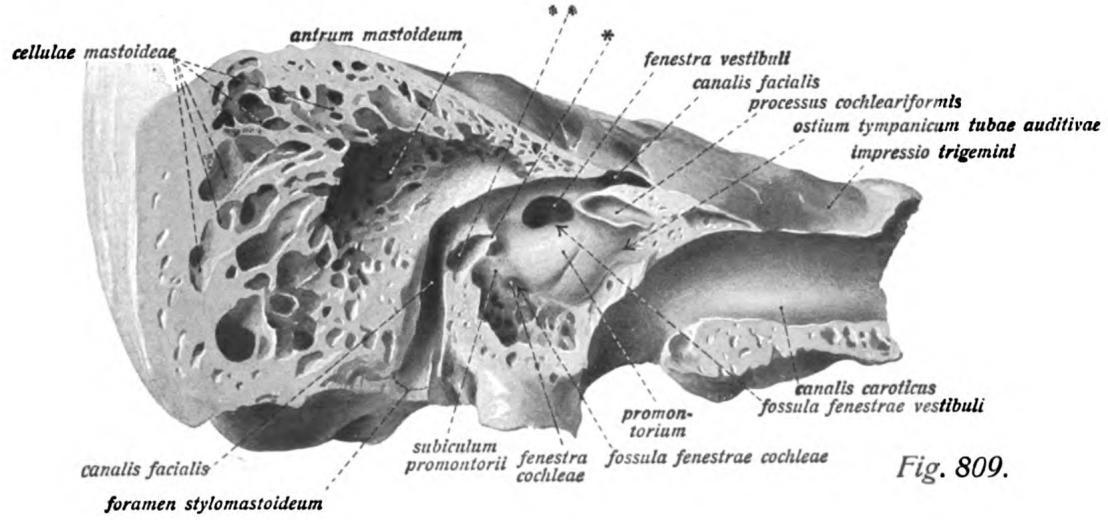

Fig. 809.

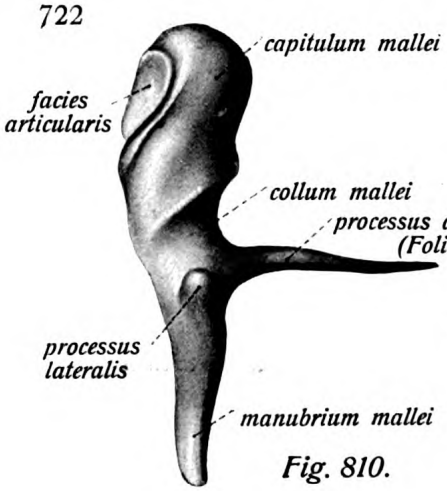

Fig. 810.

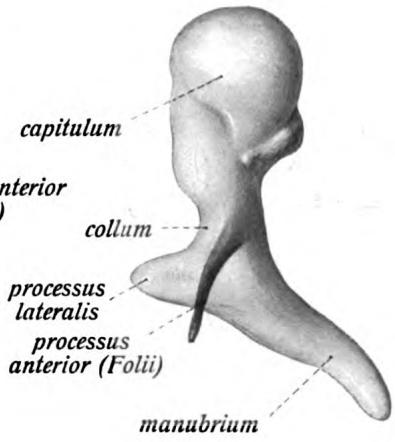

Fig. 811.

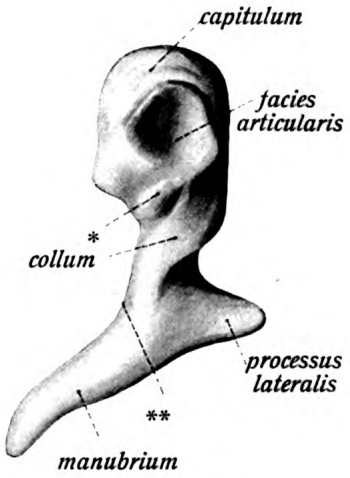

Fig. 812.

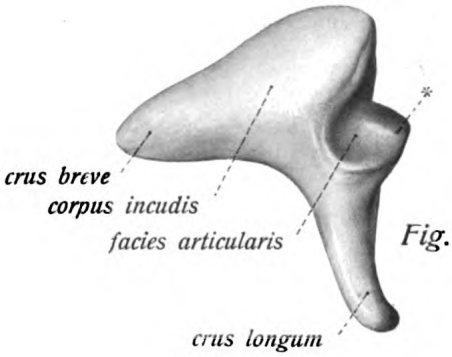

Fig. 813.

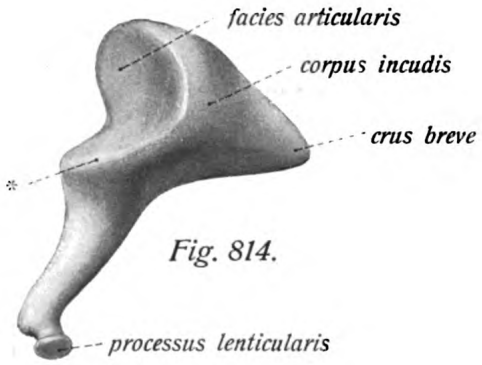

Fig. 814.

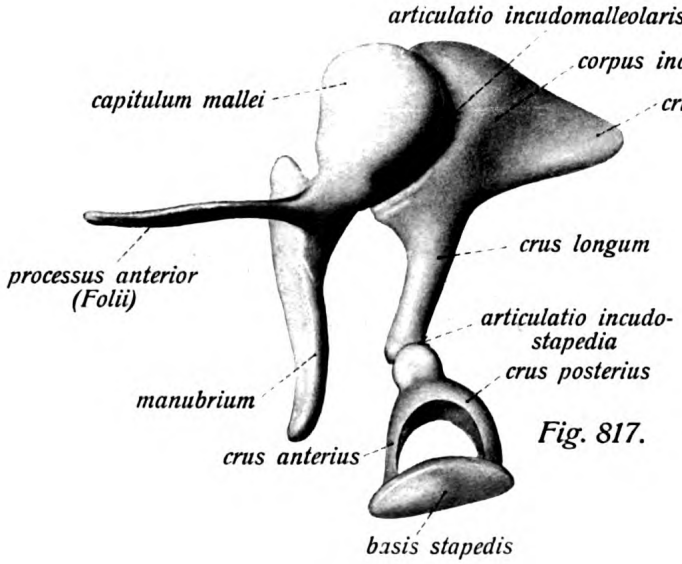

Fig. 817.

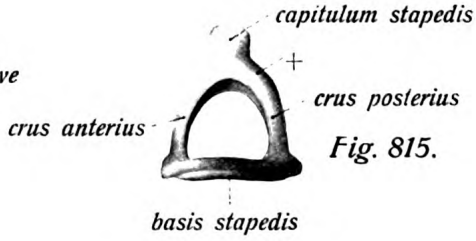

Fig. 815.

Fig. 816.

Gehörorgan. Gehörknöchelchen.

Fig. 810. Rechter Hammer von der lateralen Seite. ($^7/_1$)
Fig. 811. Rechter Hammer von vorn. ($^7/_1$)
Fig. 812. Rechter Hammer von hinten. ($^7/_1$)
Fig. 813. Rechter Amboss von der lateralen Seite. ($^7/_1$)
Fig. 814. Rechter Amboss von der medialen Seite. ($^7/_1$)
Fig. 815. Rechter Steigbügel von oben. ($^7/_1$)
Fig. 816. Rechter Steigbügel von der medialen Seite und von unten. ($^7/_1$)
Fig. 817. Die rechten Gehörknöchelchen eines Kindes. ($^7/_1$)
* = Sperrzahn. ** = Ansatzstelle des Tensor tympani. + = Ansatzstelle des Stapedius.

Die Gehörknöchelchen, *ossicula auditus.*

Der Hammer, *malleus*, hat die Gestalt einer Keule. Man unterscheidet an ihm den rundlichen Kopf, *capitulum mallei*, die Einschnürung unterhalb des Kopfes, *collum mallei*, und den Hammergriff, *manubrium mallei*, sowie zwei Fortsätze. Der Hammerkopf ist an seinem oberen Ende abgerundet, an seiner hinteren Fläche mit einer sattelförmigen, quergestellten Gelenkfläche für den Amboss versehen. Unterhalb der Gelenkfläche des capitulum findet sich das *collum mallei*. In der Verlängerung des Hammerhalses liegt der Hammergriff, *manubrium mallei*; er stellt einen länglichen, seiner ganzen Länge nach an das Trommelfell befestigten, runden Knochenstab dar. Das Ende des Hammergriffes entspricht dem Nabel des Trommelfells. Der Hammergriff liegt nicht in direkter Verlängerung des Kopfes und Halses, sondern bildet mit diesem einen Winkel von 125—150°. Von den beiden Fortsätzen des Hammers liegt der *processus lateralis* an der Basis des manubrium mallei in Gestalt eines kurzen dicken Fortsatzes, welcher die prominentia malleolaris des Trommelfells erzeugt. Der *processus anterior* (Folii) *mallei* ist ein langer dünner Knochenstift, der beim Neugeborenen meist viel länger ist als beim Erwachsenen, wo er gelegentlich ganz rudimentär wird. Er entspringt an der Vorderfläche des Hammerhalses und läuft von dort, in das ligamentum mallei anterius (s. u.) eingelagert gegen die fissura petrotympanica.

Der Amboss, *incus*, hat ungefähr die Form eines zweiwurzeligen Backzahns mit ungleich langen Wurzeln. Man unterscheidet *corpus incudis* und die beiden nach unten spitz auslaufenden Schenkel. Der Körper sieht nach vorn und ist an seiner Oberfläche sattelförmig vertieft und überknorpelt für die Aufnahme des Hammerkopfes. Das *crus longum incudis* liegt dem Hammergriff fast genau parallel und zwar medial von ihm und hinter ihm. Es ist aber kürzer als dieser und trägt an seinem Ende eine kleine scheibenförmige Verbreiterung, *processus lenticularis*. Das *crus breve incudis* sieht gegen das antrum tympanicum hin und steht nahezu horizontal. Er ruht mit seiner abgestumpften Spitze in der fossa incudis der Paukenhöhle.

Der Steigbügel, *stapes*, entspricht in seiner Gestalt fast völlig seinem Namen. Man unterscheidet die ebene, länglich-runde Fussplatte, *basis stapedis*, welche in die fenestra vestibuli passt und die Schenkel, die fast horizontal von den beiden Enden der Fussplatte ausgehen, das etwas kürzere, weniger gekrümmte *crus anterius* und das stärker gekrümmte hintere *crus posterius*. Am Steigbügelköpfchen, *capitulum stapedis*, verbinden sich beide Schenkel. Es trägt eine kleine Gelenkfläche zur Verbindung mit dem processus lenticularis incudis.

Fig. 818. Rechte Paukenhöhle von oben her eröffnet. (5/1) Das tegmen tympani, die obere Wand des canalis musculotubarius und das Dach des antrum mastoideum sind entfernt, der nervus facialis ist in der Gegend des geniculum ein kleines Stück freigelegt. * = Schleimhautfältchen des antrum mastoideum.

Fig. 819. Laterale Wand der rechten Paukenhöhle von der medialen Seite aus gesehen. (5/1) Hammer, Amboss, Trommelfell und tuba auditiva sind in ihren gegenseitigen Beziehungen dargestellt, indem durch einen, dem Trommelfell ungefähr parallel geführten Sägeschnitt die mediale Wand der Paukenhöhle abgetrennt ist; desgl. ist der semicanalis m. tensoris tympani mit dem Muskel völlig entfernt, dessen Sehnenansatz am Hammer gleichfalls abgetragen.

Die Bänder und Gelenke der Gehörknöchelchen, *ligamenta et articulationes ossiculorum auditus.*

Die drei Gehörknöchelchen sind untereinander durch zwei Gelenke, *articulationes ossiculorum auditus* verbunden. Die Verbindung zwischen Hammer und Amboss, *articulatio incudomalleolaris*, ist ein Sattelgelenk. Der Hammerkopf besitzt eine vorwiegend konvexe, der Ambosskörper konkave überknorpelte Gelenkfläche, die von einer zarten Gelenkkapsel umschlossen werden; jede der beiden Flächen besitzt ausserdem einen an der unteren Seite gelegenen Sperrzahn. Das Gelenk zwischen Amboss und Steigbügel, *articulatio incudostapedia*, ist das Gelenk zwischen processus lenticularis incudis und capitulum stapedis. Es ist ein dem Kugelgelenk ähnliches Ellipsoidgelenk. Der Steigbügel steht mit der Ebene, welche beide Schenkel verbindet, nahezu senkrecht zur Längsachse des crus longum incudis.

Ausser diesen Gelenken findet sich die als *syndesmosis tympanostapedia* bezeichnete Verbindung der basis stapedis mit der fenestra (ovalis) vestibuli. Die Oeffnung der letzteren wird durch das Periost des vestibulum verschlossen, und der schmale Raum, der zwischen ihrem Knochenrande und der Steigbügelplatte bleibt, wird vom Bindegewebe, *ligamentum baseos stapedis*, ausgefüllt.

Zur Befestigung des Hammers dienen drei Bänder: Das *ligamentum mallei superius* befestigt das capitulum mallei im recessus epitympanicus an der Unterfläche des paries tegmentalis. Das *ligamentum mallei laterale* geht vom Rande des Trommelfells aus und läuft gegen den Hammerhals, wo es an der Basis der beiden Hammerfortsätze inseriert. Das *ligamentum mallei anterius* umschliesst den processus anterior (Folii), als dessen direkte Fortsetzung es erscheint. Es zieht zur fissura petrotympanica und durch diese hindurch bis zur spina angularis des Keilbeins. Ausserdem ist der Hammergriff am Trommelfell befestigt.

Der Amboss wird durch folgende Bänder in seiner Lage erhalten: Das *ligamentum incudis superius* läuft vom corpus incudis zur Decke der Paukenhöhle, das *ligamentum incudis posterius* befestigt als kurzes straffes Band das crus breve in der fossa incudis der Paukenhöhle.

Als *membrana obturatoria stapedis* wird ein sehr feines Häutchen bezeichnet, welches den Zwischenraum zwischen den Steigbügelschenkeln ausfüllt.

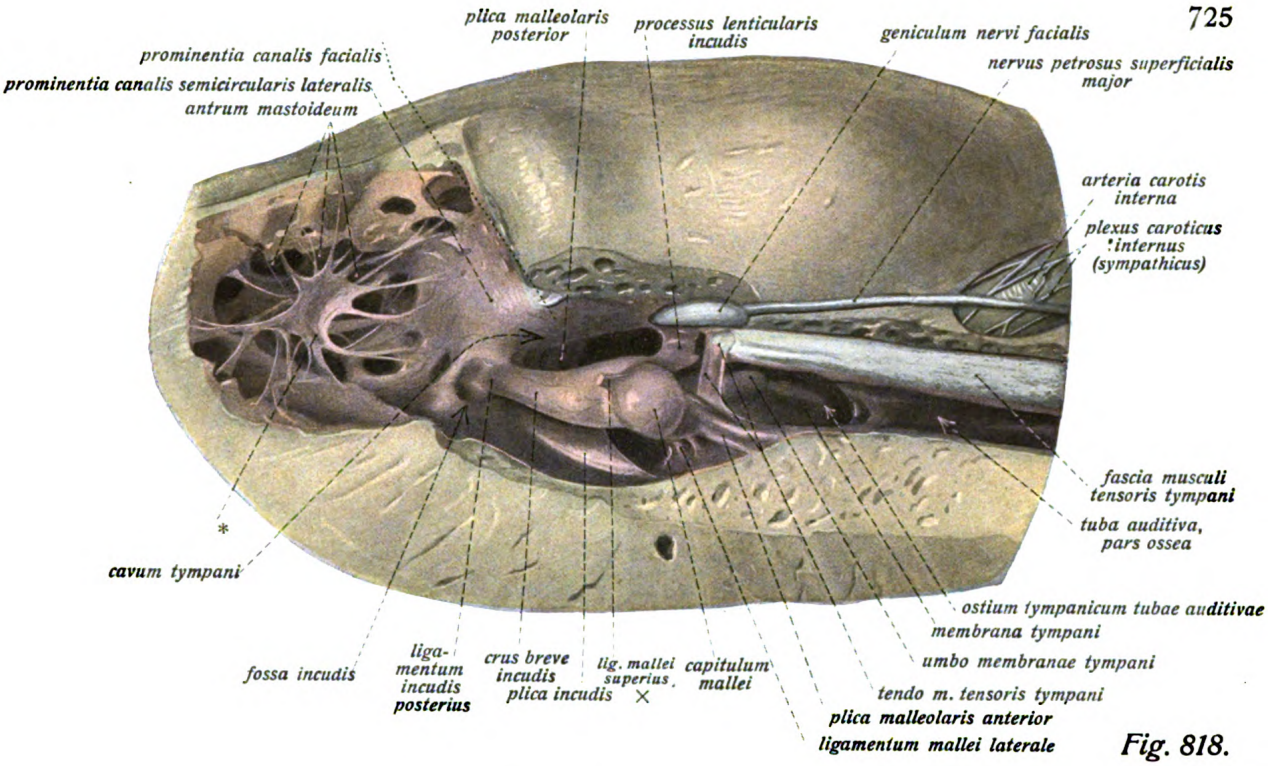

Fig. 818.

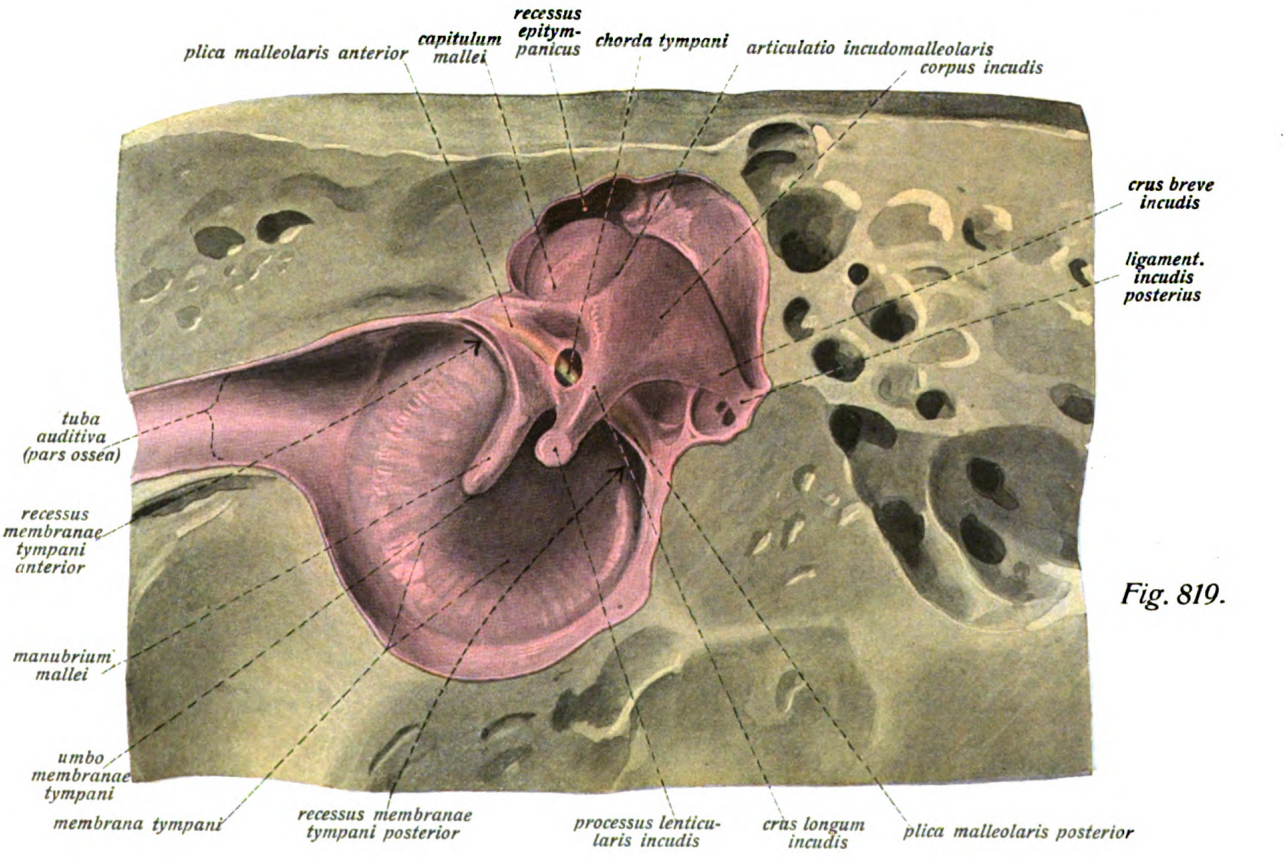

Fig. 819.

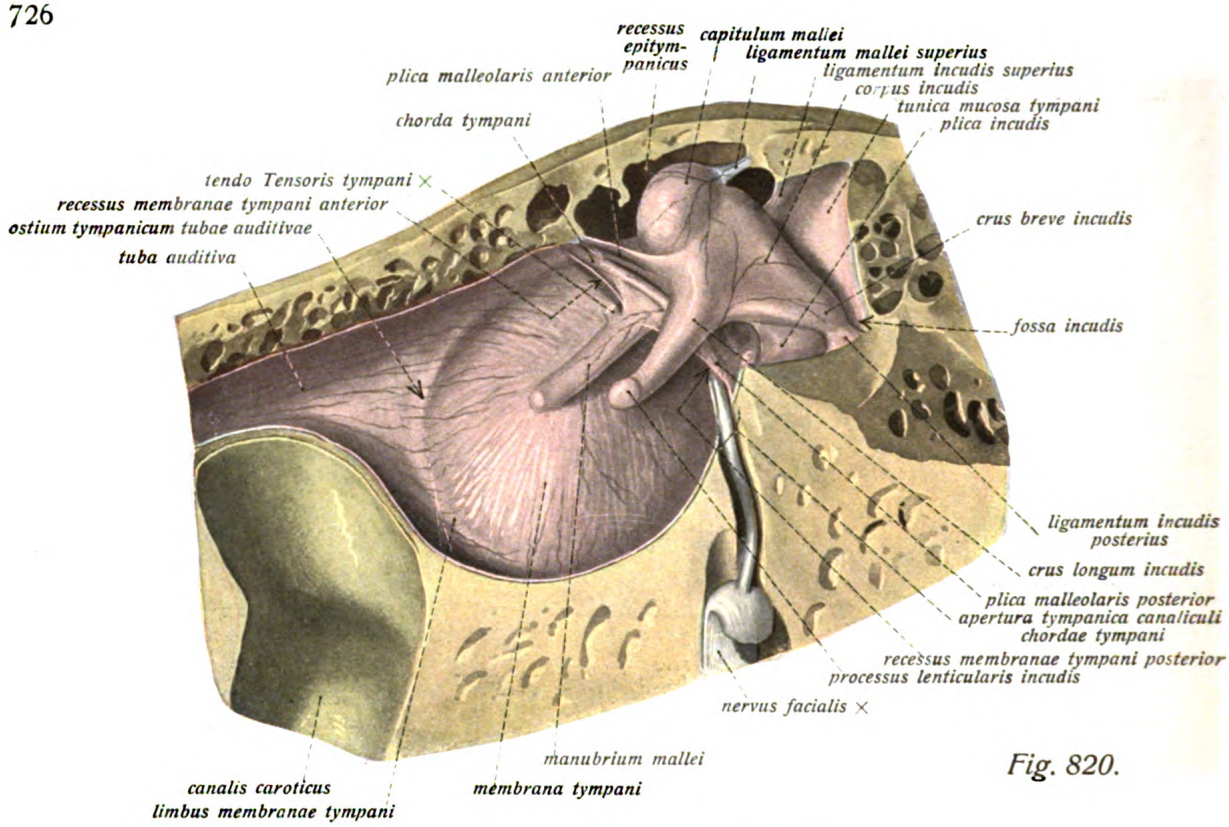

Fig. 820.

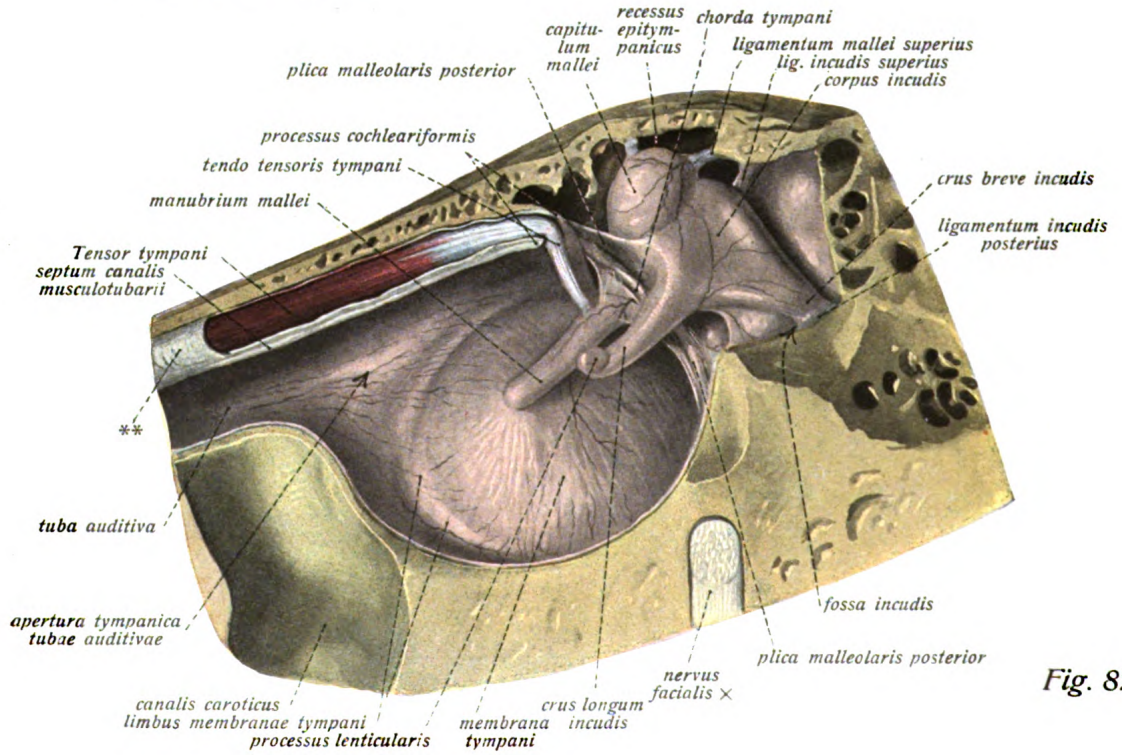

Fig. 821.

Gehörorgan. Mittelohr. (Forts.)

Fig. 820. Laterale Wand der rechten Paukenhöhle von der medialen Seite. (5/1) Präparation im allgemeinen wie bei Fig. 819. Nur ist der Knochen so durchschnitten, dass die chorda tympani und die apertura tympanica canaliculi chordae tympani freigelegt sind; die Sehne des Tensor tympani ist am Hammer kurz abgeschnitten sichtbar.

Fig. 821. Laterale Wand der rechten Paukenhöhle von der medialen Seite aus. (5/1) Die Präparation unterscheidet sich von der in Figur 819 und 820 vorgenommenen hauptsächlich dadurch, dass ein wesentlich grösserer Abschnitt des Paukenhöhlendaches erhalten ist. Auf diese Weise ist ein grosser Teil der Länge des musculus tensor tympani erhalten und durch Wegnahme des grössten Teils des septum canalis musculotubarii bis an den processus cochleariformis hin freigelegt. Die Insertion seiner Sehne am Hammergriff und ihr Verlauf in einer Schleimhautfalte ist dadurch deutlich erkennbar. Die den Muskel einhüllende Periostlage (cf. Figur 827) ** ist grösstenteils entfernt.

Die Muskeln der Gehörknöchelchen, *musculi ossiculorum auditus.*

Der Hammermuskel, *Tensor tympani*, liegt als länglicher Muskel in dem als *semicanalis m. tensoris tympani* bezeichneten oberen Abschnitt des canalis musculotubarius. Er entspringt von den Wänden des Kanals, aber auch vom Knorpel der tuba auditiva und der Umgebung der fissura sphenopetrosa, läuft im Halbkanal so, dass dieser durch eine starke Periostlage bis auf das der Paukenhöhle benachbarte Ende völlig abgeschlossen wird, und geht an der Wurzel des processus cochleariformis in eine drehrunde feine Sehne über, die durch die löffelartige Vertiefung des Fortsatzes laufend fast rechtwinklig abgelenkt wird und nun beinahe quer durch die Paukenhöhle zur medialen Seite der Basis des manubrium mallei zieht gegenüber dem processus lateralis. Der Muskel zieht das Trommelfell paukenhöhlenwärts und spannt es auf diese Weise.

Der *Stapedius* ist kleiner als der Tensor tympani und der kleinste Muskel des Körpers überhaupt. Er hat längliche, kegelförmige Gestalt, liegt völlig in der Knochenhöhle der *eminentia pyramidalis* eingeschlossen, von deren Wänden er entspringt und setzt sich mit kurzer, dünner Sehne, die aus der feinen Oeffnung der Knochenhöhle heraustritt, an das crus posterius stapedis dicht neben dem capitulum an. Beim Austritt aus der Höhlung der eminentia pyramidalis wird die Sehne des Muskels etwas nach unten abgebogen. Seine Funktion ist dunkel.

Fig. 822. Mediale Wand der rechten Paukenhöhle von der lateralen Seite gesehen. (5/1) Ausser der lateralen Wand ist auch die obere Wand der Höhle entfernt, desgleichen der grösste Teil des äusseren Gehörgangs. Das Trommelfell ist bis auf einen kleinen Rest fortgenommen. Hammer und Amboss sind entfernt, die chorda tympani an der Stelle des ostium tympanicum canaliculi chordae tympani abgeschnitten. Das septum canalis musculotubarii ist z. T. abgetragen, um den Muskel zu zeigen; seine Sehne ist in der Nähe des processus cochleariformis durchschnitten. Der nervus facialis ist in der Nähe des ganglion geniculi eine kurze Strecke weit freigelegt.

Fig. 823. Mediale Wand der rechten Paukenhöhle von der lateralen Seite. (5/1) Präparation ähnlich wie bei Fig. 822. Nur ist die hintere Wand der Paukenhöhle teilweise abgetragen, der Stapedius durch Abtragen der Knochenwand der eminentia pyramidalis grösstenteils freigelegt, der untere Teil des canalis facialis geöffnet beziehungsweise entfernt, der canalis semicircularis lateralis angemeisselt; auch der canalis caroticus ist eine Strecke weit eröffnet.

Die Schleimhaut der Paukenhöhle, *tunica mucosa tympani.*

Die Paukenhöhle ist im Bereiche ihrer ganzen Ausdehnung von einer sehr dünnen und zarten Schleimhaut überzogen, die sich auch in das antrum und die cellulae mastoideae erstreckt und durch die tuba auditiva mit der Rachenschleimhaut zusammenhängt. Im allgemeinen liegt sie den knöchernen Wänden der Höhle und der Oberfläche der Gehörknöchelchen dicht an und folgt genau dem Relief dieser Bildungen. Zum Teil bildet sie aber auch in das Innere der Höhle vorspringende Falten. Ausser zahlreichen, variablen Falten finden sich als konstante Bildungen in der Nähe des Trommelfells und des Hammers zwei halbmondförmige, stärkere Faltungen, die Hammerfalten. Man unterscheidet eine *plica malleolaris anterior*, welche die chorda tympani, das ligamentum mallei anterius und den processus anterior mallei enthält und sich, von der spina tympanica major kommend, am Halse des Hammers befestigt, und die grössere, hintere *plica malleolaris posterior*. Diese enthält den aus der apertura tympanica canaliculi cochleae tretenden Teil der chorda tympani in ihrem freien Rande und läuft von der spina tympanica minor zum Hammerhals. Sie liegt sehr dicht dem Trommelfell an und hängt z. T. mit dessen stratum mucosum zusammen.

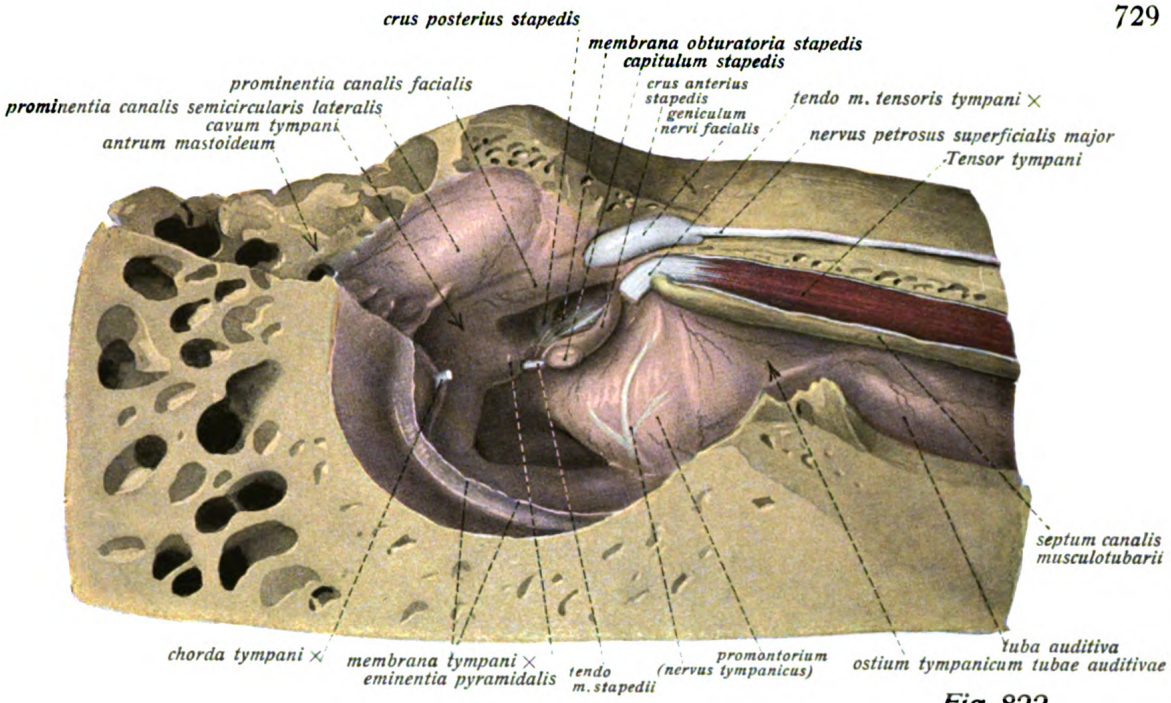

Fig. 822.

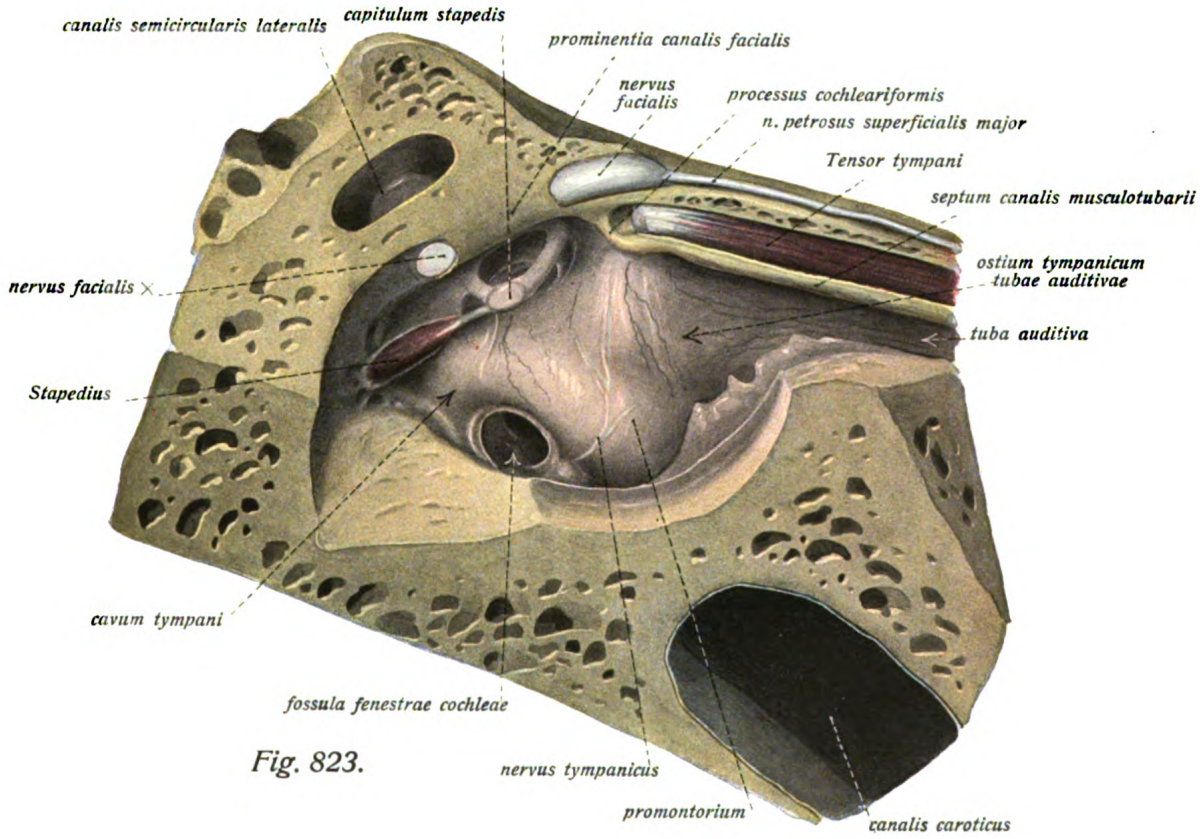

Fig. 823.

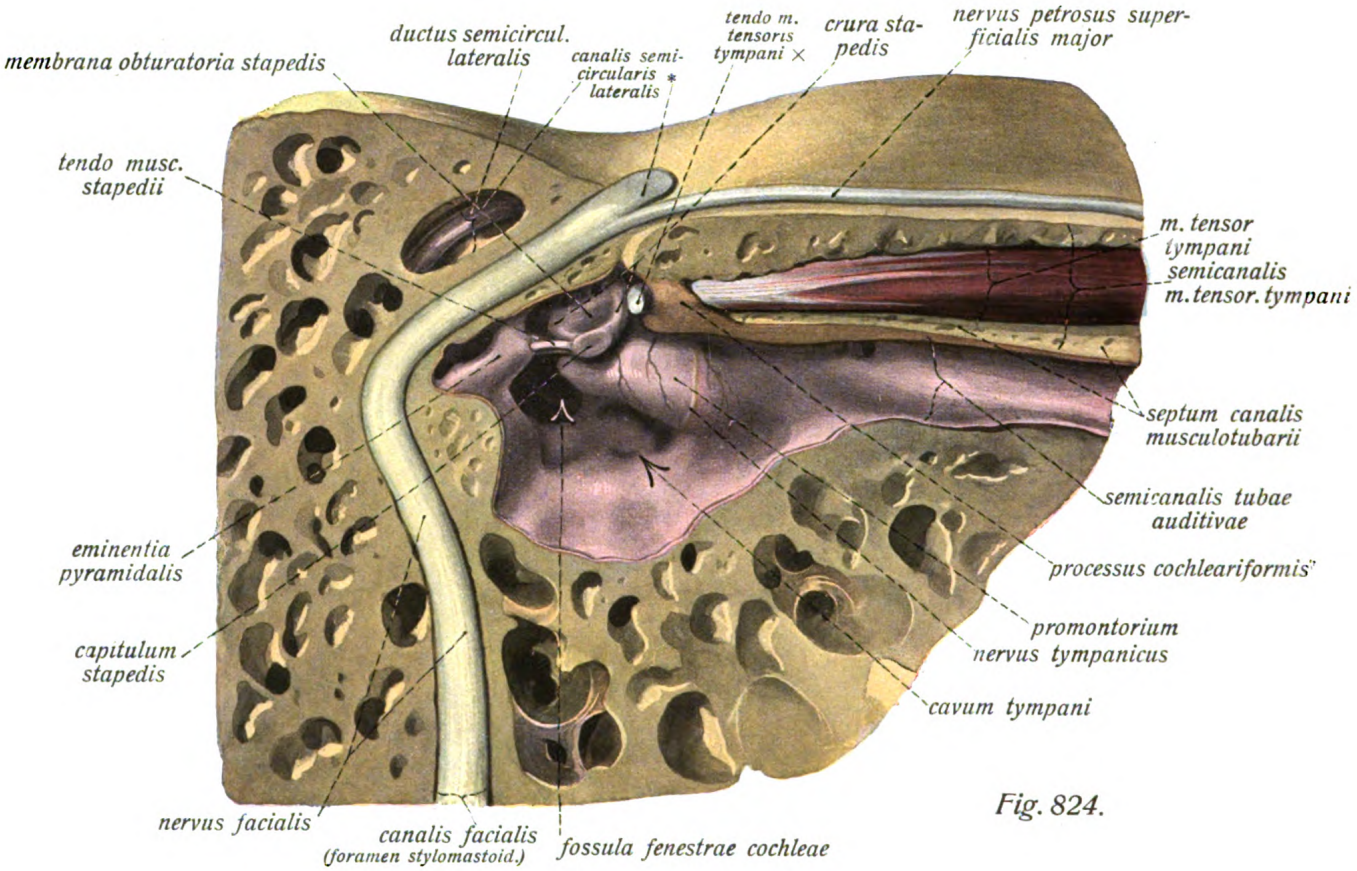

Fig. 824.

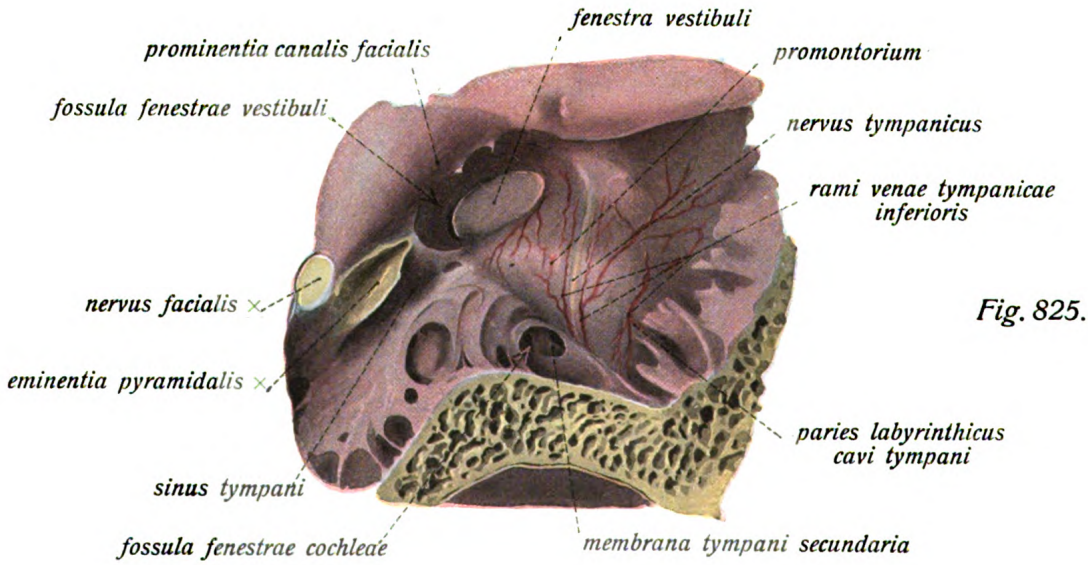

Fig. 825.

Gehörorgan. Mittelohr. (Forts.)

Fig. 824. Mediale Wand der Paukenhöhle, paries labyrinthicus, mit dem Steigbügel; dem Mittelohr benachbarter Abschnitt des nervus facialis. ($^5/_1$) **Die Paukenhöhle ist durch einen der Achse der Schläfenbeinpyramide etwa parallelen Sägeschnitt geteilt; die laterale Wand mit dem Trommelfell, mit Hammer und Amboss ist entfernt; die Sehne des musculus tensor tympani ist durchschnitten, der canalis musculotubarius ist eröffnet, das septum bis nahe an den processus cochleariformis weggenommen, um den Muskel zu zeigen. Der canalis facialis ist vom hiatus aus bis zum foramen stylomastoideum eröffnet, desgl. der im Bereiche der prominentia canalis semicircularis gelegene Abschnitt des gleichnamigen halbkreisförmigen Kanals mit dem daringelegenen ductus. * = geniculum n. facialis.**

Fig. 825. Fenestra vestibuli und fenestra cochleae von der (rechten) Paukenhöhle her gesehen. ($^6/_1$) **Die eminentia pyramidalis ist eröffnet, der musculus stapedius entfernt, desgleichen der Steigbügel selbst; der Knochen ist soweit weggemeisselt, dass die fenestra cochleae mit der membrana tympani secundaria und den benachbarten Schleimhautfalten frei zu Tage liegt.**

Schleimhaut der Paukenhöhle. (Forts.)

Die *plica incudis* geht vom crus longum aus gegen die hintere Wand der Paukenhöhle, die *plica stapedis* überzieht die Sehne des Stapedius, den stapes und die membrana obturatoria stapedis. Kleinere Falten bedecken die Haut, welche die fenestra cochleae verschliesst; *membrana tympani secundaria.* Auch die Sehne des Tensor tympani läuft in einer Schleimhautfalte.

Teils durch diese Falten, teils durch die Gestaltung der knöchernen Wände der Paukenhöhle entsteht eine Reihe von blindsackartigen Taschen. Als vordere und hintere Trommelfelltaschen werden die spaltförmigen, nach unten offenen Räume bezeichnet, welche die plicae malleolares mit dem Trommelfell bilden. Und zwar unterscheidet man wie bei den Falten einen *recessus membranae tympani anterior* und einen *recessus posterior.* Als *recessus membranae tympani superior* (Prussakscher Raum) wird ein enger Raum bezeichnet, der zwischen der pars flaccida des Trommelfells und dem Hammerhals gelegen ist. Sein Abschluss nach unten geschieht durch den processus lateralis mallei, seine obere Begrenzung durch das ligamentum mallei laterale Er kommuniziert mit der hinteren Trommelfelltasche. Als Gipfelbucht der Paukenhöhle wird der Raum benannt, in dem oberhalb des Trommelfells Hammerkopf und Ambosskörper gelegen sind. Er wird durch eine Knochenplatte der lateralen Wand der Paukenhöhle und durch die pars cupularis des tegmen tympani begrenzt, durch das ligamentum mallei laterale wenigstens teilweise vom recessus membranae tympani superior geschieden.

Fig. 826. Frontaler Durchschnitt des rechten äusseren Gehörgangs, des Trommelfells und der Paukenhöhle. ($^4/_1$) Der Tensor tympani ist in der Nähe des Uebergangs in die Sehne fast quer im Schnitt getroffen. * = Gipfelbucht der Paukenhöhle. ** = hintere Wand der Paukenhöhle.

Fig. 827. Durchschnitt des canalis musculotubarius mit der pars ossea tubae auditivae und dem musculus tensor tympani. ($^{20}/_1$)

Die Ohrtrompete oder Eustachische Röhre, *tuba auditiva (Eustachii).*

Die *tuba auditiva* stellt einen ca. $3\,^1/_2$ cm langen Kanal dar, der die Paukenhöhle mit dem Nasenrachenraum verbindet. Sie zerfällt in zwei Teile, die im semicanalis tubae auditivae gelegene *pars ossea* und die dem sulcus tubae auditivae des Keilbeins entsprechende *pars cartilaginea.*

Die Innenfläche der gesamten Länge des Tubenrohres wird von der *tunica mucosa tubae auditivae* ausgekleidet. Die engste Stelle der Lichtung liegt am Uebergang des knorpligen in den knöchernen Teil, *isthmus tubae auditivae.*

Knöcherner Abschnitt der Ohrtrompete, *pars ossea tubae auditivae.*

Die pars ossea tubae auditivae beginnt am paries caroticus cavi tympani in Gestalt des *ostium tympanicum tubae auditivae*, folgt im übrigen genau dem Verlaufe und der Gestalt des knöchernen (Halb-) Kanals und wird durch das knöcherne septum canalis musculotubarii vom Tensor tympani (s. ob. S. 727) getrennt. Ihr Uebergang in die pars cartilaginea erfolgt in der Gegend der fissura sphenopetrosa.

Während die letztere eine enge spaltförmige Lichtung besitzt, ist die der pars ossea entsprechend dem Kaliber des knöchernen Kanals eine relativ weite, abgerundet dreieckige.

Der pars ossea tubae auditivae fehlen Drüsenbildungen; dagegen kommen kleine, mit Schleimhaut ausgekleidete Buchten vor, *cellulae tubariae*, wie sie auch der knöcherne (Halb-) Kanal zeigt (s. o. S. 715).

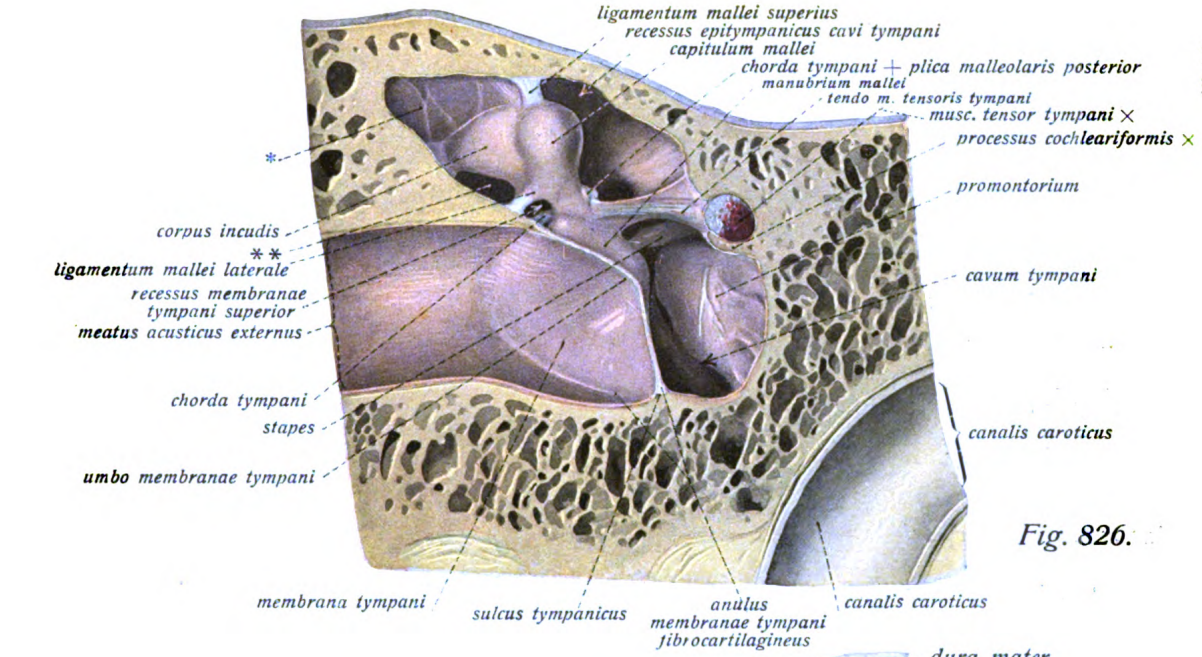

Fig. 826.

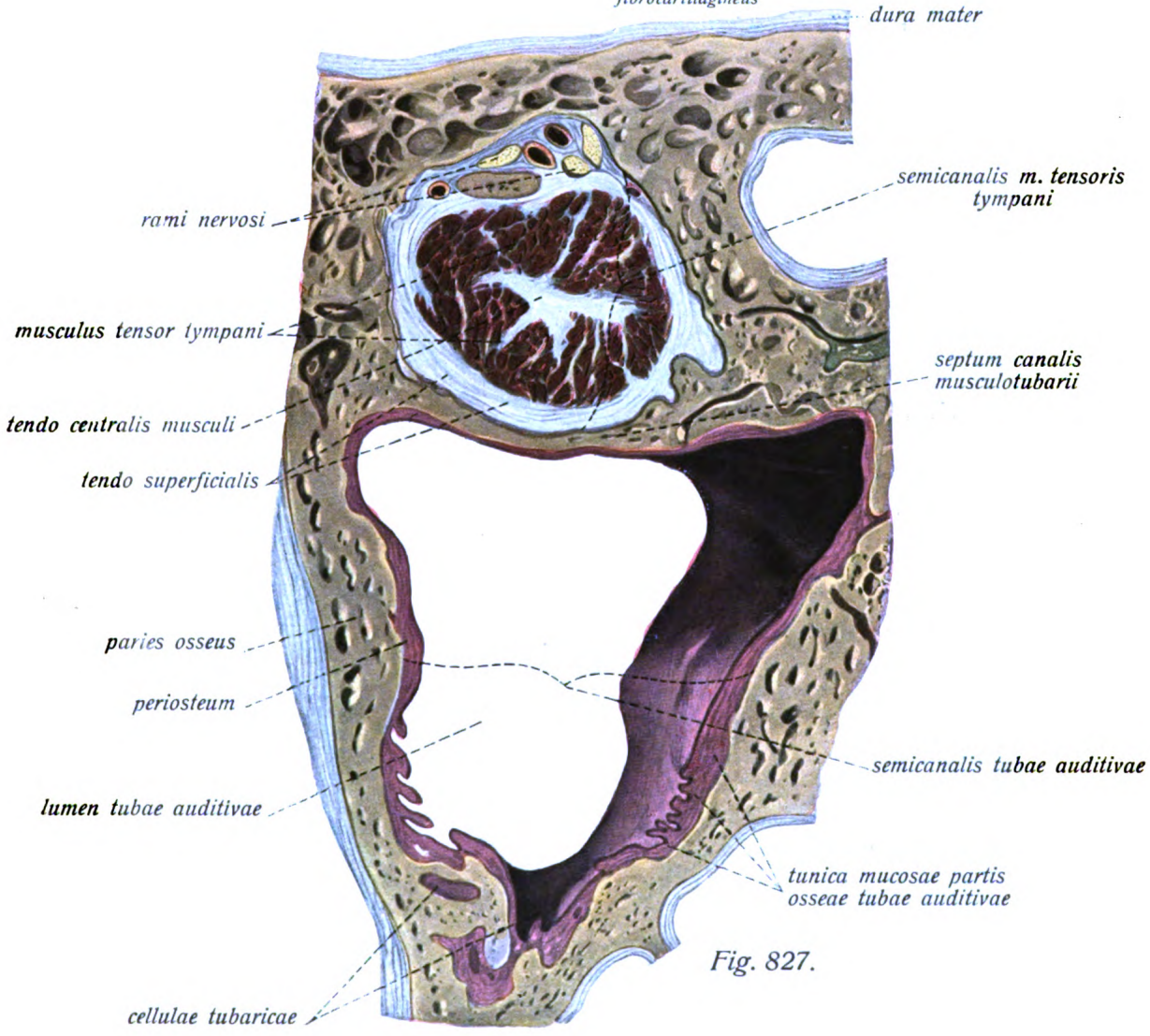

Fig. 827.

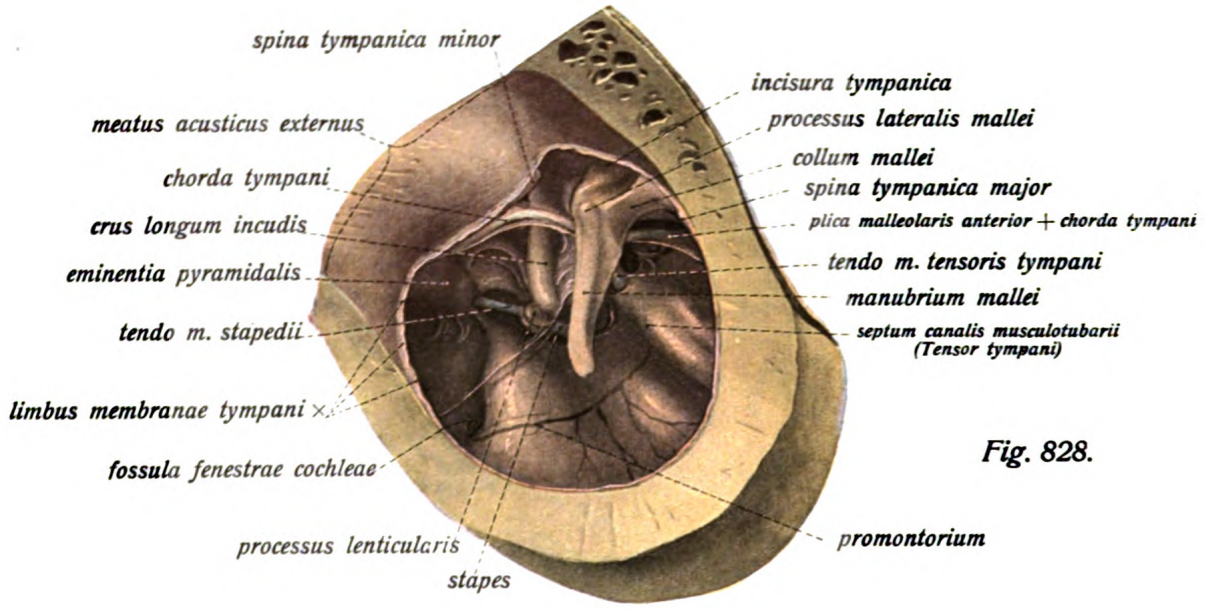

Fig. 828.

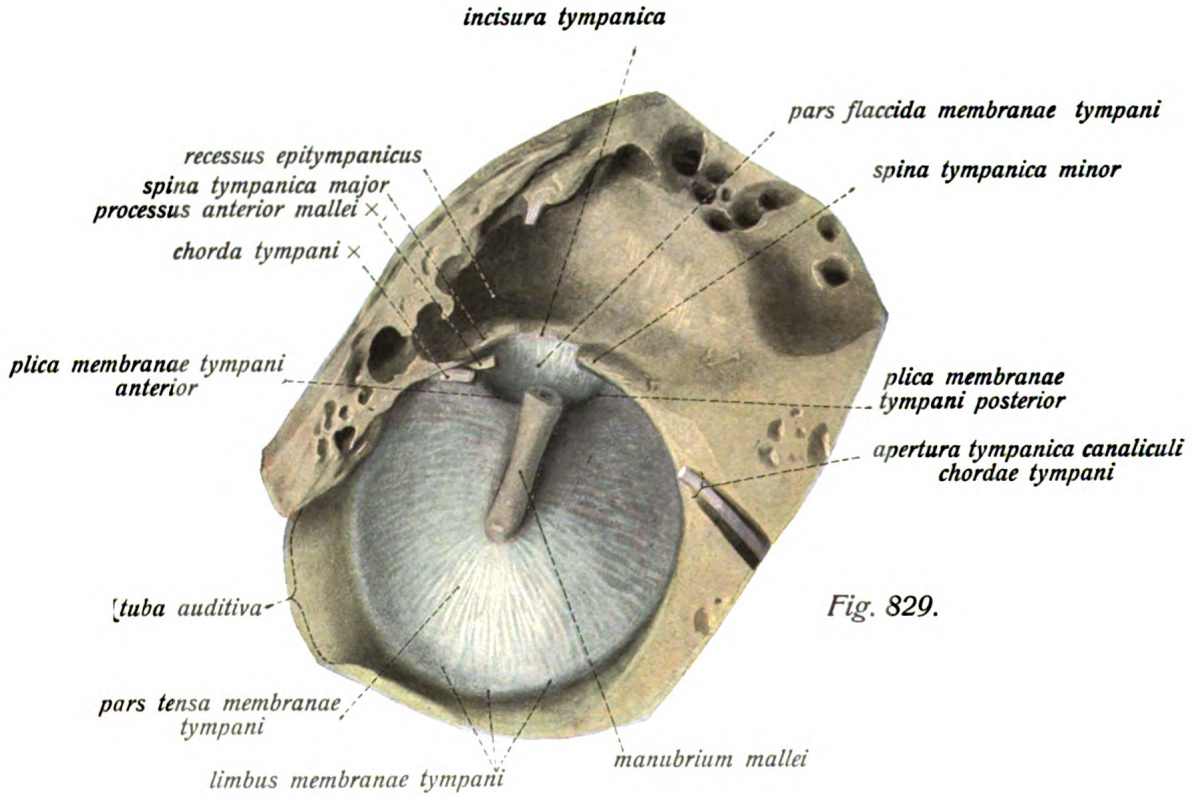

Fig. 829.

Gehörorgan. Mittelohr. (Forts.)

Fig. 828. Blick vom äussern Gehörgang aus in die Paukenhöhle nach Wegnahme des Trommelfells. ($^5/_1$) **Die Wand des äusseren Gehörgangs ist bis nahezu an den (schmalen stehengebliebenen) Rand des Trommelfells hin durch Wegmeisseln entfernt. Man blickt auf die Kette der Gehörknöchelchen, welche sich in dieser Ansicht gegenseitig z. gr. T. verdecken, ferner auf die Sehnen des musc. stapedius und die des Tensor tympani, die Hammerfalten, das promontorium, die fossula fenestrae cochleae, das (von der Schleimhaut überdeckte) Ende des septum canalis musculotubarii etc.**

Fig. 829. Ansicht der lateralen Wand der Paukenhöhle (paries membranaceus) und der tympanalen Fläche des Trommelfells von der medialen Seite aus (d. h. von der Paukenhöhle her). ($^6/_1$) **Der Knochen ist im Bereiche der Paukenhöhle durch einen der Achse der Schläfenbeinpyramide etwa parallelen Sägeschnitt durchgesägt; der Inhalt der Paukenhöhle einschliesslich der Schleimhaut ist entfernt; nur der Hammergriff ist am Trommelfell stehen gelassen.**

Tuba auditiva (Forts.), *pars cartilaginea.*

Der knorplige Teil der tuba auditiva reicht vom Isthmus bis zum *ostium pharyngeum* (s. Bd. II). Der Knorpel der Ohrtrompete, *cartilago tubae auditivae*, beginnt niedrig und schmal am Uebergang in den knöchernen Teil, umgibt hier aber das Lumen fast ringförmig. Gegen die Ausmündung im Rachen wird der Knorpel wesentlich dicker und höher. Er dient diesem Teil des knorpligen Rohres nur im Bereiche seiner oberen und medialen Wand als Stütze und hat hier die Form einer umgebogenen Platte, welche eine enge Rinne bildet. Die Rinne wird gleichsam von zwei Knorpellamellen begrenzt, *lamina lateralis* und *lamina medialis cartilaginis tubae auditivae.* Sie gehen aber am obern Umfang der nach unten offenen Rinne ohne Grenze ineinander über. Die mediale Lamelle ist im Bereiche der längsten Ausdehnung der Tube, namentlich gegen die Rachenmündung hin höher und erheblich dicker als die laterale, welche sich als eine hakenförmig umgebogene Platte nur auf den obern Teil der lateralen Tubenwand erstreckt, während der untere Teil der lateralen Wand und die untere Wand durch die bindegewebige *lamina membranacea* gebildet wird. Das Lumen des knorpligen Teils der Tube ist nur ein (in vertikaler Richtung ausgebildeter) Spalt. Die in der Nähe des ostium pharyngeum besonders dicke mediale Lamelle des Tubenknorpels bildet die Hervorragung des *torus tubarius.*

Das Trommelfell, *membrana tympani.*

Das Trommelfell ist eine sehr dünne aber straff gespannte, nahezu kreisrunde oder elliptische Haut, welche den Raum der Paukenhöhle von der lateralen Seite her abschliesst und damit die Grenze von Mittelohr und äusserem Ohre darstellt. Beim Erwachsenen findet sich an Stelle der Einfalzung der Haut in die pars tympanica des Schläfenbeins eine Furche (sulcus tympanicus). Im oberen Viertel bildet die pars squamosa ossis temporalis in Gestalt der *incisura tympanica* den Abschluss, durch die *spinae tympanicae* (*major* und *minor*) der pars tympanica begrenzt. In den sulcus tympanicus ist das Trommelfell mittels einer ringförmigen Verdickung, *anulus fibrocartilagineus*, eingefügt. Dieser verdickte Ring bildet den Trommelfellrand, *limbus membranae tympani.*

Gehörorgan. Trommelfell.

Fig. 830. Rechtes Trommelfell von der lateralen Seite *(stratum cutaneum)*. ($^5/_1$) Die Wand des äusseren Gehörgangs ist zum grössten Teil entfernt.

Fig. 831. Frontalschnitt des äusseren Gehörgangs, der Paukenhöhle und des Labyrinths. ($^2/_1$) + = Gipfelbucht der Paukenhöhle. + + = Schrägschnitt der Wand des Gehörganges.

Die der Gehörgangslichtung zugekehrte Fläche des Trommelfells wird von der (stark verdünnten) äusseren Haut überzogen *(stratum cutaneum)*, die der Paukenhöhle zugekehrte von deren Schleimhaut *(stratum mucosum)*.

Am Trommelfell unterscheidet man zwei verschiedene Abschnitte, den gespannten Hauptteil, *pars tensa*, von dem schlaffen oberen Abschnitt, *pars flaccida*. Letzterer entspricht der incisura tympanica. Die pars tensa ist durch den an ihr befestigten Hammergriff trichterförmig gegen die Paukenhöhle eingezogen. Die Grube, welche auf der lateralen Seite des Trommelfells durch diese Einziehung entsteht, heisst *umbo membranae tympani*. Diese Fläche des Trommelfells erscheint vom äussern Gehörgang aus glänzend; es schimmert die ganze Länge des Hammergriffes vom umbo an aufwärts ziehend in Gestalt eines hellen Streifens durch, *stria malleolaris*. Da die Spitze des Griffes bis unterhalb der Mitte des Trommelfells reicht, liegt der Trommelfellschnabel exzentrisch. Am oberen Ende der stria malleolaris findet sich eine kleine Hervorragung, *prominentia malleolaris*, durch den *processus lateralis mallei* erzeugt. Oberhalb dieser beginnt die pars flaccida. An die mediale Seite der Haut ist der Hammergriff so befestigt, dass die Schleimhaut der Paukenhöhle beide Gebilde gemeinsam überzieht. Ferner bildet sie hier bogenförmige Falten, *plicae membranae tympani*, welche von der Stelle der prominentia malleolaris ausgehend, gleichzeitig die Grenze von pars tensa und pars flaccida andeuten, nämlich die kürzere, vordere, zur spina tympanica minor laufende *plica membranae tympani anterior* und die längere, zur spina tympanica major ziehende *plica membranae tympani posterior*.

Das Trommelfell steht zur Achse des äusseren Gehörgangs schräg und zwar in zweifachem Sinne; erstlich steht der vordere Rand der Membran medianwärts, der hintere lateralwärts; dadurch wird die vordere Wand des äusseren Gehörgangs erheblich länger als die hintere. Ferner ist der obere Rand des Trommelfells mehr nach vorn gerückt als der untere. Es steht die Haut also in der vertikalen sowohl wie in der horizontalen Ebene schräg, ausserdem zeigt sie die durch die nabelförmige Einziehung bedingte Trichtergestalt. Die obere und untere Hälfte des Trichters bilden verschiedene Winkel mit der Gehörgangswand, die obere einen stumpfen, die untere einen spitzen.

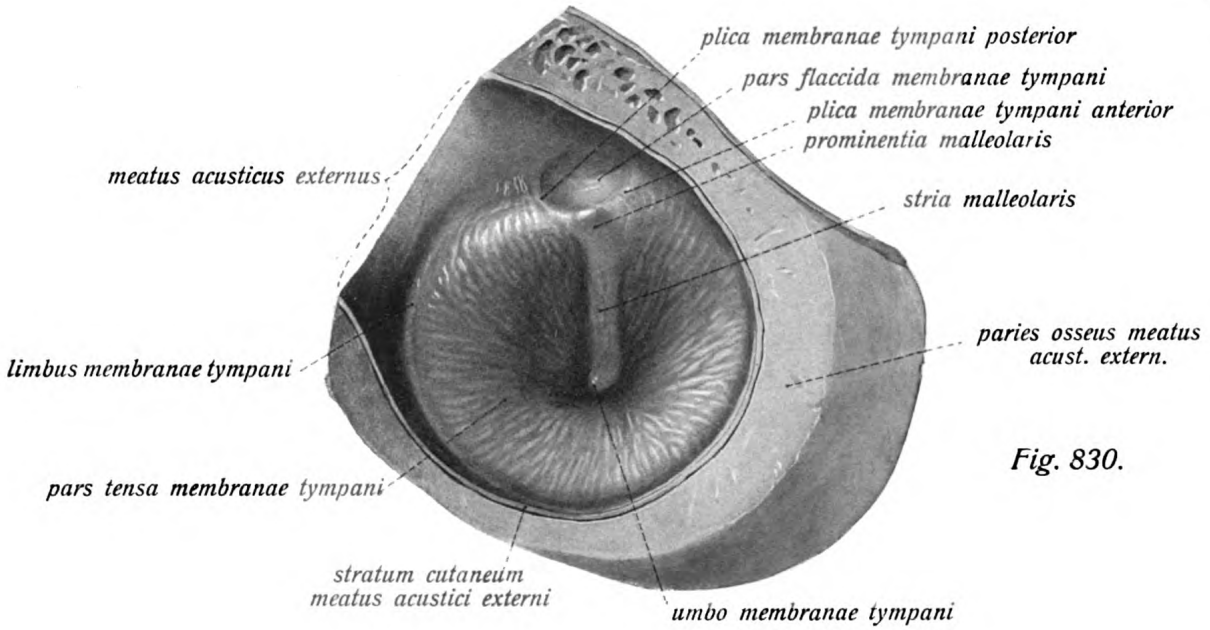

Fig. 830.

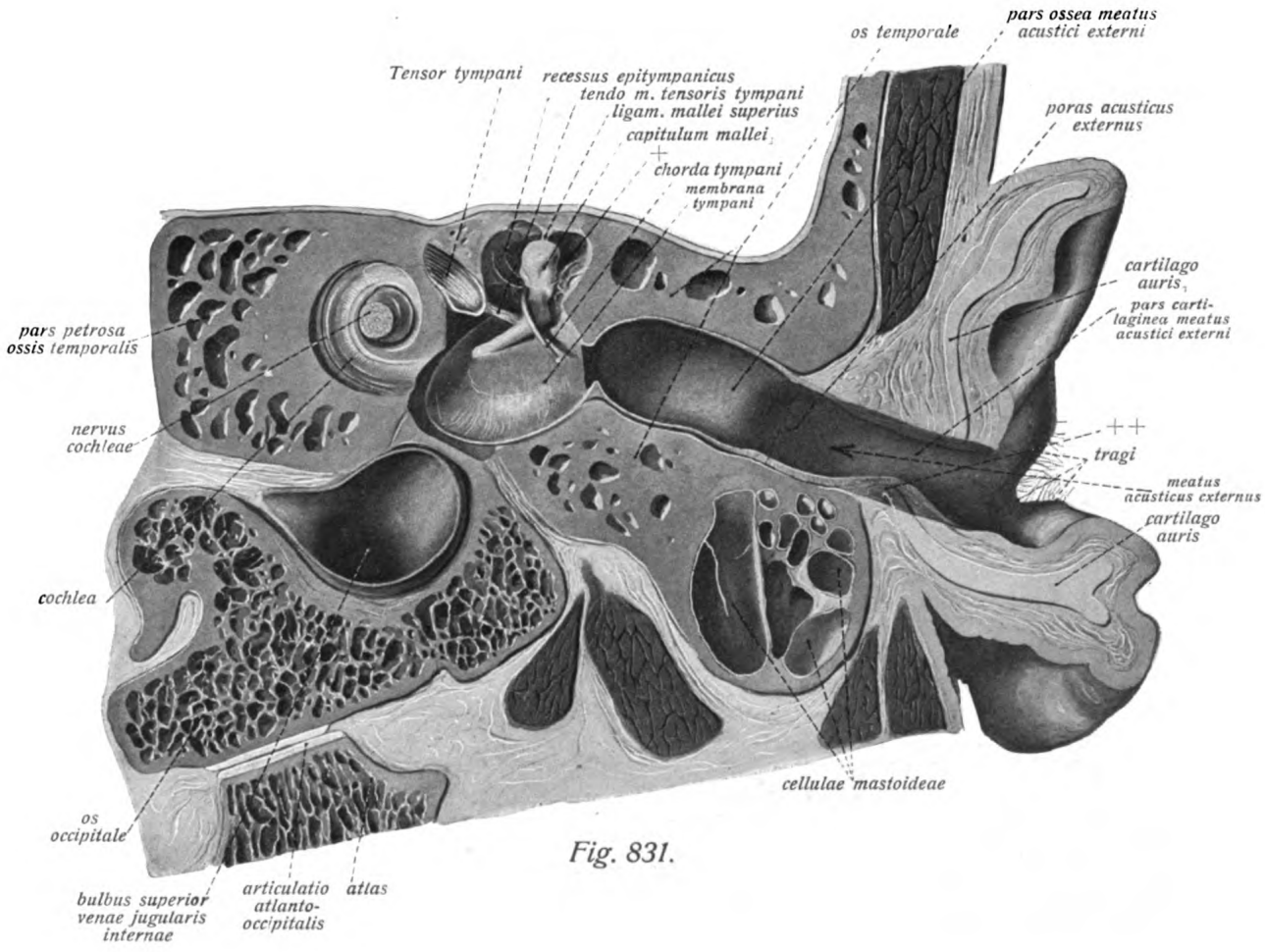

Fig. 831.

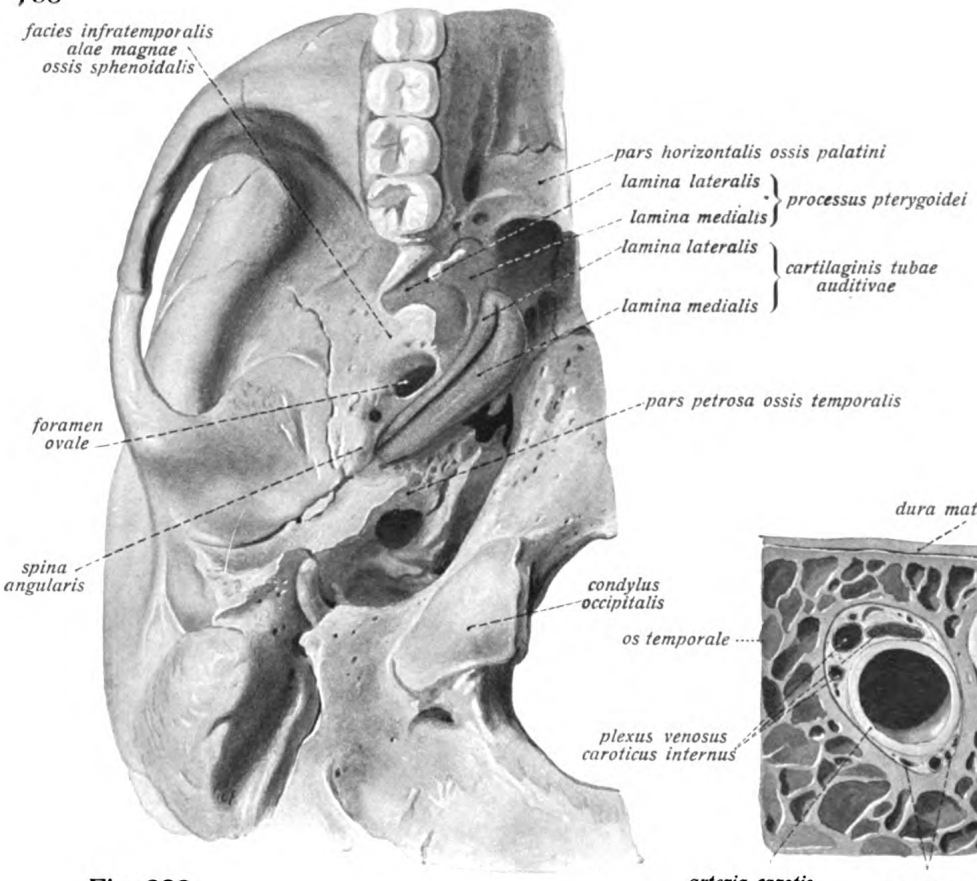

Fig. 832.

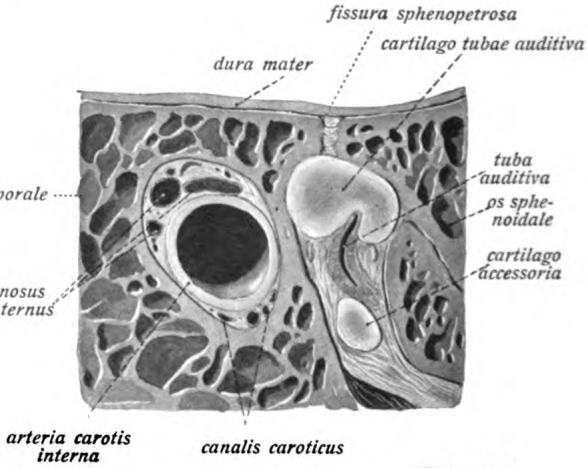

Fig. 833.

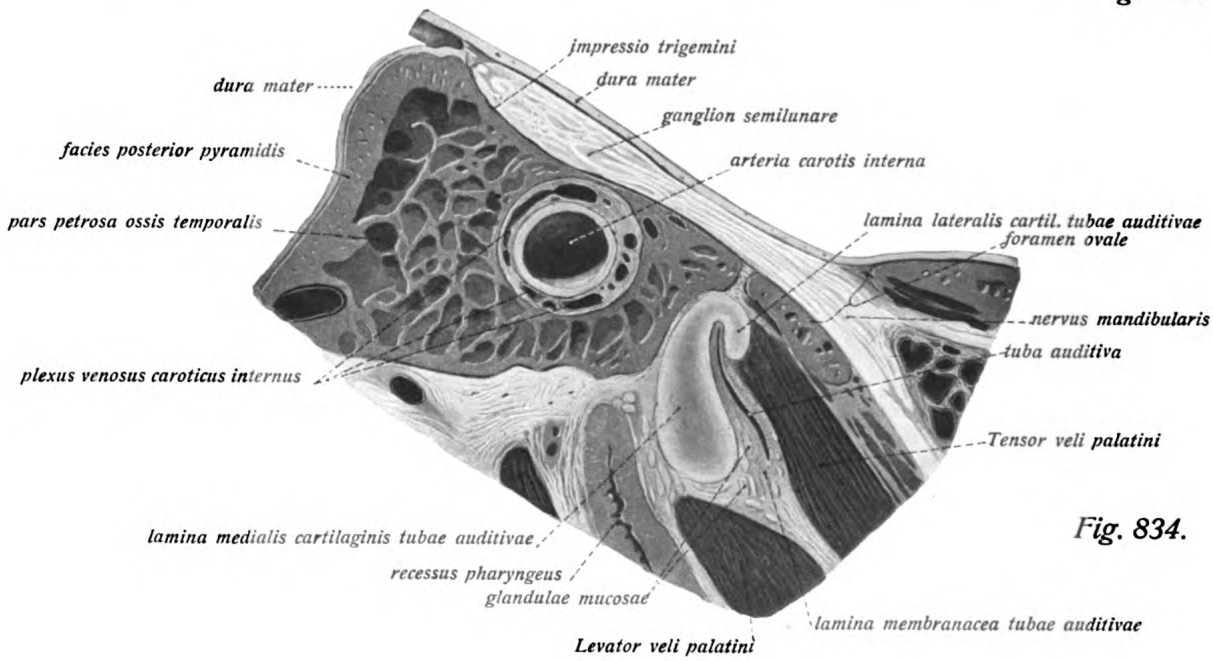

Fig. 834.

Gehörorgan, *tuba auditiva.*

Fig. 832. Der Knorpel der linken tuba auditiva in seiner Lage an der Schädelbasis. ($^1/_1$)

Fig. 833. Querschnitt des knorpligen Teils der linken tuba auditiva in der Gegend der Grenze von pars ossea und pars cartilaginea. ($^2/_1$)

Fig. 834. Querschnitt des knorpligen Teils der linken tuba auditiva nahe dem ostium pharyngeum. ($^2/_1$)

Der äussere Gehörgang, *meatus acusticus externus.*

Der äussere Gehörgang zerfällt in zwei Teile, den medialen knöchernen, *meatus acusticus externus osseus*, den lateralen knorpligen, *meatus acusticus externus cartilagineus.* Beide Teile gehen am porus acusticus externus ohne Grenze ineinander über. Der knöcherne Teil des äussern Gehörgangs reicht infolgedessen vom porus acusticus externus bis zu der in der pars tympanica gelegenen Furche für das Trommelfell. Da das Trommelfell sehr schief zur Achse des äussern Gehörgangs befestigt ist, ist dessen obere Wand kürzer als die untere, die hintere kürzer als die vordere. Die Grundlage für den knorpligen Teil des äussern Gehörgangs ist ein Teil des Knorpelgerüstes des äusseren Ohres, die *cartilago meatus acustici externi.*

Der äussere Gehörgang steht nahezu frontal und horizontal, läuft also von der Ohrmuschel zum Trommelfell ziemlich genau von lateral nach medial. Die Abweichung von der Horizontalrichtung ist nur gering, etwas grösser die von der Frontalrichtung. Ferner ist der Verlauf des Gehörgangs kein gerader, sondern er zeigt individuell stark variable Krümmungen, die hauptsächlich den knorpligen Teil betreffen. Die eine Knickung liegt dicht hinter dem Eingang und sieht nach oben und vorn, die zweite Knickung liegt in der Nähe der Grenze zwischen knorpligem und knöchernem Teil, ist weniger ausgeprägt als die erste und sieht nach hinten und unten. Der knöcherne Teil wendet sich dann wieder etwas nach vorn.

Die Länge des äussern Gehörgangs ist eine individuell wechselnde, im Mittel beträgt sie 35 mm, wovon etwa $^1/_3$ auf den knöchernen, $^2/_3$ auf den knorpligen Teil kommen. Der Querschnitt ist im allgemeinen ein unregelmässiger elliptischer. Vom Eingang bis zum Ende des knorpligen Teils verengert sich das Lumen, erweitert sich dann aber wieder im knöchernen Teile. Die untere Wand bildet schliesslich mit dem Trommelfell eine spitzwinklige Bucht.

Das Lumen des äussern Gehörgangs wird von einer Fortsetzung der äussern Haut der Ohrmuschel ausgekleidet, welche in stark verdünntem Zustand auch das stratum cutaneum membranae tympani bildet. Im Bereiche der pars ossea ist das eingestülpte integumentum commune dünn und fest mit dem Periost verwachsen, in der pars cartilaginea ist es wesentlich dicker und zeigt ausser Haarbalgdrüsen und feinen Haaren insbesondere die *glandulae ceruminosae*, Ohrschmalzdrüsen.

Gehörorgan. Aeusseres Ohr.

Fig. 835. Das rechte äussere Ohr von der lateralen Seite. ($^1/_1$)

Fig. 836. Der Knorpel des rechten äusseren Ohres in der Ansicht von vorn. ($^1/_1$)
Der Knorpel ist in seinem natürlichen Zusammenhang mit dem Schläfenbein dargestellt. Der vordere Teil der Schläfenbeinschuppe ist abgesägt.

Fig. 837. Der Knorpel des rechten äusseren Ohres von der lateralen Seite. ($^1/_1$)

Fig. 838. Der Knorpel des rechten äusseren Ohres von der medialen Seite. ($^1/_1$)

Die Ohrmuschel, *auricula.*

Die Grundlage der Ohrmuschel ist ein Gerüst von elastischem Knorpel, *cartilago auriculae.* Die Mehrzahl seiner Bildungen ist an der Ohrmuschel von aussen her erkennbar. Der scharf umgebogene Rand, welcher oberen, hinteren und den obern Teil des vorderen Umfangs der Muschel umkreist, heisst Ohrleiste, *helix.* Ihr vorderer fast horizontal oberhalb des äusseren Gehörgangs gelegener Schenkel heisst *crus helicis,* dessen nach vorn gerichtete Spitze *spina helicis.* Nach hinten und unten läuft die helix in die freistehende, abgeplattete *cauda helicis* aus. Parallel der helix läuft die *anthelix,* Gegenleiste, welche mit zwei Schenkeln, *crura anthelicis,* unterhalb der höchsten Stelle der Wölbung der helix entspringt. Zwischen den crura helicis bleibt eine flache Vertiefung, *fossa triangularis,* zwischen helix und anthelix eine längliche vertiefte Grube, *scapha.*

Die tiefe Grube zwischen der anthelix und dem vordern Umfang der helix, die Tiefe der Ohrmuschel überhaupt heisst *concha auriculae.* Aus ihr nimmt das crus helicis seinen Ursprung und teilt die Grube der concha in die, zwischen crus helicis und anthelix gelegene *cymba conchae* und den eigentlichen Vorhof des äussern Gehörgangs, das *cavum conchae.* Der untere vordere Abschnitt des Ohrknorpels wird von der *lamina tragi* und der *cartilago meatus auditorii externi* gebildet. Erstere bildet mit ihrem Hautüberzug am vorderen Eingang des äussern Gehörgangs den *tragus* und setzt sich nach medial in den Gehörgangsknorpel ohne scharfe Grenze fort. Der lamina tragica gegenüber rollt sich der Ohrknorpel etwas auf, den *antitragus* bildend. Dieser wird durch die *fissura antitragohelicina* von der cauda helicis, durch die *incisura intertragica* von der lamina tragica getrennt. Dieser Incisur entspricht die schmale Verbindungsbrücke, welche den Knorpel des äusseren Gehörgangs und die lamina tragica einerseits mit dem Hauptteil (dem eigentlichen Muschelteil) des Ohrknorpels verbindet, *isthmus cartilaginis auris.* Die beiden genannten Hauptabschnitte des Ohrknorpels werden hier an der medialen Seite durch die *incisura terminalis auris* voneinander getrennt. Den Vertiefungen der lateralen Seite der Ohrmuschel entsprechen an der medialen Seite Erhebungen: *eminentia fossae triangularis, eminentia conchae* und *eminentia scaphae.* Die beiden ersteren werden durch den *sulcus anthelicis transversus* getrennt, eine Furche, welche dem crus anthelicis entspricht und in die dem anthelix entsprechende *fossa anthelicis* übergeht. Ferner zeigt diese Fläche der Ohrmuschel den *sulcus cruris helicis* (der gleichnamigen Hervorragung der lateralen Fläche entsprechend).

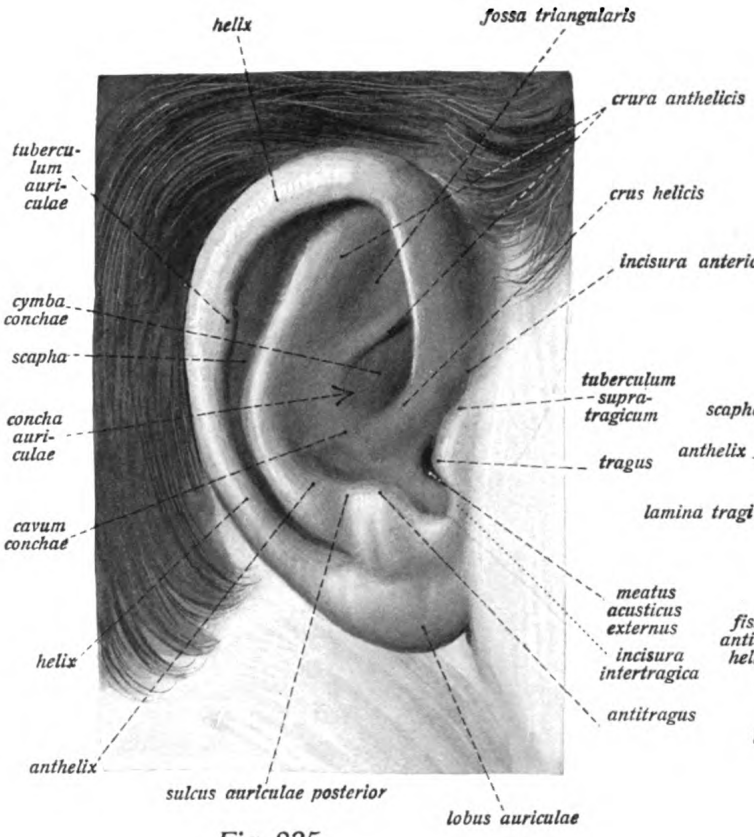

Fig. 835.

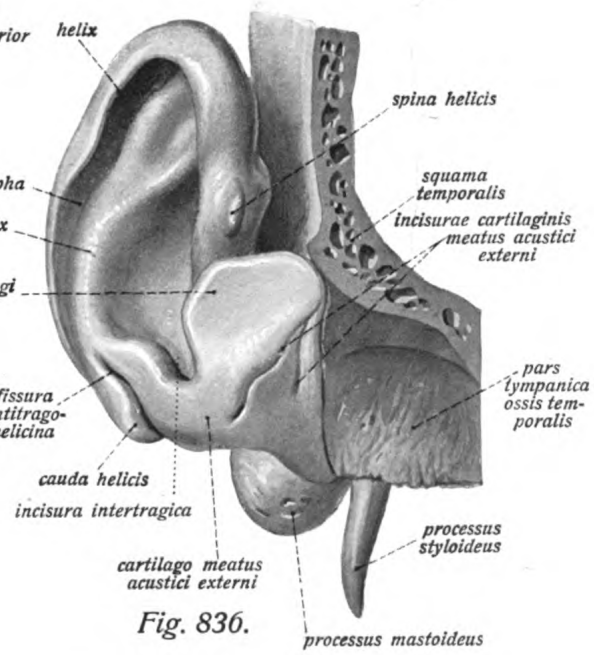

Fig. 836.

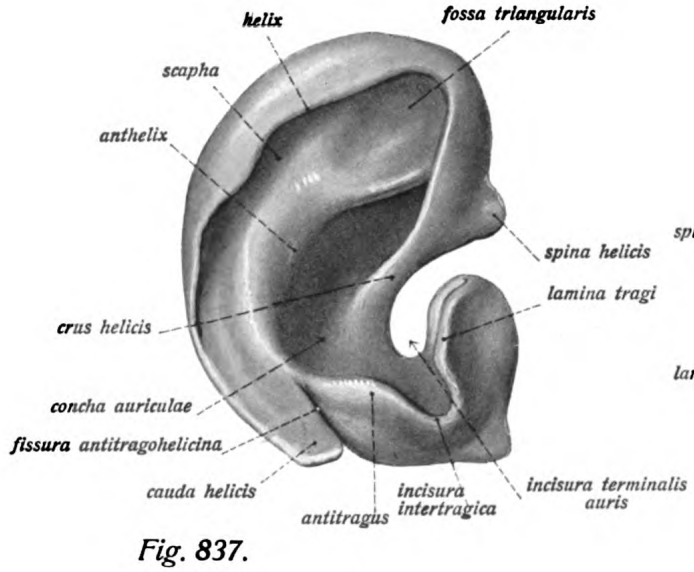

Fig. 837.

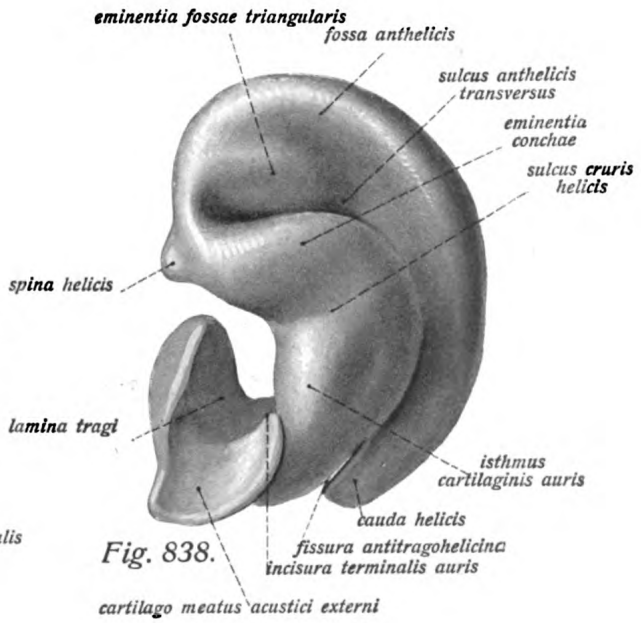

Fig. 838.

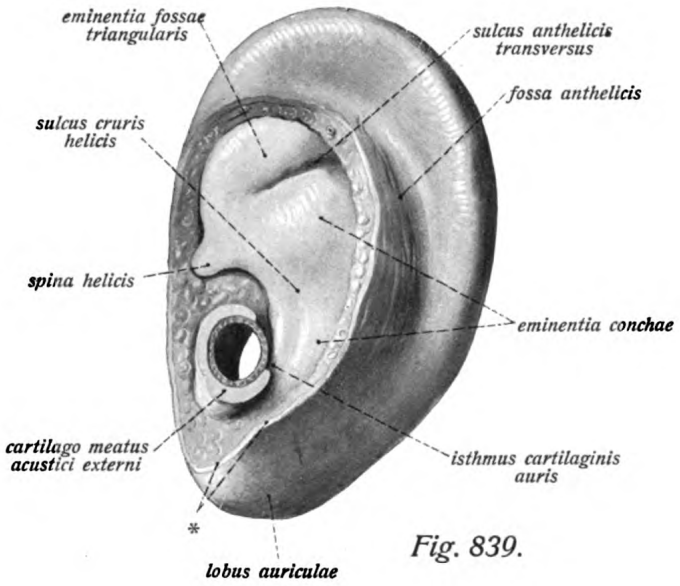

Fig. 839.

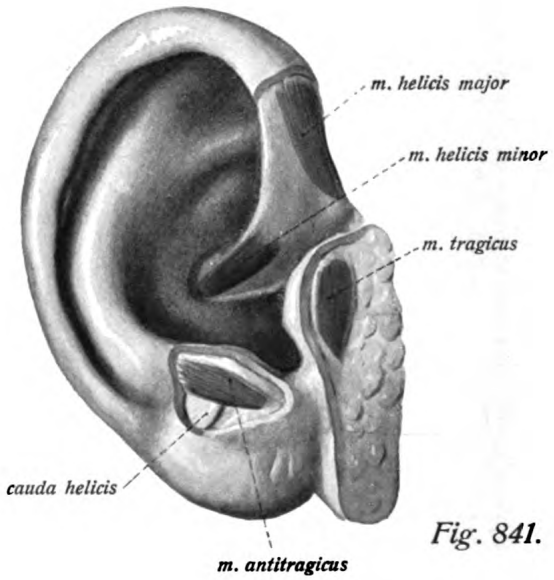

Fig. 841.

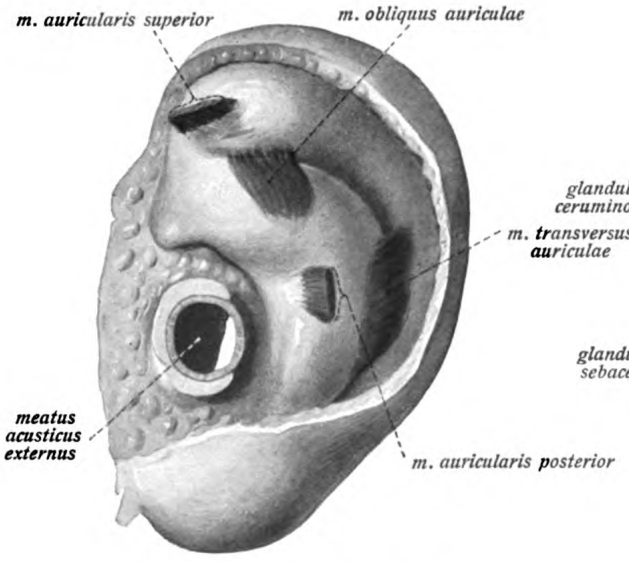

Fig. 840.

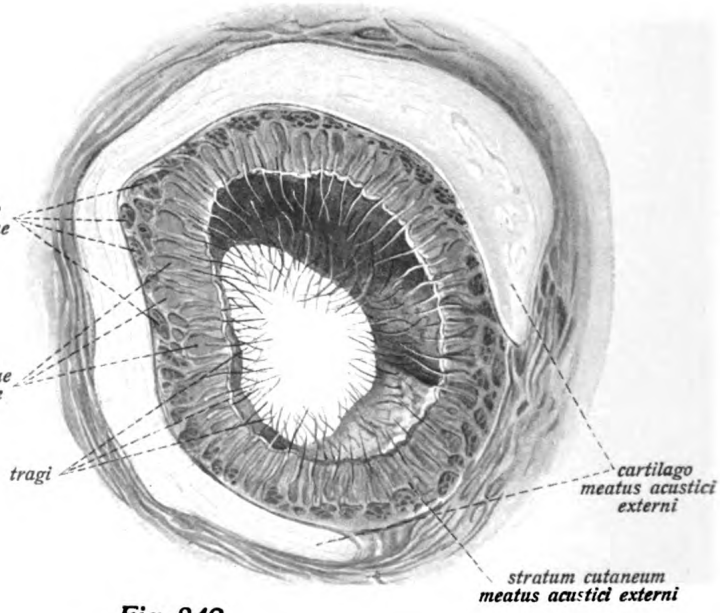

Fig. 842.

Gehörorgan. Aeusseres Ohr. (Forts.)

Fig. 839. Das rechte äussere Ohr vom Kopfe abgetrennt, von der medialen Fläche gesehen. ($^1/_1$) * = Schnittrand der äusseren Haut.

Fig. 840. Die Muskeln der medialen Fläche der Ohrmuschel. ($^1/_1$)

Fig. 841. Die Muskeln der lateralen Fläche der Ohrmuschel. ($^1/_1$)

Fig. 842. Querschnitt des äusseren Gehörgangs, knorpliger Teil. ($^8/_1$)

Der Knorpel des äusseren Gehörgangs, *cartilago meatus acustici externi*, beginnt an seinem lateralen Ende als lamina tragi und stellt ein rinnenförmiges, durch (meist zwei) vertikale Einschnitte, *incisurae cartilaginis meatus acustici externi* (Santorini), unterbrochenes Halbrohr dar, dessen nicht knorpliger Wandabschnitt (hinterer oberer Umfang) ebenso wie die Inzisuren von Bindegewebe ausgefüllt wird.

Die äussere Haut des Ohres überzieht den Ohrknorpel so, dass fast alle Erhabenheiten dieses deutlich hervortreten. Es beruht das darauf, dass die Haut des äussern Ohres fast fettfrei ist und sich daher den Wölbungen des Knorpels genau anpasst. Abweichungen in diesem Verhalten finden sich nur an folgenden Stellen: Erstlich am Ohrläppchen, *auricula*. Dieses enthält gar keinen Knorpel, sondern ist eine durch Fettansammlung ausgefüllte Hautduplikatur. Zweitens sind die fissura antitragohelicina und der zwischen crus helicis und lamina tragica gelegene Abschnitt der incisura terminalis auris von der äussern Haut überbrückt. An Stelle der incisura terminalis findet sich eine einfache Rinne, *incisura anterior auris*, längs derer die Haut der Ohrmuschel in die Wangenhaut übergeht. An Stelle der fissura antitragohelicina bildet sich eine flache Furche, *sulcus posterior auriculae*. Während die laterale Seite des Ohrknorpels von der äussern Haut vollkommen überzogen ist, bedeckt die Bekleidung seitens der cutis an der medialen Fläche nur den obern und hintern Teil des Knorpels, da das Ohr breit an der Schläfenhaut angewachsen ist.

Ausser den drei Abteilungen des m. auricularis, welche zur Bewegung der Ohrmuschel dienen, finden sich einige sehr kleine **Muskeln** an der Ohrmuschel selbst. Der *m. helicis major* ist ein länglicher platter Muskel, der von der spina helicis zur Umbiegungsstelle des vordern Schenkels des helix in den obern Rand läuft. Der *m. helicis minor* liegt auf dem crus helicis, ist kürzer als der vorige und verläuft schräg von oben und vorn nach unten und hinten. Der *m. tragicus* ist breit-rechteckig, entspringt an der lamina tragi und zieht von dort nach aufwärts. Der *m. antitragicus* liegt im antitragus hinter der incisura anthelicis und verbindet antitragus und anthelix. Der *m. transversus auriculae* besteht aus kurzen, häufig durch Zwischenräume getrennten Faserbündeln und liegt an der hinteren Fläche der Ohrmuschel, wo er die eminentiae conchae und scaphae verbindet. Der *m. obliquus auriculae* ist ein kleines schwaches Bündel, das die eminentia fossae triangularis und eminentia conchae verbindet.

Die äussere Haut, *integumentum commune.* Brustdrüse, *mamma.*

Fig. 843. Rechte Brust einer Schwangeren von vorn. (1/2)

Fig. 844. Die rechte Brustdrüse einer Schwangeren freigelegt, von vorn gesehen. (1/2) Die äussere Haut ist bis auf die papilla mammae entfernt.

Die äussere Haut, *integumentum commune (cutis).*

Man kann am integumentum commune die eigentliche äussere Haut und ihre Anhangsgebilde unterscheiden. Die erstere besitzt drei Schichten, welche von aussen nach innen so folgen, dass die erste Schicht die Oberhaut oder *epidermis* darstellt, die mittlere Schicht die Lederhaut oder *corium* genannt wird, die tiefste Schicht dagegen vom Unterhaut-(Binde-)Gewebe, *tela subcutanea,* gebildet wird.

Die Oberhaut oder *epidermis,* der epitheliale Abschnitt der äusseren Haut, ist der Ausgangspunkt aller ihrer drüsigen Anhangsgebilde. Sie hat an den verschiedenen Körperstellen sehr verschiedene Dicke, am dicksten ist sie im Bereiche der Hand und Fusssohle, sehr dünn an den Augenlidern, der Vorhaut, dem Hodensack u. a. Ebenso wie die Lederhaut in die Schleimhäute an den Körperöffnungen übergeht, so die epidermis in das Epithel dieser.

Die Lederhaut, *corium,* bildet an ihrer äusseren d. h. der Oberhaut zugekehrten Fläche Furchen, *sulci cutis,* die bald seicht bald tiefer sind. An manchen Stellen des Körpers wie Handteller und Fusssohle, wo sie besonders deutlich und regelmässig angeordnet sind, werden sie durch Leistchen, *cristae cutis,* getrennt. Furchen und Leisten bilden hier eigentümliche regelmässige Figuren, welche bei jedem Individuum von wechselnder Form und Anordnung sind. Auch die Dicke der von einer filzartigen Durchflechtung von Bindegewebsbündeln gebildeten Lederhaut wechselt an den verschiedenen Körperstellen sehr, meist im Einklang mit der Dicke der Oberhaut. Die zahlreichen elastischen Fasern des corium geben der äusseren Haut einen hohen Grad von Elastizität. Auch glatte Muskulatur findet sich in der äusseren Haut, stellenweise wie in der tunica dartos des Hodensackes und im Warzenhof der Milchdrüse (s. u.) in zusammenhängender Schicht.

Das Unterhaut-(Binde-)Gewebe, *tela subcutanea,* geht ohne scharfe Grenze aus dem corium hervor, indem letzteres in Gestalt stärkerer Bindegewebszüge, *retinacula cutis,* in sie hineinragt. Der Abschluss der tela subcutanea gegen das daruntergelegene Gewebe erfolgt durch die sehr dünne *fascia superficialis (generalis).* An den meisten Stellen des Körpers besteht die tela subcutanea aus Fettgewebe, *panniculus adiposus.* Nur vereinzelte Stellen der äussern Haut sind fettfrei (Augenlider, Hodensack, praeputium, Ohrmuschel u. a.).

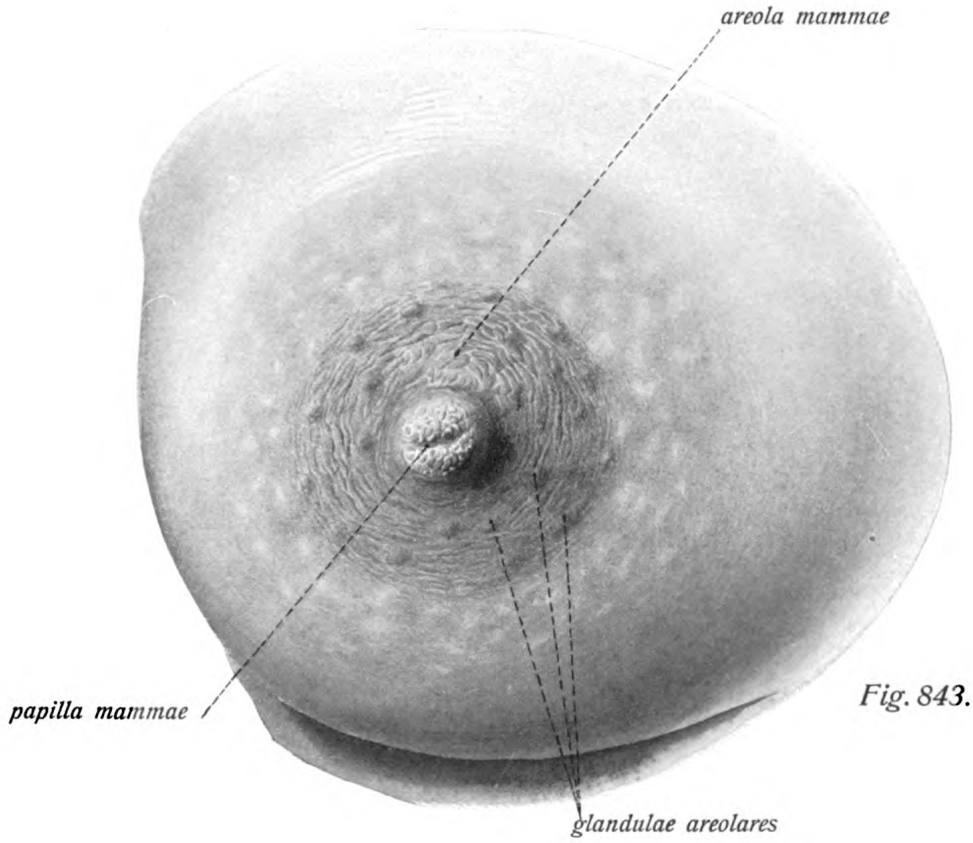

Fig. 843.

Fig. 844.

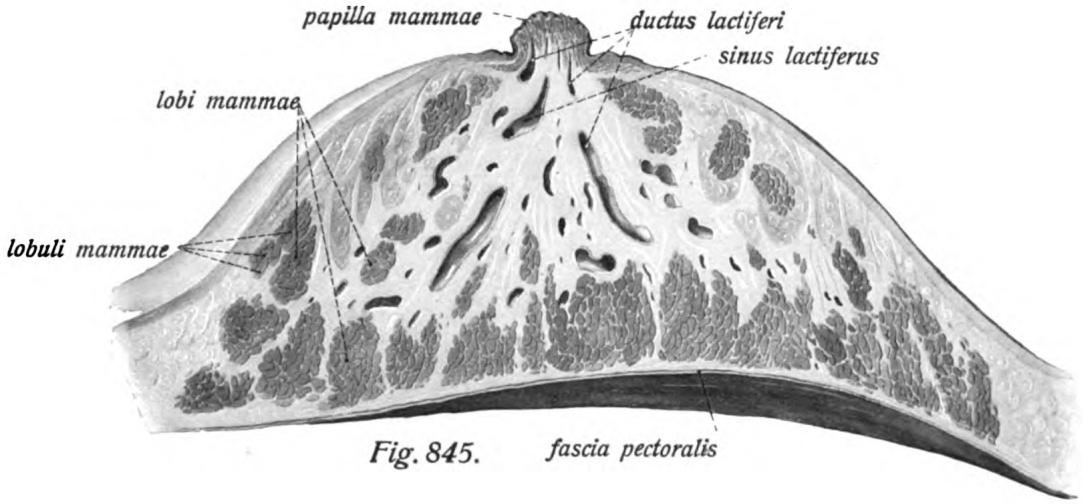

Fig. 845.

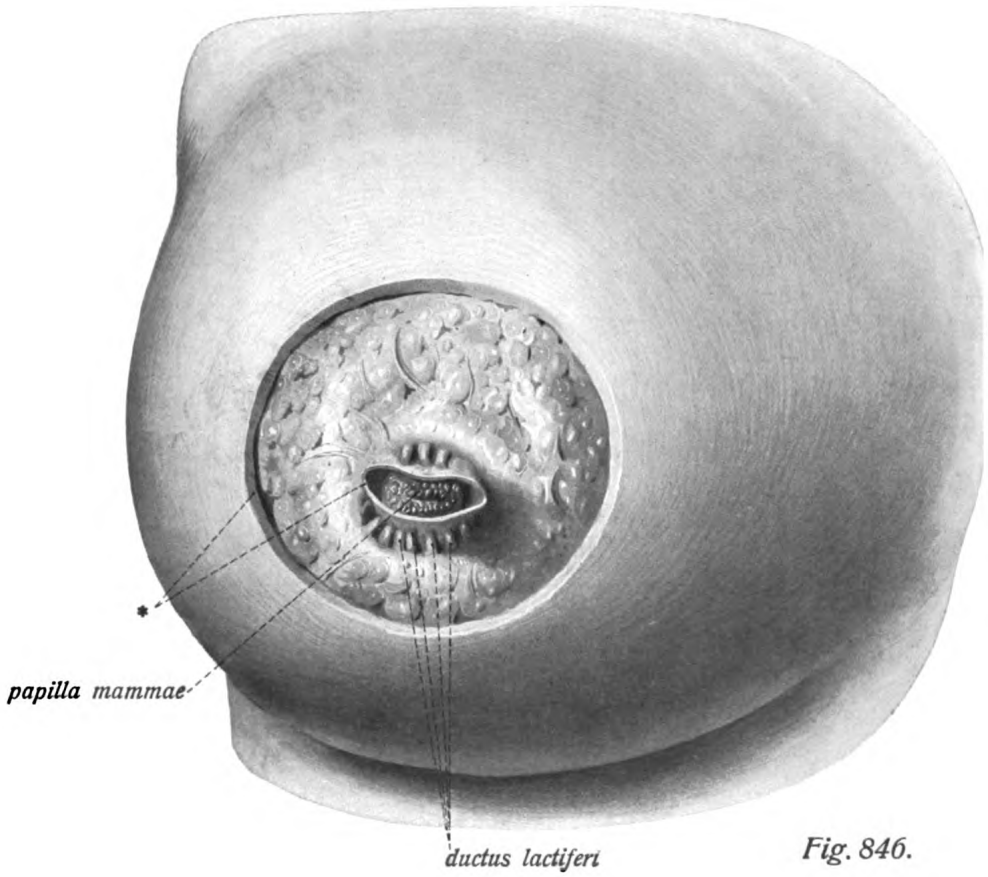

Fig. 846.

Fig. 845. Rechte Brustdrüse einer Schwangeren durch einen sagittalen Schnitt halbiert. ($^1/_3$)

Fig. 846. Rechte Brustdrüse einer Schwangeren. ($^1/_3$) **Es ist rings um die Brustwarze ein ringförmiges Hautstück herausgeschnitten. (* = Schnittränder). Die der papilla mammae benachbarte Haut ist gegen diese umgeschlagen, um die ductus lactiferi zu zeigen.**

Die Anhangsgebilde der äusseren Haut.
Die Hautdrüsen, *glandulae cutis.*
Die Brustdrüse, *mamma.*

Zu den Drüsen der Haut gehören auch die beiden Brustdrüsen, *mammae*, eigentümlich umgewandelte Schweissdrüsen, welche im ausgebildeten und funktionierenden Zustand die Milch absondern. Sie liegen paarig in der Brusthaut und zwar hauptsächlich im Fettgewebe, das sie innig umgibt. Drüsenkörper, *corpus mammae*, und Unterhautfettgewebe bilden zusammen die individuell sehr verschiedene Vorwölbung der Brust, *mamma*. Der Drüsenkörper jeder Brustdrüse hat eine abgeplattet halbkuglige Gestalt und besteht aus 15—24 unregelmässig gestalteten, durch Fettgewebe mehr oder weniger tief getrennten Lappen, *lobi mammae*. Jeder Lappen besteht wieder aus kleinen Läppchen, *lobuli mammae*. Jeder Lappen bildet einen besonderen Ausführungsgang, *ductus lactiferus*, der auf der Brustwarze ausmündet.

Die Brustwarze, *papilla mammae*, liegt in der Mitte eines kreisrunden dunkel pigmentierten Feldes der äussern Haut, des Warzenhofes, *areola mammae*. Dieser ist durch Mangel an Fett und durch grössere, in seiner Peripherie gelegene Talgdrüsen, *glandulae areolares* (Montgomerii) ausgezeichnet. Letztere bedingen kleine warzenförmige Erhebungen. Die Brustwarze ist kegelförmig, von individuell sehr wechselnder Länge und Grösse, von einer zarten, stark gerunzelten Haut überzogen und an glatten Muskelfasern reich. Auf ihrer Spitze münden die Ausführungsgänge der lobi mammae, *ductus lactiferi*, in Gestalt feiner Oeffnungen aus. Kurz vor der Ausmündung zeigt jeder Gang eine spindelförmige Erweiterung, *sinus lactiferus*.

Die Brustdrüse liegt in der Höhe der dritten bis sechsten oder siebenten Rippe in der regio mammalis. Die Höhe der Brustwarze wechselt sehr; gewöhnlich entspricht sie dem vierten Interkostalraum. Der Drüsenkörper zeigt nach den Seiten zu eine nur unscharfe Begrenzung und reicht mit seinen Ausläufern oft bis gegen die Achselhöhle hin. Er wird vom Pectoralis major durch dessen Fascie getrennt.

Beim männlichen Geschlecht ist die eigentliche Brustdrüse rudimentär; nur die Brustwarze ist ausgebildet.

Die Nägel, *ungues.*

Fig. 847. Furchen und Leisten der Volarfläche der Fingerspitze. ($^2/_1$)

Fig. 848. Abdrücke der Furchen und Leisten zweier Finger. ($^1/_1$)

Fig. 849. Nagelplatte aus dem Nagelbett entfernt, von der dorsalen Fläche gesehen. ($^1/_1$)

Fig. 850. Fingernagel in seiner natürlichen Lagerung von dorsal. ($^1/_1$)

Fig. 851. Fingernagel von dorsal. ($^1/_1$) **Der Nagel ist durch einen Längsschnitt halbiert, linkerseits das Nagelbrett freigelegt.**

Fig. 852. Nagelbett des Nagels der grossen Zehe, nach Entfernung der Nagelplatte. ($^2/_1$)

Fig. 853. Nagelplatte des Nagels der grossen Zehe im Zusammenhang mit dem Nagelwall abpräpariert. ($^2/_1$)

Die Nägel sind verhornte, dünne, durchscheinende Platten, welche an den dorsalen Flächen der Endphalangen der Finger und Zehen befestigt sind. Ihre Zahl beträgt daher 20. Sie sind in der Richtung quer zur Achse der Phalanx stark gebogen und zwar nach der dorsalen Seite konvex. Der grösste Teil des Nagels liegt frei; er wird als Nagelkörper, *corpus unguis*, bezeichnet. Der feine vordere, über das distale Ende der phalanx hinausragende Rand heisst *margo liber*. Der hintere dünnere Teil des Nagels, *radix unguis*, liegt in einer Falte der äusseren Haut, dem Nagelfalz (s. u.); er endet mit einem scharfen, meist konvexen Rande, *margo occultus*, während die grösstenteils ebenfalls in Hautfalten der cutis steckenden Seitenränder als *margines laterales* bezeichnet werden. An der Uebergangsstelle der Nagelwurzel in den Nagelkörper findet sich eine weissliche, halbmondförmige Stelle, *lunula unguis*. Sie stellt den über den Nagelwall hervortretenden Teil der Bildungsstätte des Nagels dar. Die konvexe Oberfläche des Nagels ist glatt, die konkave Unterfläche dagegen fein gerieft. Der verhornte Nagel geht hier ohne Grenze in die unverhornte Keimschicht der epidermis über.

Der Nagel ruht mit seiner konkaven Unterfläche auf dem Nagelbett, *matrix unguis*, auf. Das Nagelbett wird von einem drüsenfreien Teile der Haut gebildet, welche an der dorsalen Fläche der tuberositas unguicularis der Endphalanx durch stärkere Bindegewebszüge befestigt ist. Sie zeigt auf ihrer freien, gegen die Unterfläche der Nagelplatte gekehrten Fläche Längsleisten, *cristae matricis unguis*. Die Furche der Haut, in welcher die Nagelwurzel und der hintere Teil des Seitenrandes des Nagels steckt, heisst Nagelfalz, *sulcus matricis unguis*, die Cutisfalte, welche die Teile des Nagels teilweise zudeckt, Nagelwall, *vallum unguis*. Die grösste Länge des Nagelkörpers ist auf dem Nagelbett fest angewachsen, nur der vordere Teil des Nagels ist auf beiden Flächen frei.

Fig. 847.

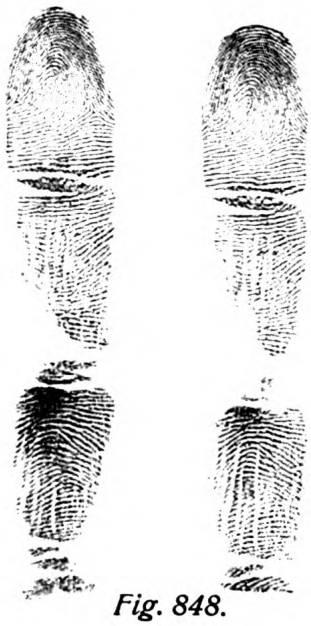

Fig. 848.



Fig. 849.

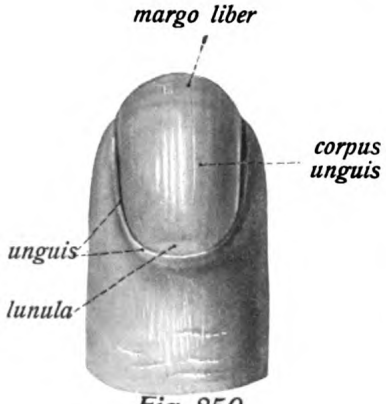

Fig. 850.

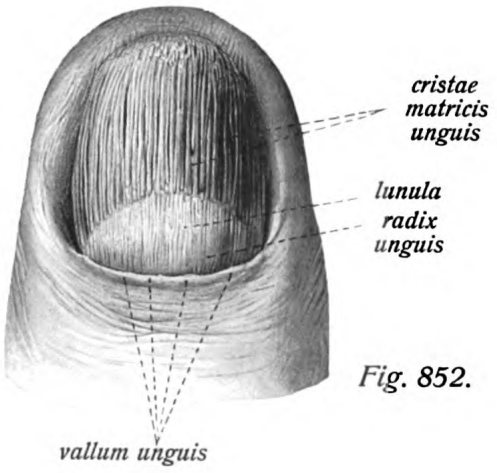

Fig. 852.

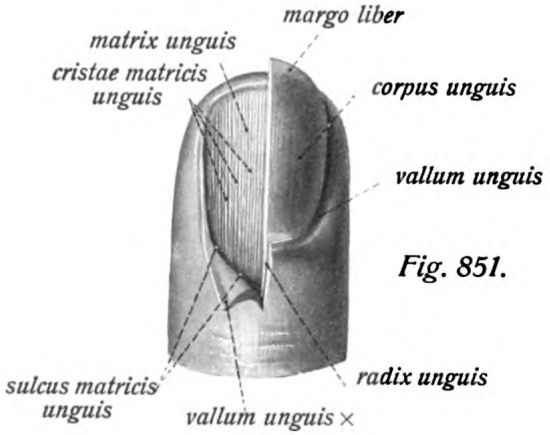

Fig. 851.

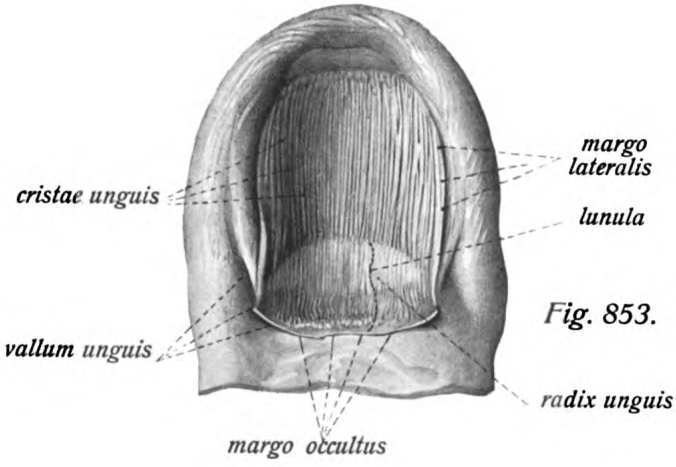

Fig. 853.

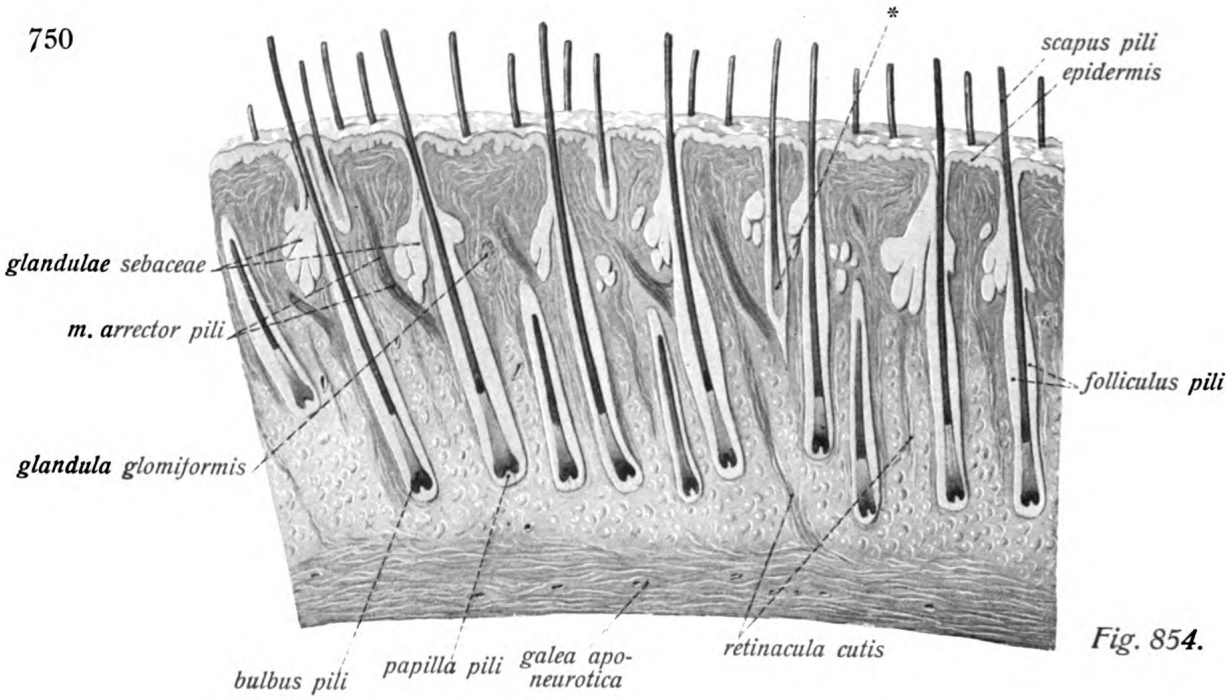

Fig. 854.

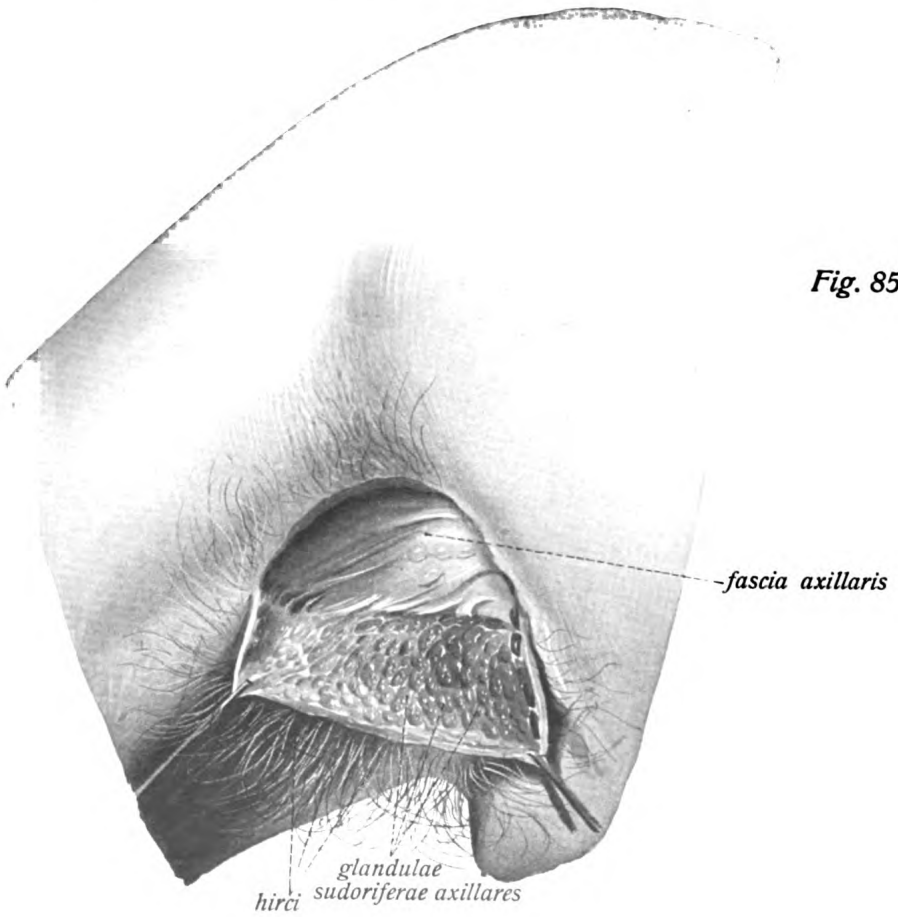

Fig. 855.

Aeussere Haut, *integumentum commune.* (Forts.)

Fig. 854. Senkrechter Durchschnitt der Kopfhaut. ($^{12}/_{1}$) * = Kolbenhaar.

Fig. 855. Schweissdrüsen der Achselhöhle. ($^{1}/_{1}$)

Die Haare, *pili.*

Die Haare sind feine, aber lange, fadenförmige verhornte Bildungen der Haut, welche mit dem, als Haarschaft, *scapus pili,* bezeichneten Abschnitt aus der Hautoberfläche frei hervorragen, während die *radix pili,* Haarwurzel, in der Haut selbst steckt, vom Haarbalg, *folliculus pili,* umgeben. Am Grunde des Haarbalges, *fundus folliculi pili,* sitzt das Haar auf der *papilla pili* fest.

Die äussere Haut trägt zwei Modifikationen von Haaren, die Wollhaare, *lanugo,* und die stärkeren Körperhaare. Erstere erscheinen teils in Gestalt sehr feiner Härchen, teils in Gestalt etwas gröberer Haare von aber stets nur geringer Länge, welche sich an fast allen Stellen der Haut finden. Gänzlich unbehaart sind nur die Haut der vola manus und planta pedis, sowie die Volar- (Plantar-) Seite der Finger und Zehen, ferner auch die dorsale Fläche der Endphalangen der Finger und Zehen, die glans penis, die innere Fläche des praeputium und der labia maiora, die labia minora, das Lippenrot.

Die stärkeren Körperhaare zeichnen sich durch stärkere Dicke vor den Wollhaaren, durch dichtere Stellung und häufig auch durch erhebliche Länge aus. Es sind die Augenbrauen, *supercilia,* die Wimpern, *cilia,* die Haare der Nasenlöcher, *vibrissae,* die Haare des knorpligen Gehörgangs, *tragi;* länger sind die Kopfhaare, *capilli,* Barthaare, *barba,* Schamhaare, *pubes,* Haare der Achselhöhle, *hirci.* Die Haare stehen häufig in Gruppen beisammen wie in der Kopfhaut. Als Haarströme, *flumina pilorum,* bezeichnet man die am embryonalen Körper besonders deutliche Anordnung der Haare in gebogenen Linien, die gelegentlich wie am Scheitel zu Wirbeln werden, *vortices pilorum.*

Die kleineren Drüsen der Haut.

Die Knäueldrüsen, *glandulae glomiformes,* finden sich fast an allen Stellen der äusseren Haut und zwar in Gestalt der Schweissdrüsen, *glandulae sudoriferae.* Besondere Grösse erreichen die Schweissdrüsen der Achselhöhle, ferner die mit besonderen Namen bezeichneten Knäueldrüsen des Augenlides, *glandulae ciliares* (Molli), die *glandulae circumanales* und die *glandulae ceruminosae* des äusseren Gehörgangs.

Die Talgdrüsen, *glandulae sebaceae,* oder Haarbalgdrüsen genannt, weil sie fast stets in Verbindung mit den Körperhaaren sich finden, liegen nur im Bereiche des corium und erzeugen den Hauttalg, *sebum cutaneum.* Völlig fehlen die Talgdrüsen an den unbehaarten Stellen des Handtellers und der Fusssohle.

Anhang: Lymphgefässsystem.

Fig. 856. Die Lymphknoten der rechten Hals- und Kopfseite eines Kindes. (2/3) Aus dem Sternocleidomastoideus, Omohyoideus, Pectoralis major und minor sind Teile herausgeschnitten, um die tieferen Drüsen zu zeigen. Das Platysma ist entfernt.

Die Lymphdrüsen und -Geflechte des Halses und Kopfes.

1. *lymphoglandulae auriculares posteriores,* sehr kleine Lymphdrüsen auf der Ansatzsehne des Sternocleidomastoideus hinter dem Ohre.

2. *lymphoglandulae occipitales,* unbeständig, auf der Ansatzsehne des Trapezius.

3. *lymphoglandulae auriculares anteriores,* klein (3—4). Sie liegen oberflächlich vor dem Ohre auf der glandula parotis, nehmen Lymphgefässe der Schläfengegend auf und leiten die Lymphe zu den lymphoglandulae cervicales superficiales.

4. *lymphoglandulae parotideae,* kleine Drüsen in der Substanz der glandula parotis selbst.

5. *lymphoglandulae faciales profundae,* liegen auf dem Buccinator und an der Seitenwand des pharynx, nehmen Lymphgefässe aus der Tiefe des Gesichts auf.

6. *lymphoglandulae submaxillares,* sind 8 oder mehr z. T. ziemlich grosse Düsen in dem Dreieck zwischen basis mandibulae und Digastricus; einzelne als *lymphoglandulae submentales* bezeichnete liegen unter dem Mylohyoideus. Sie nehmen die Lymphe aus dem vorderen Teil des Gesichts und der Kinngegend auf und leiten in die lymphoglandulae cervicales superficiales und profundae ab.

7. *lymphoglandulae cervicales superficiales* liegen an der Seitenfläche des Halses z. T. vom Platysma bedeckt an der lateralen Fläche des Sternocleidomastoideus und in der Gegend des hinteren Randes des Muskels und am unteren Rande der Ohrspeicheldrüse.

8. *lymphoglandulae cervicales profundae superiores,* 10—15, z. T. von erheblicher Grösse liegen in der fossa carotica, in der Umgebung der vena jugularis interna und an der Teilungsstelle der arteria carotis communis. Sie nehmen Lymphgefässe aus der Schädelhöhle, vasa efferentia der lymphoglandulae faciales profundae, parotideae, submaxillares, ferner auch Lymphgefässe vom pharynx, von der Paukenhöhle, der tuba auditiva etc. auf. Ihre vasa efferentia gehen in die nach unten zu sich unmittelbar anschliessenden folgenden über.

9. *lymphoglandulae cervicales profundae inferiores,* liegen längs des unteren Abschnittes der vena jugularis interna und in der fossa supraclavicularis. Da sie die vasa efferentia der superiores aufnehmen, ferner selbständige Lymphgefässe vom unteren Teil der Schilddrüse, vom unteren Abschnitt des Kehlkopfes, von Luft- und Speiseröhre, leiten sie alle Lymphe des Kopfes und Halses ab und bilden mit den übrigen Halsdrüsen den *plexus jugularis,* der im truncus jugularis endet.

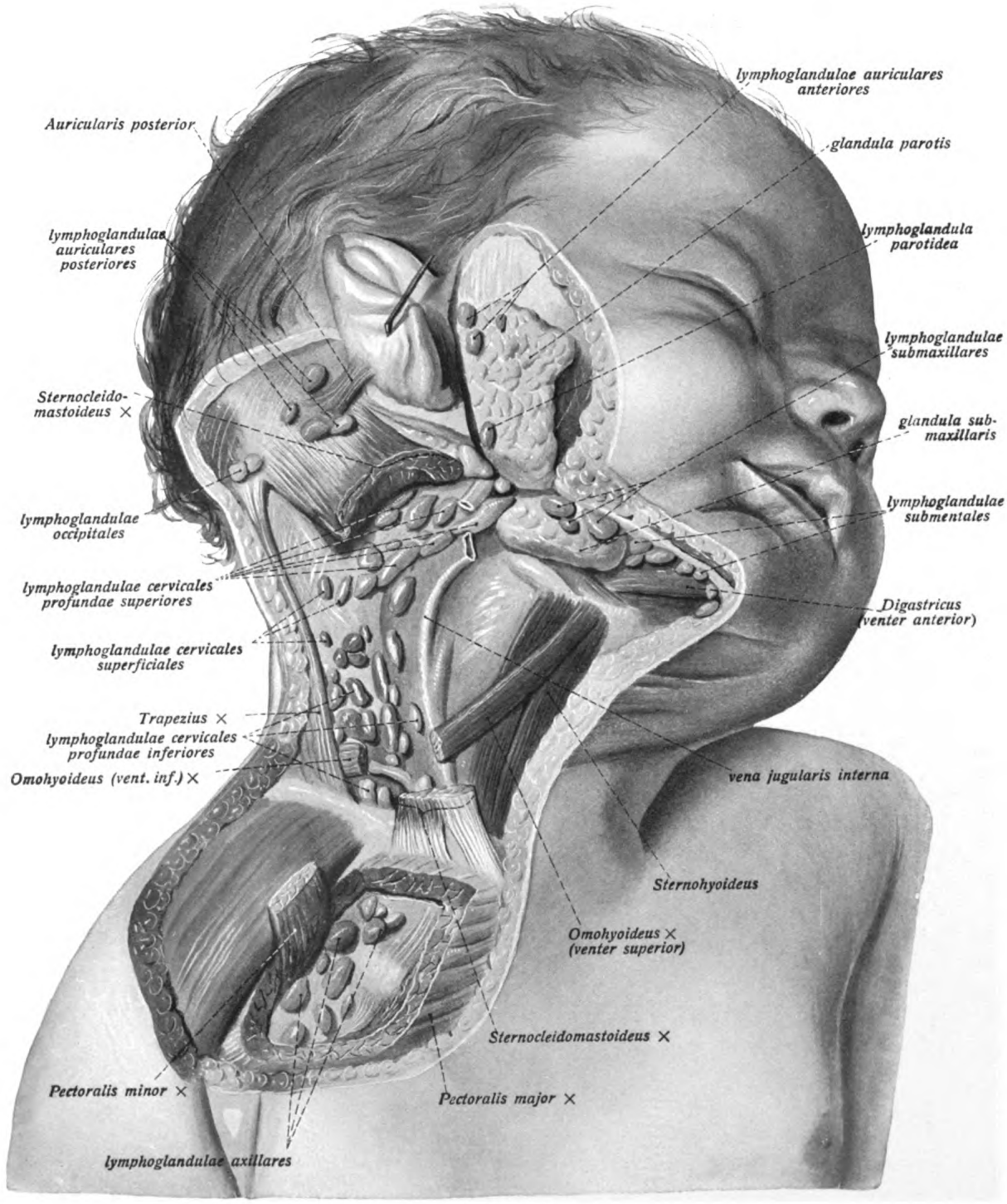
lymphoglandulae auriculares anteriores
Auricularis posterior
glandula parotis
lymphoglandulae auriculares posteriores
lymphoglandula parotidea
lymphoglandulae submaxillares
Sternocleido-mastoideus ×
glandula sub-maxillaris
lymphoglandulae submentales
lymphoglandulae occipitales
lymphoglandulae cervicales profundae superiores
Digastricus (venter anterior)
lymphoglandulae cervicales superficiales
Trapezius ×
lymphoglandulae cervicales profundae inferiores
Omohyoideus (vent. inf.) ×
vena jugularis interna
Sternohyoideus
Omohyoideus × (venter superior)
Sternocleidomastoideus ×
Pectoralis minor ×
Pectoralis major ×
lymphoglandulae axillares

Fig. 856.

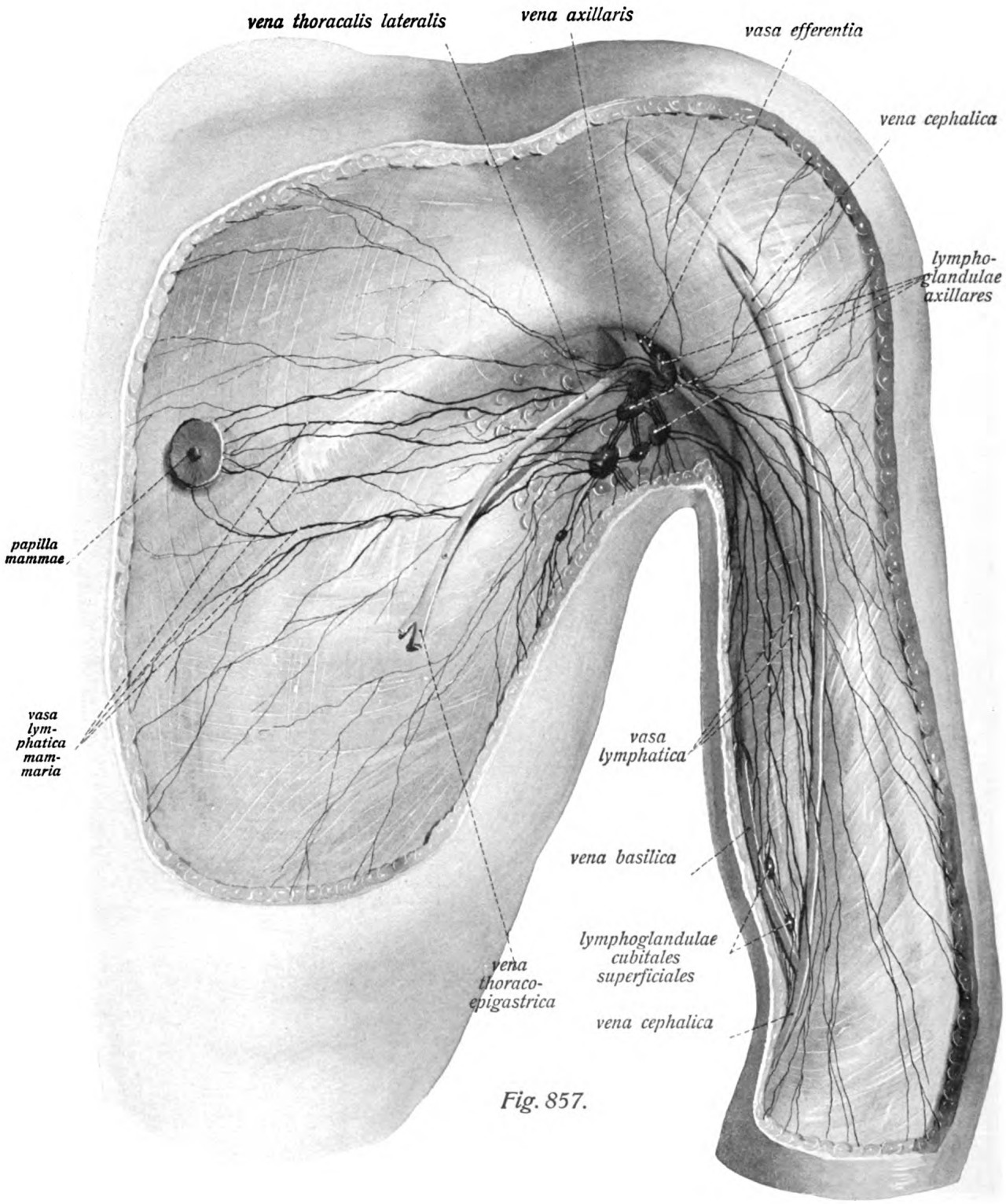
vena thoracalis lateralis
vena axillaris
vasa efferentia
vena cephalica
lympho-
glandulae
axillares
papilla
mammae
vasa
lym-
phatica
mam-
maria
vasa
lymphatica
vena basilica
lymphoglandulae
cubitales
superficiales
vena
thoraco-
epigastrica
vena cephalica

Fig. 857.

Lymphgefässsystem. (Forts.)

Fig. 857. Die oberflächlichen Lymphgefässe und Lymphknoten des Armes, der Brustwand und Achselhöhle. (1/2) Die Lymphgefässe sind mit schwarzer Tusche injiziert.

Die Lymphdrüsen und -Geflechte der oberen Extremität.

1. *lymphoglandulae cubitales superficiales,* 1—2 kleine Drüsen, neben der vena basilica in der Gegend der fossa cubitalis.

2. *lymphoglandulae cubitales profundae,* in der Tiefe der fossa cubitalis neben der arteria und den venae brachiales.

3. *lymphoglandulae axillares,* zahlreiche z.T. mässig grosse Lymphknoten, welche der Mehrzahl nach im Fettgewebe der Achselhöhle in der Umgebung der vena und arteria axillaris teils mehr oberflächlich, teils in grösserer Tiefe gelegen sind. Sie nehmen die gesamten Lymphgefässe der oberen Extremität einschliesslich der Schultergegend, des unteren Teils des Nackens, des Rückens, der äusseren Brustwand einschliesslich der Brustdrüse, des oberen Teils der vordern und seitlichen Bauchwand auf, bilden den *plexus axillaris,* der mittels des truncus subclavius linkerseits in den ductus thoracicus, rechterseits in den truncus lymphaticus dexter übergeht.

Die grossen Lymphgefässstämme.

1. Der *ductus thoracicus* entsteht in der Höhe des 2. Lendenwirbels aus der Vereinigung der beiden trunci lumbales und des truncus intestinalis in Gestalt einer länglichen Erweiterung des Stammes, *cisterna chyli.* Er läuft dann als ein dünnwandiger plexusartiger Stamm hinter und rechts von der aorta durch den hiatus aorticus über die Vorderfläche der Brustwirbelkörper zwischen aorta thoracalis und vena azygos gradlinig in die Höhe bis zum 4. Brustwirbel, von hier aus wendet er sich hinter dem oesophagus nach links, tritt durch die apertura thoracis superior, um sich in den linken angulus venosus sinister oder in eine der beiden Bildungsvenen dieses zu ergiessen. Seine Wurzeln sind:

1. *trunci lumbales, dexter et sinister,* leiten in Gestalt zweier plexusartiger Stränge die Lymphe der unteren Extremität und des Beckens ab.

2. *truncus intestinalis,* der unpaare Lymphgefässstamm, welcher die Lymphe der Baucheingeweide namentlich des Darmkanals ableitet.

Ferner nimmt der ductus thoracicus Lymphgefässe der Thoraxwand auf, am Halse die Lymphstämme der linken oberen Extremität und der linken Hals- und Kopfseite, *truncus jugularis sinister* und *truncus subclavius sinister.* Ausserdem fliesst noch die Lymphe der linken Brusteingeweide und der linken Brustwand in Gestalt mehrerer Stämme in den ductus thoracicus.

2. Der *ductus lymphaticus dexter,* welcher in den angulus venosus dexter oder in die vena anonyma dextra einmündet, hat folgende Wurzeln:

1. *truncus jugularis dexter,* er leitet, von den lymphoglandulae cervicales profundae kommend, die Lymphe der rechten Hals- und Kopfseite ab.

2. *truncus subclavius,* kommt von den lymphoglandulae axillares und enthält die Lymphe der rechten oberen Extremität.

3. *truncus bronchomediastinalis dexter,* setzt sich aus vasa efferentia der glandulae bronchiales und mediastinales zusammen und führt die Lymphe der rechten Brustwand, der rechten Lunge, des Herzens etc.

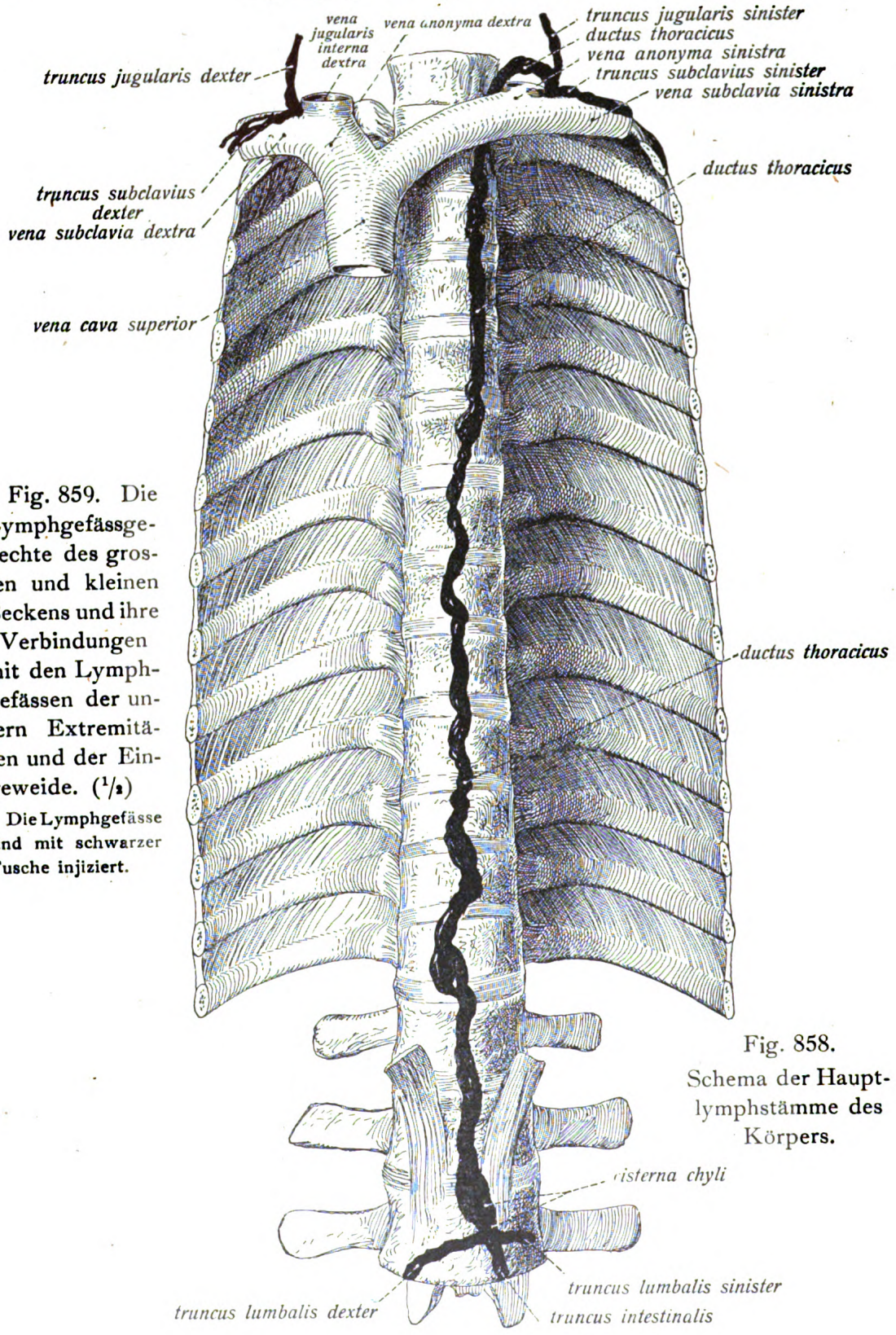

Fig. 859. Die Lymphgefässgeflechte des grossen und kleinen Beckens und ihre Verbindungen mit den Lymphgefässen der untern Extremitäten und der Eingeweide. (1/2)

Die Lymphgefässe sind mit schwarzer Tusche injiziert.

Fig. 858. Schema der Hauptlymphstämme des Körpers.

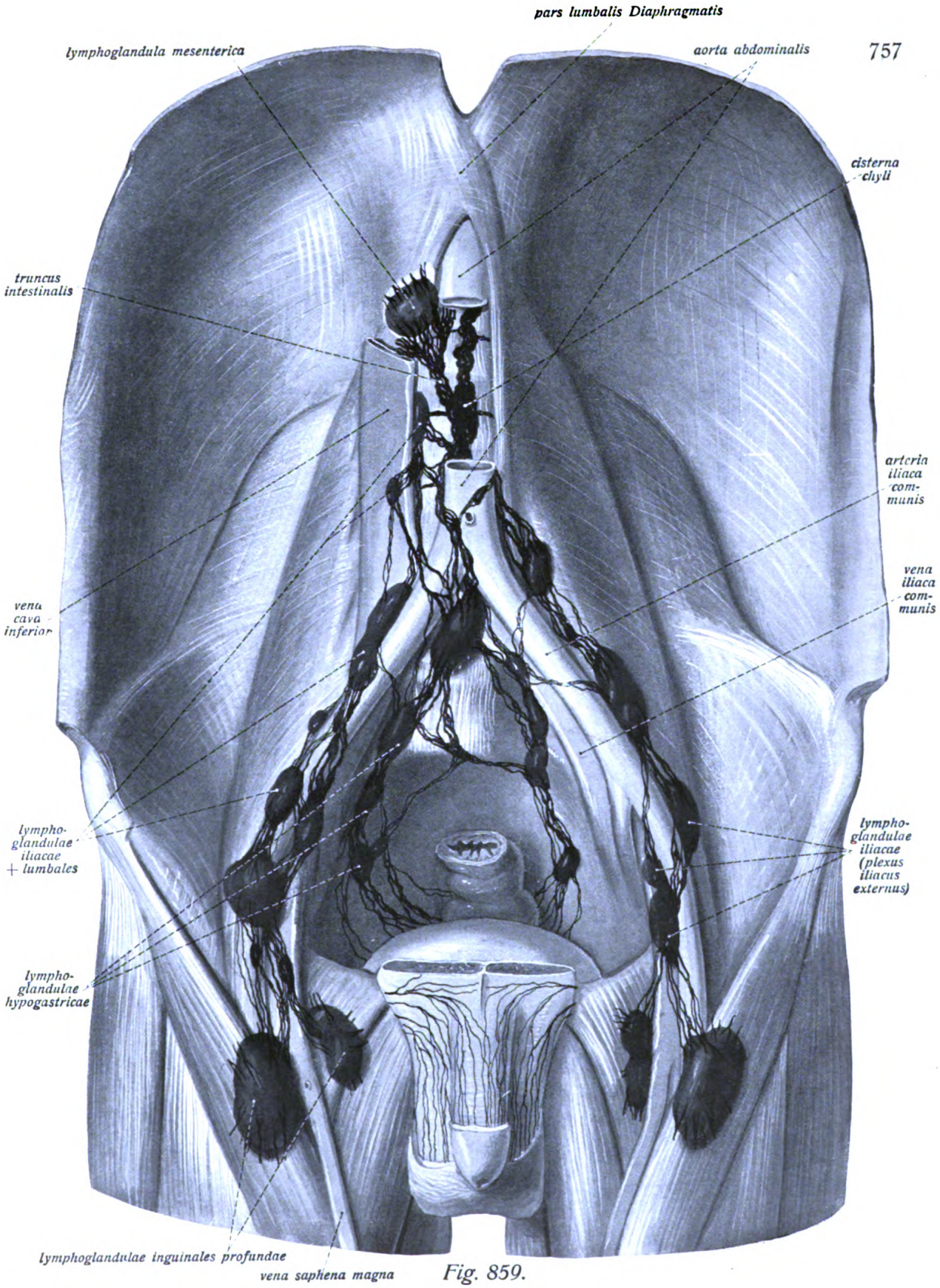
pars lumbalis Diaphragmatis
lymphoglandula mesenterica
aorta abdominalis
cisterna chyli
truncus intestinalis
arteria iliaca communis
vena iliaca communis
vena cava inferior
lympho-glandulae iliacae + lumbales
lympho-glandulae iliacae (plexus iliacus externus)
lympho-glandulae hypogastricae
lymphoglandulae inguinales profundae
vena saphena magna

Fig. 859.

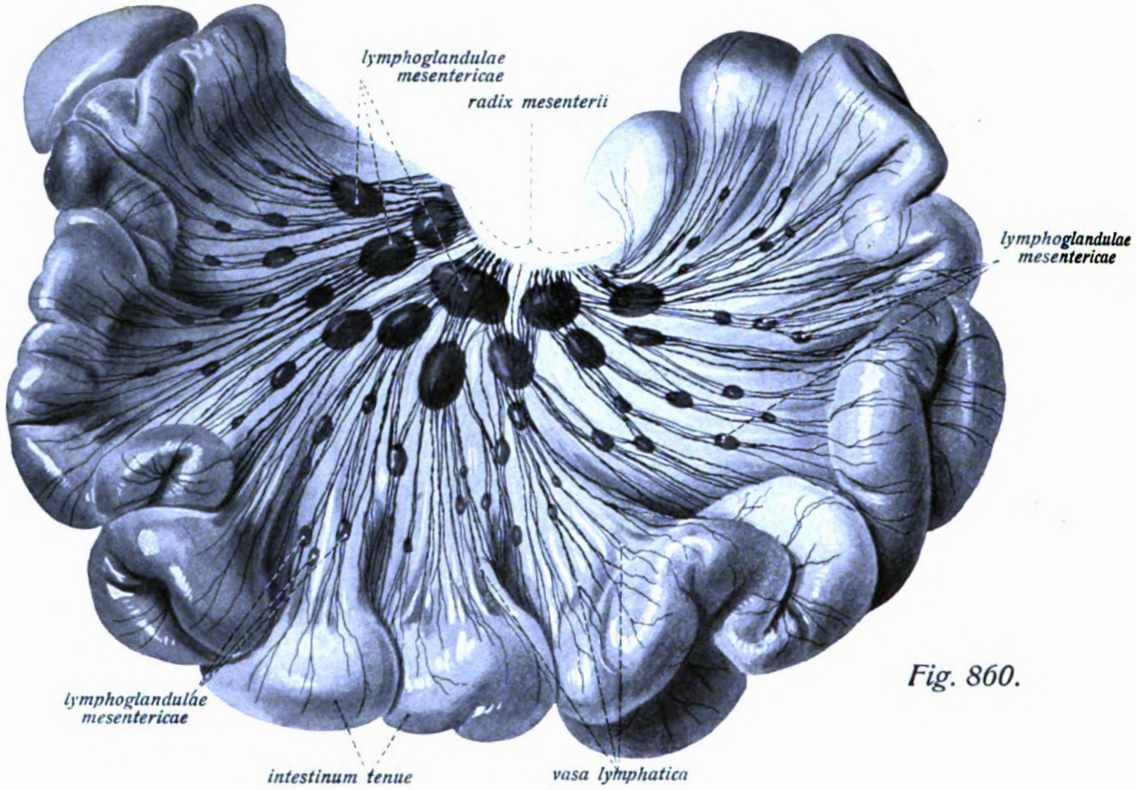

Fig. 860.

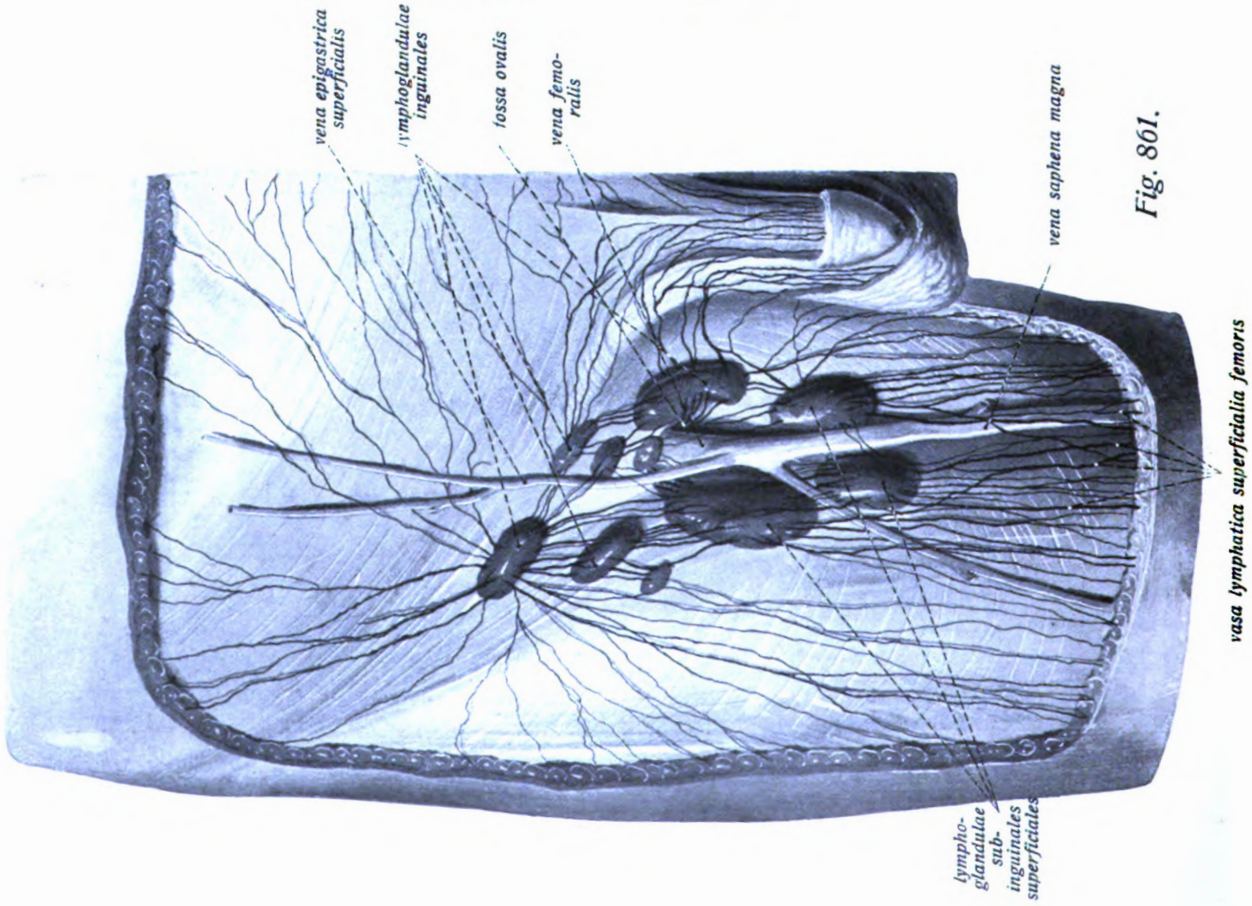

Fig. 861.

Lymphgefässsystem. (Forts.)

Fig. 860. Lymphgefässe und Lymphknoten des Dünndarmgekröses. (1/2) Injektion mit schwarzer Tusche.

Fig. 861. Lymphgefässe und Lymphknoten des Oberschenkels, der Leistengegend und der äusseren Genitalien. (1/2) Injektion mit schwarzer Tusche.

Lymphdrüsen und Lymphgefässplexus der Bauchhöhle.

1. *lymphoglandulae mesentericae.* Sie stellen die grösste Ansammlung von Lymphdrüsen des ganzen Körpers (mehr als 100) dar und liegen im Dünndarmgekröse so, dass sie mehrere Reihen bilden, von denen die dem Darm am nächsten liegende von den kleinsten Drüsen gebildet wird. Die Wurzeln dieser Drüsen finden sich in der Darmwand und werden als Chylusgefässe bezeichnet.

2. *lymphoglandulae mesocolicae*, kleiner und weniger zahlreich als die vorigen. Sie nehmen die Lymphgefässe des Dickdarms auf und leiten die Lymphe ebenfalls zum truncus intestinalis.

3. *lymphoglandulae coeliacae*, hinter dem Magen, pancreas und duodenum, in nächster Nähe der grössten Mesenterialdrüsen. Sie nehmen die Lymphgefässe der Organe des obern Abschnitts der Bauchhöhle auf und bilden mit den oberen Mesenterialdrüsen den *plexus coeliacus.* Ihre Abflüsse bilden mit denen der Mesenterialdrüsen den truncus intestinalis.

4. *lymphoglandulae gastricae superiores,* kleine, längs der curvatura minor ventriculi gelegene Drüsen, *lymphoglandulae gastricae inferiores*, ebenfalls klein und an der grossen Kurvatur des Magens gelegen, *lymphoglandulae pancreaticolienales,* am hilus der Milz, *lymphoglandulae hepaticae* in der Leberpforte und am ligam. hepatoduodenale.

Lymphdrüsen und Lymphgefässplexus des Beckens und der unteren Extremität.

Die gesamten Lymphgefässe des Beckens und der unteren Extremität sammeln sich jederseits im truncus lumbalis, der aus dem *plexus lumbalis* hervorgeht. Letzterer entsteht aus der Vereinigung des aus dem kleinen Becken kommenden *plexus hypogastricus* und des die Lymphe der freien untern Extremität ableitenden *plexus iliacus externus.*

Lymphdrüsen der unteren Extremität.

1. *lymphoglandulae inguinales,* Leistendrüsen, 3—5, liegen längs des ligamentum inguinale mit ihrer Längsachse diesem parallel unter der Bauchhaut.

2. *lymphoglandulae subinguinales superficiales*, 7—12, liegen in Gestalt z. T. sehr grosser Drüsen mit der Längsachse dem Oberschenkel parallel in der Gegend der fossa ovalis oberflächlich unter der Haut des Oberschenkels.

3. *lymphoglandulae subinguinales profundae*, bilden die direkte Fortsetzung der vorigen, und liegen neben der arteria und vena femoralis in der Tiefe der fossa ileopectinea.

Diese drei Gruppen von Lymphknoten der Leistengegend bilden ein Geflecht, den *plexus inguinalis.* In etwas variabler Weise nehmen sie auf: die oberflächlichen und tiefen Lymphgefässe der unteren Extremität, die oberflächlichen Lymphgefässe des Gesässes, der Bauchdecken, des penis (clitoris), der Seiten- und Vorderfläche des scrotum (labia majora und mons pubis). Ihre vasa efferentia gehen zu den lymphoglandulae iliacae.

Lymphgefässsystem. (Schluss.)

Lymphdrüsen des kleinen Beckens.

1. *lymphoglandulae hypogastricae.* Sie liegen jederseits an der Seitenwand des kleinen Beckens neben den vasa hypogastrica und bilden den *plexus hypogastricus.* Sie nehmen einige Lymphgefässe des Oberschenkels auf, ferner tiefe Lymphgefässe der Gesässgegend, auch die vom Damm und dem hintern Teil der äusseren Genitalien kommenden Lymphgefässe und die der Beckeneingeweide. Die vasa efferentia gehen durch den plexus hypogastricus zum plexus lumbalis.

2. *lymphoglandulae sacrales,* teils hinter dem Mastdarm, teils vor und unterhalb des promontorium im mesorectum. Sie sammeln hauptsächlich Lymphe vom Mastdarm und bilden den *plexus sacralis medius.* Die vasa efferentia gehen zu den lymphoglandulae lumbales.

Lymphdrüsen und Lymphgefässgeflechte des grossen Beckens.

1. *lymphoglandulae iliacae* sind grosse Drüsen, welche längs der vasa iliaca externa gelegen sind, durch kurze vasa afferentia und efferentia zum *plexus iliacus (externus)* verbunden. Sie nehmen insbesondere die vasa efferentia der lymphoglandulae inguinales profundae auf.

2. *lymphoglandulae lumbales* sind ca. 12 in den plexus lumbalis eingeschaltete grosse Drüsen, längs der vasa iliaca communia und an der Teilungsstelle der aorta gelegen. Sie nehmen die vasa efferentia der lymphoglandulae iliacae, hypogastricae und sacrales auf, ferner Lymphgefässe vom Hoden und Nebenhoden, beim Weibe die Lymphgefässe der Eierstöcke, Tuben und z. T. des uterus. Ihre starken vasa efferentia bilden den truncus lumbalis jederseits.

Lymphdrüsen und Lymphgefässgeflechte der Brusthöhle.

1. *lymphoglandulae bronchiales.* Sie zerfallen in noch innerhalb des Lungengewebes gelegene *lymphoglandulae pulmonales,* die grösseren vor dem Lungenhilus längs der Bronchen und an der bifurcatio tracheae gelegenen *lymphoglandulae bronchiales* im engeren Sinne (20—30 an Zahl), die kleinen spärlichen am untern Teil der Luftröhre gelegenen *lymphoglandulae tracheales.* Diese Drüsen sind beim Erwachsenen meist schwärzlich oft reinschwarz gefärbt. Die vasa efferentia der Bronchialdrüsen bilden hauptsächlich den truncus bronchiomediastinalis.

2. *lymphoglandulae intercostales,* sehr kleine in der Gegend der Rippenköpfchen gelegene Lymphknoten.

3. *lymphoglandulae sternales* liegen als sehr kleine Drüsen längs der vasa mammaria interna, bilden hier den *plexus mammarius.*

4. *lymphoglandulae mediastinales anteriores* reihen sich an die vorigen an, hinter denen sie gelegen sind. Ihre vasa efferentia bilden mit denen der lymphoglandulae bronchiales den truncus bronchiomediastinalis.

5. *lymphoglandulae mediastinales posteriores,* kleine längs der aorta thoracalis gelegene Drüsen.

Alphabetisches Sachregister.*)

Die Ziffern verweisen auf **Figurennummern**, nicht auf Seitenzahlen.

A.

aditus ad aquaeductum cerebri 695
aequator lentis 756
ala cinerea 718, 731
 — lobuli centralis 737
alveus 701
ampulla ductus lacrimalis 771, 772
 — membranacea lateralis 789—791
 — — posterior 789—791
 — — superior 789—791
 — ossea lateralis 793, 796, 800
 — — posterior 793, 796, 800
 — — superior 793, 796, 800
angulus iridis 743, 745
 — oculi lateralis 763—765
 — medialis 763—765
ansa hypoglossi 539, 540
 — lenticularis 717
 — peduncularis 717
 — subclavia (Vieussenii) 640
anthelix 835—837
antitragus 835—837
antrum mastoideum 807, 808, 809
anulus ciliaris 747, 748, 759
 — fibrocartilagineus membranae tympani 826
 — iridis major 748
 — — minor 748
 — tendineus communis (Zinnii) 773, 781, 783
aorta abdominalis 330, 604, 607, 608
 — ascendens 534, 535, 545
 — descendens 548
 — thoracalis 545, 548, 640
apertura lateralis ventriculi quarti 692
 — mediana (medialis) ventriculi quarti 699
 — tympanica canaliculi chordae tympani 820
 — vestibularis cochleae 796
apex columnae posterioris medullae spinalis 649
apparatus lacrimalis 771, 772
aquaeductus cerebri 671, 695, 698, 699, 718, 719, 723
arachnoidea encephali 662, 663, 664, 665, 667
 — spinalis 645, 654
arbor vitae 741
 — — vermis 695
arcus aortae 545, 548
 — raninus 603
 — tarseus inferior 581, 766
 — — superior 581, 766
 — venosi digitales (dorsales) 575
 — venosus dorsalis pedis 633
 — — juguli 544
 — plantaris profundus 639
 — volaris profundus 579
 — — superficialis 578
area acustica 801, 802
 — cochleae 793, 801, 802
 — nervi facialis 801, 802
 — parolfactoria (Brocae) 671, 695, 712
 — vestibularis inferior 801, 802
 — — superior 801, 802
areola mammae 843
arteria [1]) alveolaris inferior 584, 585—587
 — — superior posterior 587
 — angularis 580—587
 — anonyma 545, 548, 550
 — auditiva interna 657, 668
 — auricularis posterior 575, 580, 588
 — — profunda 588
 — arcuata 671
 — axillaris 540, 543, 546, 547, 556, 558
 — basilaris 668, 669
 — brachialis 563—569
 — buccinatoria 584—587

[1]) Siehe auch arteriae.

*) Die Ziffern hinter den Namen beziehen sich auf die **Figuren** des Atlas, **nicht** auf die Seitenzahl. Obiges Register soll kein vollständiges anatomisches Sachregister darstellen (ein solches ist vielmehr am Schlusse der letzten Abteilung des beigegebenen Textbandes erschienen), sondern soll die Benutzung des Atlas erleichtern, indem es die den abgebildeten Figuren beigefügten Bezeichnungen alphabetisch ordnet und so die schnelle Auffindung des gleichen Gebilde in verschiedenen Figuren ermöglicht.

arteria bulbi urethrae 615
— — vestibuli 616
— carotis communis 538, 540, 544, 545, 547, 548
— — externa 539, 540, 580
— — interna 540, 584—591, 601, 657, 658, 660, 661, 668, 669
— canalis pterygoidei 595
— centralis retinae Taf. 21, 745, 746, 753, 760
— cerebelli inferior anterior 668
— — — posterior 668
— — superior 668, 669
— cerebri anterior 601, 668
— — media 668
— — posterior 668, 669
— cervicalis ascendens 539—541, 543—545
— — profunda 555
— — superficialis 538—540
— chorioidea 668, 685, 688, 713
— circumflexa femoris lateralis 622, 623
— — — medialis 622, 623, 625, 627
— — humeri anterior 556, 563
— — — posterior 546, 556, 557, 563, 564
— — ilium superficialis 617
— — — profunda 608, 610
— — scapulae 546, 556, 557
— clitoridis 616
— coeliaca 604, 605, 608
— colica dextra 606
— — media 606, 607
— — sinistra 607
— collateralis media 566
— — radialis 565, 566, 571—573
— — ulnaris inferior 563, 564, 567—569
— — — superior 563—567
— comitans nervi ischiadici 601
— communicans anterior 668
— — posterior 668, 669
— coronaria cordis dextra 534, 535
— — — sinistra 534, 535
— cystica 604
— deferentialis 610
— dorsalis clitoridis 616
— — nasi 581, 582, 591
— — pedis 632, 636
— — penis 612
— epigastrica inferior 551, 608
— — superior 551
— — superficialis 617
— ethmoidalis anterior 591, 592
— — posterior 591, 592
— femoralis 621—623
— frontalis 581, 582, 591
arteria gastrica dextra 604, 605
— — sinistra 604, 605
— gastroduodenalis 604, 605
— gastroepiploica dextra 604, 605
— — sinistra 604, 605
— genu inferior lateralis 626, 632
— — — medialis 623, 626, 631
— — media 626
— — superior lateralis 626, 628, 632
— — — medialis 626, 628, 632
— — suprema 621—623
— glutaea inferior 614, 625, 627
— — superior 614, 625, 627
— haemorrhoidalis inferior 615, 616
— — media 610, 611, 614
— — superior 607, 610, 611
— hepatica 604, 605
— — propria 604
— hyaloidea 746
— hypogastrica 608—610, 614
— ileocolica 606
— iliaca communis 608—610, 614
— — externa 608—610, 620
— iliolumbalis 608, 614
— infraorbitalis 582—588
— intercostalis suprema 541, 548
— interossea communis 568, 569
— — dorsalis 569, 572, 573
— — recurrens 572, 573
— — volaris 569, 572—577
— labialis inferior 580—583
— — superior 580—583
— lacrimalis 589, 590
— laryngea inferior 725
— — superior 568, 602
— lienalis 604, 605
— ligamenti teretis 611
— lingualis 539, 593, 603
— lumbalis (lumbales) 608
— — ima 608
— malleolaris anterior lateralis 632, 636
— — — medialis 632, 636
— — posterior lateralis 531
— — — medialis 631
— mammaria interna 551
— masseterica 584, 585
— maxillaris interna 585—588
— — externa 540, 543, 545, 580—588
— meningea anterior 589—592, 657
— — media 587, 588, 657
— — posterior 601
— mentalis 584, 585, 587

arteria mesenterica inferior 607, 608
— — superior 605, 606, 608
— metacarpea dorsalis prima 576, 577
— metatarsea dorsalis prima 636
— musculophrenica 551
— nasalis anterior lateralis 594, 595
— — — septi 593
— — posterior septi 593
— obturatoria 610—614, 623, 624
— occipitalis 536—540, 543, 550, 555, 586—589
— ophthalmica 588—591
— ovarica 611, 613
— palatina ascendens 536, 601, 602
— — descendens 595
— — major 595
— — minor 595
— palpebralis medialis 581, 582
— pancreaticoduodenalis inferior 605
— — superior 605
— penis 615
— perforans prima 623, 625
— — secunda 623, 625
— — tertia 625
— pericardiacophrenica 550
— perinei 615, 616
— peronaea 630, 631
— pharyngea ascendens 601
— phrenica inferior 608
— plantaris lateralis 638, 639
— — medialis 638, 639
— poplitea 626, 618—631
— princeps pollicis 579
— profunda brachii 563—566
— — femoris 622, 623
— — linguae 593, 603
— pudenda interna 610—616
— pulmonalis 534, 535
— radialis 567—571, 576, 577
— recurrens radialis 567—569, 571
— — tibialis anterior 632, 636
— — ulnaris 568—570, 572
— renalis 608
— sacralis lateralis 614
— — media 608, 614
— spermatica externa 612
— — interna 608
— sphenopalatina 591—593
— spinalis anterior 668—669
— spinalis posterior 669
— sternocleidomastoidea 538, 539, 588
— subclavia 538, 539, 543, 548
— sublingualis 593, 603
arteria submentalis 538, 539, 543, 585, 587, 588
— subscapularis 546, 547, 556
— suprarenalis media 608
— supraorbitalis 589—591
— tarsea lateralis 636
— — medialis 636
— temporalis media 585—589
— — profunda anterior 587, 588
— — — posterior 587, 588
— — superficialis 580—588
— thoracalis lateralis 543, 546, 547
— thoracoacromialis 538—541, 543, 547
— thoracodorsalis 546, 547, 550
— thyreoidea inferior 540, 545
— — superior 538—540
— tibialis anterior 541—545
— — posterior 537, 626, 630, 631, 637
— transversa colli 538—540, 553, 555
— — faciei 581—584
— — scapulae 538, 539, 547, 550, 557
— tympanica anterior 588
— — inferior 601
— — superior 657
— ulnaris 567—570
— umbilicalis 604
— uterina 611—613
— vaginalis 611—614
— vertebralis 540, 541, 543, 555
— vesicalis inferior 610, 611—614
— zygomàticoorbitalis 580—584
arteriae alveolares superiores posteriores 587
— bronchiales 548
— ciliares anteriores 753, 754
— — posteriores 531, 733, 754
— — — breves 753, 754
— — — longae 753, 754
— digitales dorsales 576, 577, 635
— — — (pedis) 634—636
— — plantares 637—639
— digitales volares communes 578, 579, 635
— — — propriae 578, 579, 635
— epiploicae 604
— gastricae breves 605
— jejunales 606
— ileae 606
— intercostales 548, 552
— intestinales 606
— labiales posteriores 616
— lumbales 608
— metacarpeae dorsales 576, 577
— — volares 579
— metatarseae dorsales 634, 636

arteriae nasales posteriores laterales 595
— palatinae minores 595
— pudendae externae 617
— scrotales anteriores 523, 612
— — posteriores 615
— surales 626, 628
— sigmoideae 607
— tarseae mediales 636
— umbilicales 532
arteriola macularis inferior 744
— macularis superior 744
— nasalis retinae inferior 744
— — superior 744
— retinae medialis 744
— temporalis retinae inferior 744
— — — superior 744
articulatio incudomalleolaris 817, 819
— incudostapedia 817
articulationes ossiculorum auditus 739
auricula 835
axis lentis 756
— oculi 743

B.

basis encephali 751
— pedunculi 698, 723
— stapedis 815, 816
brachium conjunctivum 699, 719, 725
— pontis 699, 718, 719
— quadrigeminum inferius 699, 718, 719
— — superius 699, 718, 719
bulbus cornu posterioris 685, 690, 691
— oculi 743—750
— olfactorius 670, 692
— venae jugularis (internae) inferior 539, 545
— — — — superior 511

C.

caecum cupulare 791
— vestibulare 791
calamus scriptorius 718
calcar avis 685, 687, 690
camera oculi anterior 743, 745
— — posterior 745, 754
canalis centralis medullae oblongatae 735
— — medullae spinalis 649
— hyaloideus 746
anales longitudinales modioli 804
— semicirculares (ossei) 796, 797
capitulum mallei 699, 810—812, 817, 819
capsula externa 708—717
— interna 708—717
capsula lentis 758
— nuclei dentati 742
caput columnae posterioris (medullae spinalis) 649
— nuclei caudati 712
cartilago auriculae 836—838
— meatus auditorii 831, 836, 838
— tubae auditivae 832, 833, 840
caruncula lacrimalis 763, 765, 769, 771, 772
cauda equina 648
— helicis 836, 837
— nuclei caudati 701
cavum septi pellucidi 686, 689, 691, 712
— subarachnoideale 654, 665
— tympani 807, 808, 824
cellulae mastoideae 807, 808, 821, 826
— tympanicae 808
centrum semiovale (Vieussenii) 708
cerebellum 691, 695, 737—742
cerebrum 670—699
cervix columnae posterioris (medullae spinalis) 649
chiasma opticum 670, 698, 716
chorda tympani 588, 596, 600, 808—818
chordae oesophageae n. vagi 640
chorioidea 743—748
cilia 767, 768
circulus arteriosus (Willisii) 668
— — iridis major 782
— — — minor 782
cisterna (subarachn.) ven. cerebri magnae 688
cisternae subarachnoideales 666
claustrum 701—717
clava 718, 719
cochlea 793—798
colliculi inferiores (corporis quadrigemini) 699, 789
— superiores (corporis quadrigemini) 699, 789
colliculus facialis 726
collum mallei 810—812
columna anterior medullae spinalis 647, 649—651
— fornicis 680, 683, 687, 689, 695, 698, 714
— lateralis medullae spinalis 650
— posterior medullae spinalis 645—647, 649, 650
columnae griseae medullae spinalis 648, 649
commissura alba anterior medullae spinalis 648
— cerebri anterior 680, 682, 699, 713 714
— grisea anterior medullae spinalis 649
— hippocampi 685, 689
— posterior 687, 691, 695
— — medullae spinalis 649
concha auriculae 835
confluens sinuum 658
conus medullaris medullae spinalis 644
cornea 743—747

cornu anterius ventriculi lateralis 685, 686, 687, 689, 712, 713, 714
— inferius ventriculi lateralis 687—690
— posterius ventriculi lateralis 687—690
corona ciliaris 749
corpora mamillaria 683, 698, 708, 716, 717
— quadrigemina 687, 691, 699. 718, 719
corpus adiposum orbitae 781, 786
— callosum 671, 680, 684, 685, 689, 695, 700, 708, 714
— ciliare 743—748, 759
— fornicis 683, 684, 688, 695, 717
— geniculatum laterale 698, 699, 718, 719
— — mediale 698, 699, 718, 719
— incudis 813, 814, 818
— medullare hemisphaerii cerebelli 741, 742
— — vermis 695
— pineale 687, 691, 695, 699
— restiforme 718, 719, 730, 731
— striatum 588—590, 607, 685, 688, 691
— trapezoideum 726
— unguis 849—851
— vitreum 746
crista fenestrae cochleae 796
— transversa (meatus acustici interni) 793, 801, 802
— vestibuli 796, 806
cristae cutis 847
— matricis unguis 851, 852
— unguis 852
crura anthelicis 835
crus anterius stapedis 815
— breve incudis 813, 814, 819
— commune canal. semicircul. 793—795
— fornicis 683, 685, 686, 687, 689, 691, 701
— helicis 835, 837
— longum incudis 813, 814
— posterius stapedis 815
— simplex canal. semicircul. lateralis 793, 798, 799, 800
cuneus 671—680, 683
cupula cochleae 794, 795, 797, 800
cutis 854
cymba conchae 835

D.

decussatio brachii conjunctivi 695, 724
— lemniscorum 732
decussatio nervorum trochlearium 720, 722
— pyramidum 707, 708, 735, 736
diaphragma sellae 657
diencephalon 672, 673
digitationes hippocampi 687, 690
ductus cochlearis 789—792
— endolymphaticus 789, 791
— excretorii glandulae lacrimalis 768
— lacrimalis 771, 772
— lactiferus 845
— nasolacrimalis 769, 772
— semicirculares 789—791
— thoracicus 548, 552, 858
— utriculosaccularis 791
— venosus (Arantii) 533
dura mater encephali 634, 644, 645, 648, 665
— — spinalis 657—668, 662

E.

eminentia arcuata 807
— collateralis 685, 687, 690
— conchae 838, 839
— medialis fossae rhomboideae 718
— pyramidalis 807, 824
— scaphae 838, 839
— fossae triangularis 838, 839
ependyma ventriculi lateralis 700
epidermis 854
epithelium corneae 743

F.

facies anterior corneae 743
— — iridis 743
— — lentis 743, 746
— inferior hemisphaerii cerebelli 738
— posterior corneae 743
— — iridis 743
— — lentis 743, 746
falx cerebelli 658, 663, 676
— cerebri 658
fascia bulbi 593, 783, 786, 787
— dentata hippocampi 683—690
fasciculus anterior proprius 655, 656
— anterolateralis superficialis 655, 656
— cerebellospinalis 655, 656
— cerebrospinalis anterior 655, 656
— — lateralis 655, 656
— cuneatus 655, 656, 658
— gracilis 655, 656, 658
— longitudinalis inferior 716
— longitudinalis superior 715
— — pontis 695, 708, 725, 726
— — medialis 723—726
— obliquus pontis 692

fasciculus thalamomamillaris 683
— uncinatus 715
fasciola cinerea 680
fastigium 695
fenestra cochleae 793, 805, 809
— vestibuli 794, 807, 809
fibrae arcuatae (cerebri) 716
— — externae 729, 731
— — internae 745
— cerebelloolivares 730
— circulares m. ciliaris 743
— meridionales m. ciliaris 743
— pontis profundae 726
— — superficiales 726
— zonulares 752
fila lateralia pontis 719
filum durae matris spinalis 643
— terminale (medullae spinalis) 642, 644
fimbria hippocampi (fornicis) 687, 688, 690, 694
fissura antitragohelicina 701, 836, 837
— calcarina 671, 680, 683, 685
— cerebri lateralis 675, 707, 709, 712, 713, 714
— collateralis 679, 680
— hippocampi 694
— longitudinalis cerebri 676—679, 684—687, 708, 713, 714
— mediana anterior medullae oblongatae 722
— — — — spinalis 644, 647, 649
— — posterior fossae rhomboideae 718, 731
— parietooccipitalis 671, 680
— transversa cerebri 686, 688
flocculus cerebelli 670, 692, 738, 740
folium vermis 693, 737, 738
foramen caecum medullae oblongatae 692
— interventriculare 686—689, 685, 693
— singulare 801, 802
formatio reticularis medullae oblongatae 722
fornix (cerebri) 671, 680, 683, 686, 700, 714, 717
— conjunctivae 765, 766, 768
— sacci lacrimalis 771, 780
fossa anthelicis 838, 839
— cerebri lateralis 679
— incudis 808, 818
— rhomboidea 699, 719, 731
fossula fenestrae cochleae 808, 824
— — vestibuli 809
fovea centralis retinae 743—746, 750
— inferior fossae rhomboideae 718
fundus folliculi pili 854
— meatus acustici interni 802
funiculus anterior medullae spinalis 649
— lateralis medullae oblongatae 692
funiculus lateralis medullae spinalis 649
— posterior medullae spinalis 649
frenulum veli medullaris anterioris 718

G.

ganglia coeliaca 641
— lumbalia trunci sympathici 608, 641
— sacralia trunci sympathici 614, 641
— thoracalia trunci sympathici 548, 552, 640
ganglion cervicale inferius trunci sympathici 601, 640
— — medium trunci sympathici 601, 640
— — superius trunci sympathici 595, 601, 640
— ciliare 591, 592
— coccygeum trunci sympathici 641
— geniculi nervi facialis 599, 600, 615, 822
— jugulare nervi vagi 601
— mesentericum superius 641
— nodosum nervi vagi 601
— oticum 596
— petrosum nervi glossopharyngei 599
— semilunare nervi trigemini 596, 599, 657, 670
— spinale 645—647, 654
— sphenopalatinum 595, 596, 599
— submaxillare 588
— superius nervi glossopharyngei 601
geniculum nervi facialis 822
genu capsulae internae 709
— corporis callosi 671, 680, 684, 686, 696
— internum nervi (radicis) facialis 726
glandula*) lacrimalis inferior 768
— — superior 769, 777, 781—783, 788
glandulae areolares 849
— ciliares 766
— glomiformes 854
— lacrimales accessoriae 766
— sebaceae 854
— tarsales 768, 769, 787
globus pallidus 709, 714, 717
glomus chorioideum 685, 688
granulationes arachnoideales 659, 665, 667
gyri breves insulae 682, 684
— occipitales laterales 675, 676
— — superiores 676
— orbitales 679
— temporales transversi 684
gyrus angularis 675
— centralis anterior 675—677
— — posterior 676, 677
— cinguli 680
— fornicatus 680

*) Siehe auch glandulae.

gyrus frontalis inferior 675
— — medius 675, 676
— — superior 676, 677, 680
— fusiformis 679, 680
— hippocampi 679, 680, 687, 690, 701
— lingualis 679, 680
— longus insulae 682, 684
— rectus 679
— subcallosus 695
— supramarginalis 675
— temporalis inferior 645, 679, 680
— — medius 675
— — superior 675

H.

habenula 687, 699
hamulus laminae spiralis 764, 797
helicotrema 797
helix 635—639
hilus nuclei dentati 742
— — olivaris 729
hippocampus 687, 690, 694, 701, 708
hirci 855
hypophysis 661, 671, 693, 695
hypothalamus 673, 700

I.

incisura cerebelli anterior 737, 738
— — posterior 737—740
— intertragica 837
— tentorii 657
— terminalis auris 838
— tympanica 829
incisurae cartilaginis meatus acustici externi 836
incus 813, 814, 817, 819
infundibulum (cerebri) 692, 693, 695, 713, 714
insula 682, 684, 713
intumescentia cervicalis medullae spinalis 644
— lumbalis medullae spinalis 644
iris 743—748, 752
isthmus cartilaginis auris 838
— gyri fornicati 680
— rhombencephali 672, 673

L.

labium tympanicum laminae spiralis osseae 792
— vestibulare laminae spiralis osseae 792
labyrinthus membranaceus 789—792
labyrinthus osseus 793—798
lacertus fibrosus m. recti oculi lateralis 785
lacunae laterales (durae matris) 659
lacus lacrimalis 765, 771
lamina affixa thalami 685, 688, 691, 699, 700
lamina choriocapillaris 699
— cribrosa sclerae 743—746
— elastica anterior corneae 743
— — posterior corneae 743
— fusca 747
— lateralis cartilaginis tubae auditivae 832, 833, 840
— medialis cartilaginis tubae auditivae 832, 833, 840
— membranacea tubae auditivae 833, 840
— modioli 796—798
— quadrigemina 695, 699, 718
— septi pellucidi 686, 691, 695, 712, 714
— rostralis (corporis callosi) 680, 695
— spiralis membranacea 792
— — ossea 792, 795—798
— — secundaria 796—798
— terminalis 671, 695
— tragi 837, 838
laminae medullares cerebelli 742
lemniscus 725, 726
— lateralis 725, 726
— medialis 725, 726
lens crystallina 761—765
ligamentum incudis superius 820, 821
— — posterius 819—821
— mallei anterius 818
— — laterale 826
— — superius 818, 820, 821
— palpebrale mediale 788
limbus membranae tympani 820
— palpebralis anterior 765, 787
— — posterior 765, 787
— spiralis 792
limen insulae 692
lingula vermis 695, 699
lobi cerebri 675—680
lobuli cerebelli 695, 737—739
lobulus paracentralis 671, 680
— parietalis inferior 675, 676
— — superior 675, 676
— quadrangularis 737
— semilunaris inferior 737—739
— — superior 737, 739
lobus anterior hypophyseos 695
— biventer 738, 739
— frontalis cerebri (hemisphaerii) 675—680
— occipitalis cerebri (hemisphaerii) 675—680
— parietalis cerebri (hemisphaerii) 675—680
— posterior hypophyseos 695
— temporalis cerebri (hemisphaerii) 675, 679, 680
locus caeruleus 718
lunula unguis 849, 850, 853
lymphoglandulae auriculares anteriores 856

lymphoglandulae auriculares posteriores 856
— axillares 857
— cervicales profundae inferiores 856
— — — superiores 856
— — superficiales 856
— faciales profundae 856
— hypogastricae 859
— iliacae 859
— inguinales 859, 861
— lumbales 859
— mesentericae 859, 860
— occipitales 856
— parotideae 856
— subinguinales profundae 859
— — superficiales 859, 861
— submaxillares 856
— submentales 856

M.

macula cribrosa inferior 796
— — media 806
— — superior 806
— lutea 750
malleus 766, 771, 772, 817, 819
mamma 843—846
manubrium mallei 810—812, 819—821, 829
margo ciliaris iridis 748
— occultus unguis 849
— pupillaris iridis 745—748
massa intermedia thalami 687, 691, 695, 700, 717
matrix unguis 851
meatus acusticus externus 826, 830, 831
— — internus 801, 802
medulla oblongata 699, 719, 720, 722, 728—731
— spinalis 642—651
membrana obturatoria stapedis 824
— tympani 819, 820, 821, 829
— — secundaria 825
— vestibularis (Reissneri) 792
mesencephalon 672, 673
metencephalon 672, 673
modiolus 683
monticulus 695, 737
myelencephalon 672, 673
musculus antitragicus 841
— auricularis posterior 840
— — superior 840
musculus ciliaris 743, 745
— helicis major 841
— — minor 841
— levator palpebrae superioris 589, 773, 781, 784, 786
musculus obliquus auriculae 840
— — oculi inferior 771—780, 783—785
— — — superior 774—781, 783—785
— orbicularis oculi 771, 772
— rectus oculi inferior 665—668, 715, 773—780, 783—786
— — — lateralis 773—785
— — — medialis 773—785
— — — superior 773—785
— sphincter pupillae 743
— stapedius 823, 824
— tensor tympani 820—826, 827
— tragicus 841
— transversus auriculae 840

N.

nervi alveolares superiores 587, 588, 599
— anococcygei 615, 616
— caroticotympanici 599
— ciliares breves 591, 747
— — longi 591, 747
— cluneum inferiores (laterales) 615, 619
— — medii 619
— — superiores 619
— cutanei cruris mediales 620
— digitales dorsales 575
— — — pedis 633
— — plantares communes 634, 638, 639
— — — proprii 638, 639
— digitales volares communes 474, 475, 479
— — — proprii 474, 475, 635
— haemorrhoidales inferiores 615, 616
— — medii 614
— intercostales 448, 551, 652
— intercostobrachiales 546
— labiales posteriores 616
— meatus auditorii externi 587, 588
— nasales anteriores laterales 594—596
— — — mediales 593
— scrotales anteriores 612
— — posteriores 615
— sphenopalatini 595, 596
— supraclaviculares 536, 537
— temporales profundi 587, 588
— thoracales anteriores 547
nervus abducens 589—591, 661, 670, 692, 720, 722, 726
— accessorius 537, 546, 553, 601, 670, 692, 720, 722, 735
— acusticus 670, 692, 720, 722, 726, 789, 790
— alveolaris superior medius 680
— — inferior 584, 585, 587, 588
— ampullaris lateralis 789, 790

nervus ampullaris posterior 789, 790
— — superior 789, 790
— auricularis magnus 536—543, 581—583
— — posterior 536—539, 584, 585
— auriculotemporalis 581—588
— axillaris 546, 556, 557, 564, 568
— buccinatorius 584—587
— canalis pterygoidei 596—598
— cardiacus inferior 640
— — medius 601
— — superior 601
— caroticus internus 599, 601
— cluneum inferior medialis 615, 616
— coccygeus 614
— cochleae 659, 669
— cutaneus antibrachii dorsalis 562, 565
— — — lateralis 559, 562, 563
— — — medialis 559, 562, 563
— — brachii lateralis 555, 559
— — — medialis 559, 562, 563
— — — posterior 561, 565
— — colli 536, 537
— — dorsalis pedis intermedius 633
— — — — lateralis 620, 633
— — — — medialis 633
— — femoris lateralis 608, 617, 619
— — — posterior 619, 624
— — surae lateralis 620, 624, 625, 628
— — — medialis 620, 625
— dorsalis penis 612
— — scapulae 553, 555
— ethmoidalis anterior 591—595
— — posterior 645
— facialis 580—584, 598—600, 670, 719, 720, 722, 726, 824
— femoralis 608, 621—624
— frontalis 589, 590
— genitofemoralis 608
— glossopharyngeus 599, 601, 602, 692, 720, 721, 730, 735
— glutaeus inferior 625, 627
— — superior 627
— hypoglossus 539—545, 601, 603, 692, 721, 722, 730, 731
— iliohypogastricus 608, 617, 619
— ilioinguinalis 608, 612, 619
— infraorbitalis 596, 597, 599
— infratrochlearis 581—584, 592
— intermedius 599, 600, 671, 692
— interosseus (antibrachii) volaris 569
— ischiadicus 624, 625, 627
— jugularis 601
nervus lacrimalis 589—591
— laryngeus inferior 602
— — superior 540, 601, 602
— lingualis 545, 587, 588, 593, 595, 596, 603
— lumboinguinalis 608, 617
— mandibularis 587, 588, 596
— massetericus 584, 587
— masticatorius 588
— maxillaris 596, 599, 661
— medianus 556, 563, 567—571, 578, 579
— meningeus medius 589, 657
— mentalis 580—709
— musculocutaneus 556—564
— mylohyoideus 539, 544, 587, 588
— nasociliaris 589—592
— nasopalatinus (Scarpae) 593
— obturatorius 610, 614, 622, 624
— occipitalis major 538, 543—553, 555
— — minor 536—539, 580—584
— oculomotorius 589—591
— olfactorius 593—596
— ophthalmicus 589—592, 661
— opticus 591, 592, 660, 661, 743—747, 760—762
— palatinus anterior 594—597
— — medius 596
— — posterior 596
— perinei 615, 616
— peronaeus communis 625, 628, 630, 632
— — profundus 632, 637
— — superficialis 632, 637
— petrosus superficialis major 595—600, 657
— — — minor 595—600, 657
— — profundus 595—600
— phrenicus 539, 540, 550
— plantaris lateralis 637—651
— — medialis 637—651
— pterygoideus externus 588
— — internus 596
— pudendus 614—616
— radialis 563, 567, 571
— recurrens 543, 548, 602, 640
— saccularis 789, 790
— saphenus 618, 620, 627
— spermaticus externus 603, 614
— spinalis 554, 654
— — coccygeus 608
— spinosus 589, 657
— splanchnicus major 641
— splanchnicus minor 641
— sublingualis 603
— suboccipitalis 555
— supraorbitalis 581, 583, 589, 590

nervus suprascapularis 556, 557
— supratrochlearis 581, 583, 589, 590
— suralis 620, 633
— temporalis profundus anterior 587, 588
— — — posterior 587, 588
— tensoris tympani 596
— — veli palatini 596
— tentorii 589
— thoracodorsalis 546, 547, 556, 557
— thoracalis longus 543, 546, 547
— tibialis 625, 628, 631
— trigeminus 589—599, 695, 720, 721
— trochlearis 589, 590, 661
— tympanicus 598, 599, 823
— ulnaris 556, 563, 564, 567—570
— utricularis 789, 790
— vagus 539—544, 548, 601
— vestibuli 789, 790
— zygomaticus 597, 599
nidus avis 740
nodulus vermis 695, 738—740
nuclei arcuati medullae oblongatae 729, 730
— corporis mamillaris 700, 708, 717
— pontis 726
— thalami 700, 708
nucleus alae cinereae 731
— ambiguus 729, 730
— amygdalae 713
— caudatus 647—717
— colliculi inferioris 724
— dentatus cerebelli 741, 742
— dorsalis medullae spinalis 650
— emboliformis 724
— fasciculi cuneati 722, 731, 735
— — gracilis 722, 731, 735
— fastigii 742
— globosus 742
— hypothalamicus 707—712
— lentiformis 700—707
— lentis 758
— nervi abducentis 722, 726
— — acustici ventralis 692, 722
— — — dorsalis 722, 723, 729
— — facialis 722, 729
— — hypoglossi
— — oculomotorii 720—723
— — trochlearis 720—724
— — vestibuli dorsalis 726
— — vestibuli lateralis 726
— olivaris (inferior) 729—731
— — accessorius dorsalis 730
— — — medialis 730
nucleus radicis descendentis nervi trigemini 724
— ruber tegmenti 698, 709, 723
— spinalis nervi trigemini 729—735

O.

obex 718
oliva 670, 692, 718
operculum 675
ora serrata 743, 745, 749, 751
orbiculus ciliaris 745, 749, 751
ostium tympanicum tubae auditivae 808, 809, 818, 822

P.

palpebrae 763—771
papilla lacrimalis inferior 765, 771, 772
— — superior 765, 771, 772
— mammae 843—845
— n. optici 746, 747, Tab. 23
— pili 854
pars ciliaris retinae 743—746, 749, 751
— flaccida membranae tympani 829
— frontalis capsulae internae 709
— inferior fossae rhomboideae 718
— intermedia fossae rhomboideae 718
— iridica retinae 743
— libera columnae fornicis 683
— lumbalis medullae spinalis 623
— occipitalis capsulae internae 709
— opercularis gyri frontalis inferioris 675
— optica retinae 745, 746, 749, 750
— orbitalis gyri frontalis inferioris 675
— posterior commissurae anterioris 713
— — lobuli quadrangularis 737
— prima radicis nervi facialis 726
— secunda radicis nervi facialis 726
— subfrontalis sulci cinguli 680
— superior fossae rhomboideae 718
— tecta columnae fornicis 680
— tensa membranae tympani 829
— thoracalis medullae spinalis 644
pedunculus cerebri 671, 692, 693, 708, 718, 719
— flocculi 739, 740
pia mater encephali 662, 663
— — spinalis 649, 654
pili 645, 854
placenta 532 [690, 700, 701, 717
plexus chorioideus ventriculi lateralis 682, 685, 686,
— chorioideus ventriculi quarti 692, 695, 699
— — — tertii 700, 717
— gangliosus ciliaris 748
— (nervosus) brachialis 542, 543
— — cervicalis 536—540, 542, 545

plexus nervosus dentalis inferior 587
— — — superior 599
— — gastricus anterior (n. vagi) 640
— — — posterior (n. vagi) 640
— — lumbalis 608, 609
— — lumbosacralis 609
— — oesophageus anterior et posterior (n. vagi) 640
— — parotideus nervi facialis 583
— — pharyngeus 601
— — pudendus 614
— — pulmonalis anterior et posterior (n. vagi) 640
— — sacralis 640
— — tympanicus 599
— — sympathicus cardiacus 640
— — — caroticus internus 599, 601
— — — coeliacus 641
— — — hypogastricus 640
— — — mesentericus inferior 641
— — — — superior 641
— — — renalis 641
— venosus caroticus internus 833, 840
— — haemorrhoidalis 610, 611
— — pampiniformis 611, 612
— — pharyngeus 601
— — pterygoideus 585
— — pudendalis 610
— — thyreoideus impar 545
— — uterovaginalis 611
— — vesicalis 610, 611
plica malleolaris anterior 819, 820, 821, 828
— — posterior 819, 820, 821, 828
— membranae tympani anterior 829
— — — posterior 829
— semilunaris conjunctivae 767, 771
plicae iridis 748
polus anterior lentis 756
— — oculi 743
— frontalis hemisphaerii 670, 671, 675
— occipitalis hemisphaerii 670, 671, 675
— posterior lentis 756
— — oculi 743
— temporalis hemisphaerii 670, 801
pons 670, 671, 672, 695, 698, 718
portio major nervi trigemini 563, 596—599
— minor nervi trigemini 563, 596—599
praecuneus 564, 680
processus anterior mallei 564, 680, 810, 811, 817
— ciliares 745, 749, 751, 752, 759
— cochleariformis 807, 823
— lenticularis incudis 814
prominentia canalis facialis 808, 822
prominentia canalis semicircularis lateralis 808, 822
— malleolaris 840
promontorium 808, 809, 822
pulvinar thalami 691, 699, 816
punctum lacrimale inferius 765, 769, 771
— — superius 765, 769, 771
pupilla 752, 763
putamen 708—713, 714, 717
pyramides medullae oblongatae 692, 708
pyramis vermis 695, 738, 740

R.

radiatio corporis callosi 712, 713, 714, 717
radices nervorum spinalium 645—647
radii lentis 755—757, 759
radix anterior nervi spinalis 646, 647
— brevis ganglii ciliaris 591, 592
— descendens nervi trigemini 724, 725
— lateralis tractus optici 698
— longa ganglii ciliaris 591, 592
— medialis tractus optici 698
— pili 854
— posterior nervi spinalis 646, 647
— sympathica ganglii ciliaris 591, 592
rami auriculares anteriores nervi auriculotemporalis 588
— articulares art. genu supremae 626
— bronchiales n. vagi 640
— buccales n. facialis 581—583
— calcanei laterales art. peronaeae 631
— — mediales (nervi tibialis) 637
— cardiaci inferiores n. recurrentis 640
— — superiores n. vagi (601)
— communicantes trunci sympathici 640, 641
— cutanei nervorum intercostalium 545, 546, 547
— — anteriores nervi femoralis 617
— dentales inferiores 587
— — superiores 589
— gastrici n. vagi 640
— intercostales arteriae mammariae internae 551
— laryngopharyngei trunci sympathici 601
— linguales n. glossopharyngei 602
— nasales anteriores nervi ethmoidalis anterioris 580—584
— — interni n. ethmoidalis anterioris 595
— — posteriores inferiores 594—596
— — — superiores laterales 594—596
— — — — mediales 594—596
— occipitales arteriae occipitalis 550
— palpebrales inferiores nervi infraorbitalis 582
— perforantes art. mammariae internae 544

rami perineales n. cutanei femoris posterioris 615, 616
— pharyngei n. glossopharyngei 601
— — n. vagi 601
ramus*) auricularis n. vagi 580—585, 548, 601
— zygomaticofacialis 581—584
— zygomaticotemporalis 581—584
recessus membranae tympani 819, 820
rhinencephalon 672, 673
rhombencephalon 672, 673
rima cornealis 743
rostrum corporis callosi 671, 695

S.

sacculus 789—791
saccus endolymphaticus 789
— lacrimalis 769, 771, 772, 788
scala tympani 790
— vestibuli 790, 792, 797, 798
scapha 835, 836
scapus pili 854
sclera 743—747, 749, 750
septum arachnoideale 654
— intermedium posterius medullae spinalis 649
— pellucidum 671, 688—717, 695
— posterius medullae spinalis 649
sinus cavernosus 657, 658, 661
— circularis 651
— coronarius cordis 535
— intercavernosus anterior 657
— — posterior 657
— occipitalis 658
— petrosus inferior 658
— — superior 657, 658
— posterior cavi tympani 808
— rectus 558, 657
— sagittalis inferior 658
— — superior 657, 658, 659, 665
— sphenoparietalis 657
— transversus 657—659, 662
— tympani 808
— venosus sclerae 743, 745, 753
spatia intervaginalia 743
spatium interfasciale (bulbi) 783, 786
— perichorioideale 743
spina helicis 836—838
spina tympanica major 742, 928
— — minor 742, 828
splenium corporis callosi 679, 680, 683, 686, 695, 792
stapes 815, 816, 824
stratum griseum centrale medullae oblongatae 732
— — — mesencephali 723, 724
— — colliculi superioris 723
— pigmenti corporis ciliaris 750
— — iridis 750
— — retinae 750
— zonale thalami 700
stria malleolaris 836
— medullaris thalami 691, 699
— terminalis 685, 686, 688, 691
striae longitudinales corporis callosi 684, 700
— medullares (acusticae) fossae rhomboideae 718
— olfactoriae 692
subiculum promontorii 807, 808, 809
substantia nigra 698, 708, 723, 724
— perforata anterior 670, 692
— — posterior 692
— propria corneae 743
— reticularis alba (Arnoldi) 701
— — — medullae oblongatae 729—731
— — — — grisea 729—731
sulci occipitales laterales 674—677
— — superiores 674—677
— temporales transversi 684
sulcus anthelicis transversus 838, 839
— basilaris pontis 692
— centralis (Rolandi) 674—677
— cinguli 671
— circularis (Reili) 680
— corporis callosi 680
— cruris helicis 639
— frontalis inferior 676
— — superior 676
— horizontalis cerebelli 737—740
— hypothalamicus 671, 695
— intermedius posterior medullae spinalis 649
— — — — oblongatae 718
— interparietalis 675—677
— lateralis anterior medullae oblongatae 692
— — anterior medullae spinalis 646—649
— — mesencephali 724
— — posterior medullae spinalis 646, 649
— limitans fossae rhomboideae 718
— matricis unguis 851
— medianus posterior medullae oblongatae 718
— — — — spinalis 646, 647, 649
— nervi oculomotorii 692
— occipitalis transversus 675
— olfactorius 670, 679
— orbitopalpebralis 763, 764
— parolfactorius anterior 671, 695
— — posterior 671, 695

*) Siehe im übrigen den Namen der betreffenden Nerven und Gefässe.

sulcus praecentralis 674—677
— promontorii 808
— sclerae 743
— subparietalis 671—680
— temporalis inferior 679, 680
— — medius 675
— — superior 675
— tympanicus 808
supercilia 764

T.

taenia fimbriae 701
— chorioidea 691, 699, 700
— thalami 700
— ventriculi quarti 718, 731
tapetum 690
tarsus inferior 768, 769, 788
— superior 768, 769, 788
tegmen tympani 807
tegmentum 698
tela chorioidea ventriculi quarti 695, 699
— — — tertii 671, 688, 689, 695
telencephalon 672, 673
tentorium (cerebelli) 657, 658, 662
thalamus (opticus) 670, 672, 686, 687, 695, 699, 717, 719
tonsilla cerebelli 715, 738, 739
tractus olfactorius 670, 692
— opticus 670, 692, 695, 698, 700
— solitarius 730, 731
— spinalis nervi trigemini 730—735
— spiralis foraminosus 797—801
tragi 842
tragus 835
trigonum collaterale 694
— lemnisci 719
— nervi hypoglossi 718
— olfactorium 692
trochlea m. obliqui oculi superioris 774
truncus corporis callosi 671, 684, 695
— lumbosacralis 608, 614, 641
— lymphaticus intestinalis 858
— — jugularis dexter 858
— — — sinister 858
— — lumbalis dexter 858, 859
— — — sinister 858, 859
— — subclavius dexter 858
— — — sinister 858
— sympathicus 548, 551, 640, 641
tuba auditiva (Eustachii) 819—823, 827
tuber cinereum 670, 679, 692, 698
— vermis 695, 738
tuberculum acusticum 718
— anterius thalami 687, 691, 699
— auriculae 835
— cinereum 718
— cuneatum 718
tunica conjunctiva 648, 649, 651
— — bulbi 630, 648, 649
— — palpebrarum 652

U.

umbo membranae tympani 818, 819, 826, 838
uncus (gyri hippocampi) 675—690, 694
ungues 849—853
utriculus 789—791
uvula vermis 685, 738, 740

V.

vallecula cerebelli 739
vallum unguis 850—852
vasa lymphatica 857, 860
velum medullare anterius 741
— — posterius 695, 718, 739, 741
vena alveolaris inferior 587
— anastomotica facialis 585
— angularis 587
— anonyma 540
— auricularis posterior 536, 537, 545, 552
— axillaris 546, 547
— azygos 548, 551
— basilica 556—560, 562
— cava inferior 605, 608
— — superior 544, 550, 552
— centralis retinae 753, 760
— cephalica 538—541, 559—574
— cerebri magna 669, 688, 689
— — interna 689
— cervicalis profunda 555
— — superficialis 545
— chorioidea 689
— circumflexa humeri posterior 546
— — ilium profunda 608
— — — superficialis 617
— colica dextra 606
— — media 606
— — sinistra 606, 607
— comitans nervi hypoglossi 545, 603
— cordis magna 534, 535
— — media 535
— cordis parva 535
— coronaria ventriculi 604
— cystica 604
— dorsalis penis 610, 612

vena epigastrica inferior 608
— — superficialis 617
— facialis communis 537
— — anterior 537 ff.
— — posterior 537 ff.
— femoralis 617, 621—623
— femoropoplitea 620
— frontalis 580
— gastroepiploica dextra 604
— — sinistra 604
— glutaea inferior 627
— — superior 627
— haemorrhoidalis superior 610, 611
— hemiazygos 448, 551
— — accessoria 551
— hypogastrica 608, 611
— iliaca communis 608, 610, 611
— — externa 608, 610, 611
— iliocolica 606
— iliolumbalis 608
— jugularis anterior 537, 544, 553, 555
— — externa 536 ff.
— — interna 538 ff.
— lingualis 544, 603
— lumbalis ascendens dextra 548, 551, 608
— mammaria interna 551
— mediana antibrachii 560
— — cubiti 560
— mesenterica inferior 607
— — superior 605—607
— obliqua atrii sinistri (Marshalli) 535
— obturatoria 610, 611
— occipitalis 536—542
— ophthalmica superior 657
— ovarica 611
— poplitea 624, 628, 630
— portae 532, 604, 605, 606, 607
— posterior ventriculi sinistri 535
— pudenda interna 614, 615, 627
— sacralis media 608
— saphena magna 617—620
— — parva 619, 620
— septi pellucidi 689
— spermatica interna 608
— subclavia 540, 543, 545, 552
— submentalis 544
— subscapularis 558
— temporalis media 584, 585
— terminalis 689
— testicularis 610, 614
— thoracalis lateralis 546, 547
— thoracoacromialis 544
vena thoracoepigastrica 543, 546, 547
— thyreoidea inferior 545
— — ima 544, 545
— transversa colli 544
— — faciei 581
— umbilicalis 532, 604, 605
— vertebralis 543
venae brachiales 546, 556
— cerebri superiores 658, 667
— ciliares anteriores 752, 802
— — posteriores 753, 754
— costoaxillares 546, 547
— digitales dorsales 575
— diploicae 664, 665
— — pedis dorsales 633
— epigastricae superiores 551
— episclerales 752
— haemorrhoidales inferiores 615, 616
— hepaticae 615
— intercostales 548, 552
— — anteriores 551
— intestinales 606
— labiales posteriores 616
— lumbales 608
— meningeae mediae 657
— metacarpeae dorsales 682
— metatarseae dorsales 633
— pharyngeae 601
— pyloricae 604
— renales 608
— scrotales anteriores 612
— — posteriores 615
— sigmoideae 607
— spermaticae internae 608
— temporales superficiales 581
— thymicae 545
— thyreoideae inferiores 545
— — superiores 544
— tibiales posteriores 629
— vorticosae 747, 748, 754
ventriculus lateralis (encephali) 668, 686, 687, 688, 689, 691
— quartus 671, 685, 699, 741
— tertius 671, 691, 695, 699, 741
venulae maculares 744
vermis cerebelli 671, 695, 737, 740
vestibulum (labyrinthi) 794—796
vertex corneae 743

Z.

zonula ciliaris 743, 744, 749, 751, 752, 759

Druckfehlerberichtigung.

I. Text.

S. 478, Zeile 14 von unten lies: statt Ductus thoracius: thoracicus.
S. 518, Zeile 4 von unten lies: statt nervus abduceus: abducens.
S. 671, Zeile 1 von oben lies: statt organon sinus: organon visus.
S. 676, Zeile 25 von unten lies: statt ora serbrata: serrata.
S. 692, Zeile 16 von oben lies: statt exretorii: excretorii.

II. Tafeln.*)

S. 476 (links) lies: statt arteria epigastrica inferior: superior.
S. 512 (oben) lies: statt n. + art. buccinatoria: masseterica, (rechts) statt n. buceinatorius: buccinatorius, (unten) statt vena jugularis interna: vena facialis posterior
S. 515 (links) lies: statt ramus art. mylohyoideae: ram. mylohyoideus art. aveolar. inferior.
S. 531, Fig. 602 (rechts oben) lies: statt lingae: linguae.
S. 559 lies: statt ramus art. genu: ramus musculoarticularis art. genu supremae
S. 589 (rechts) lies: statt n. irochlearis: trochlearis.
S. 601 (unten) lies: statt spinus: spinalis.
S. 633 (links) lies: statt asciculus: fasciculus.
S. 634, Fig. 695 (rechts) lies: statt trigonum habenulae: commissura habenularum.
S. 644 (links unten) lies: statt colliculus anterior: superior.
S. 659, Fig. 729 (rechts oben) lies: statt vestibuliaris: vestibularis.
S. 674, Fig. 748 lies: statt nimor: minor.
S. 682, Fig. 759 (rechts) lies: statt ligamentum pertinalum: pectinatum.
S. 717, Fig. 804 (links oben) lies: statt lamina spiralis ossea: secundaria.
S. 718, Fig. 806 (oben) lies: statt macula cribrosa media: superior.
S. 726, Fig. 821 (links) lies: statt plica malleolaris posterior: anterior.
S. 733, Fig. 827 (unten) lies: statt tubaricae: tubariae.
S. 737, Fig. 831 (rechts oben) lies: statt poras: porus.

*) Bei einem Teil der Auflage konnten die Fehler auf den Tafeln noch berichtigt werden.

J. F. LEHMANNS Verlag in MÜNCHEN.

Band IV. **Lehmanns medizinische Handatlanten.**

Kurzgefaßtes Lehrbuch und Atlas der

Krankheiten der Mundhöhle, des Rachens und der Nase

von **Dr. L. Grünwald** in München.

Dritte, vollständig umgearbeitete und erweiterte Auflage

Teil I: **Kurzgefaßtes Lehrbuch.** 756 Seiten Text mit 10 farbigen und 220 schwarzen Abbildungen.

Teil II: **Atlas.** 57 vielfarbige Tafeln, enthaltend 104 makroskopische und 37 histolog. Abbild. mit erklärendem Text.

Preis in 2 Bänden gebunden **M. 66.—**
(I. Lehrbuch **M. 36.—**, II. Atlas **M. 30.—**)

Das prachtvoll ausgestattete Buch, in dem die sämtlichen Erkrankungen der Mundhöhle, des Rachens und der Nase in guten naturgetreuen Bildern veranschaulicht und in klarer Beschreibung klinisch erläutert werden, dürfte nicht nur den engen Kreis der Stomatologen, Laryngologen, Rhinologen, sondern auch jeden praktischen Arzt interessieren. . . Von ähnlichen Werken gehört die Arbeit Grünwalds zu den besten. . . Die Ausstattung des Buches, die Reinheit der Reproduktionen loben den rühmlichst bekannten Verleger.
(*Pester med. chirurg. Presse. Desider von Navratil*).

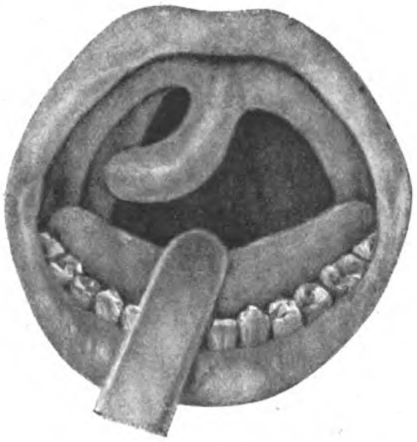

Fig. 178.
Totaler Defekt des linken vorderen Gaumenbogens.

Band XIV. **Grundriß der Kehlkopfkrankheiten**

und Atlas der Laryngoskopie.

Von **Dr. L. Grünwald** in München. **Zweite, vermehrte und verbesserte Auflage.**

Mit 112 farbigen Abbild. auf 47 Tafeln und 26 schwarzen Abbild. im Text. Preis gut geb. **M. 30.—.**

Inhaltsverzeichnis (Hauptabschnitte):

Orientierende Bemerkungen zur Anatomie und Physiologie des Kehlkopfes. — Untersuchungsmethoden. — Praktische Winke für die Untersuchung. — Allgemeines über Ursachen und Behandlung von Kehlkopfkrankheiten. — Stimm-Diätetik. — **Pathologie und Therapie.** I. Akute Entzündungen. — II. Chronische Entzündungen. — III. Neubildungen. — IV. Motilitätsstörungen. — V. Sensibilitätsstörungen. — Va. Kombinierte (funktionelle) Störungen im motorischen und sensiblen Gebiet. — VI. Zirkulationsstörungen. — VII. Blutungen. — VIII. Verletzungen. — IX. Fremdkörper. — X. Mißbildungen. — Schlagwort-Register.

„*Deutsche medizin. Wochenschrift*": . . . Der Student wird sich bald davon überzeugen, daß er sich wohl nirgendwo so schnell und so gründlich wie in diesem Buch Aufklärung verschaffen kann. Für den Fachmann ist es geradezu ein Genuß, den knappen und exakten Darstellungen Grünwalds zu folgen.

Die Therapie der Kehlkopftuberkulose

mit besonderer Rücksicht auf den **galvanokaustischen Tiefenstich und äußere Eingriffe.**

Von **Dr. L. Grünwald, München.**

147 Seiten gr. 8° mit 9 farbigen Abbildungen auf 4 Tafeln und 3 schwarz. Figuren im Text. Preis geheftet M. 12.—, geb. M. 14.—

INHALTSVERZEICHNIS:

Allgemeine Gesichtspunkte für die Behandlung. — **Kritik der Therapie.** — I. Mannigfaltige Gestaltung der Kehlkopftuberkulose. — II. Individuelle Resistenz. — III. Komplikation mit Lungentuberkulose. — Postulate der Therapie — Methoden und Indikationen der Therapie. — **Äußere Operationen.** Verzeichnis der bisher bekannt gewordenen äusseren Eingriffe — Allgemeine Indikationen. — Nachteilige Folgen äusserer Eingriffe. — Tabellarische Darstellung der Operationsergebnisse. — Abhängigkeit der Operationsergebnisse. — Operationsergebnisse. — Vorbedingungen äusserer Operationen. — Spezielle Indikationen. — Die Technik äusserer Eingriffe.

Phantom der normalen Nase des Menschen

von **Dr. Hans Busch**

Stabsarzt a. D., Hals-, Nasen- u. Ohrenarzt in Spandau

3 farbige Tafeln mit 6 Deckbildern und 34 Seiten erklär. Text. Preis kart. **M. 8.—**, in Leinen geb. **M. 10.—**

Zeitschrift für Ohrenheilkunde:

Dieses kleine Kunstwerk, welches auf Anregung **Brühls** entstanden und vom Kunstmaler **Kotzian** mit ausgezeichneten farbigen Tafeln nach Präparaten des Autors versehen ist, gestattet infolge seiner äusserst sinnreichen Anordnung mit den Deckblättern eine schnelle Orientierung und wird deshalb besonders auch dem Spezialisten sehr willkommen sein.

Lehmanns medizinische Handatlanten. *Band V.*

Atlas und Grundriß der Hautkrankheiten.

Fig. 45. Lupus vulgaris.

Von

Hofrat Professor Dr. **Franz Mracek** in Wien.

Nach des Verfassers Tod bearbeitet von

Professor Dr. **Albert Jesionek** in Giessen.

Vierte, unv. Auflage.

Mit 109 farbigen Tafeln und 96 schwarzen Abbildungen.

Preis gut gebunden **M. 60.—**

. . . Die 3. Auflage des bei Studierenden und Aerzten so beliebten Atlas, der ein würdiges Glied in der langen Kette der bekannten Lehmannschen Atlanten darstellt, ist in ganz erheblich erweiterter Form von Jesionek bearbeitet worden; namentlich in illustrativer Hinsicht ist das Höchste geleistet worden, was die Technik nur zu bieten vermag. Den 77 farbigen, lithographischen Tafeln der 2. Auflage sind 32 Dreifarbendrucke hinzugefügt worden, die mit den Bildern des bekannten Jacobischen Atlas der Hautkrankheiten durchaus konkurrieren können. Es sind größtenteils Reproduktionen von Oelgemälden und Aquarellen aus der Sammlung der Münchener dermatologischen Klinik, die in ihrer Weichheit, in ihrer Farbabtönung und in ihrer Plastik das Vollendetste darstellen, was bildlich sich erzielen läßt. Auch die schwarzen Abbildungen sind rund ums Doppelte vermehrt.

Möge dem Werk in seinem neuen Gewande die Anerkennung zuteil werden, die es seinem Werte nach vollauf verdient. „Zentralblatt für innere Medizin".

Band VI. # Atlas der Syphilis und der venerischen Krankheiten

mit einem Grundriß der Pathologie und Therapie derselben.

Von Hofrat Professor Dr. **Franz Mracek** in Wien.

Zweite, vollständig umgearbeitete und vermehrte Auflage.

Mit 81 farb. Tafeln nach Originalaquarellen von Maler A. Schmitson und mit 26 schwarzen Abbildungen.

Preis gut gebunden **M. 48.—.**

Der hochverdiente Verfasser, der in diesem Werke seine große Erfahrung auf dem Gebiete der Geschlechtskrankheiten in Wort und Bild niedergelegt hat, ist gerade, als er im Begriffe war, die neue Auflage zum Abschluß zu bringen, dahingegangen. Aber er hat den Text selbst noch durchgearbeitet und zu den alten Bildern 10 neue farbige Tafeln und 14 schwarze Abbildungen hinzugefügt. Die neuen Forschungsergebnisse sind bei der Darstellung der Syphilis weitgehend berücksichtigt; auch in den übrigen Kapiteln ist die Schilderung dem neuesten Stande der Wissenschaft entsprechend. Außerordentlich anerkennenswert ist die Klarheit und Uebersichtlichkeit des kurz gefaßten, aber alles Wesentliche bringenden Textes. Sowohl die farbigen wie die schwarzen Bilder sind ausgezeichnet und geben eine selten vollständige und sehr reichhaltige Illustration der venerischen Krankheiten. . . . Ein würdiges Denkmal ist es, das der zu früh der Wissenschaft Entrissene sich gesetzt hat „*Dermatologische Zeitschrift.*"

Untersuchungsmethoden und Diagnostik der Erreger der Geschlechtskrankheiten.

Von Dr. med. et phil. **F. W. Oelze**

Mit 29 Abbildungen im Text und 4 Tafeln — Preis geh. **M. 24.—**, geb. **M. 30.—**

Der Verfasser will dem Praktiker die eigentliche Beurteilnng des mikroskopischen Bildes möglichst erleichtern. Dies geschieht in eingehendster Weise, da er sich nur bei Einhaltung aller, auch der kleinsten Vorschriften gute und gleichmässig sichere Resultate erwartet. Ausser vielen technischen Kunstgriffen sind auch bedeutungsvolle neue Fortschritte der mikroskopischen Technik erstmalig eingehend für den Praktiker dargestellt.

Abhandlungen über Salvarsan (Ehrlich-Hata-Präparat 606 gegen Syphilis).

Gesammelt und mit einem Vorwort und Schlußbemerkungen herausgegeben von

Dr. **Paul Ehrlich,** Wirkl. Geh. Rat, Direktor des Instituts für experiment. Therapie, Frankfurt a. M.

Bd. I: 402 S. gr. 8° / Preis geh. **M. 15.—**, geb. **M. 18.—** | Bd. III: 584 S. gr. 8° / Preis geh. **M. 25.—**, geb. **M. 30.—**
Bd. II: 617 S. gr. 8° / Preis geh. **M. 25.—**, geb. **M. 30.—** | Bd. IV: 440 S. gr. 8° / Preis geh. **M. 22.—**, geb. **M. 26.—**

Die vier Bände bieten eine außerordentlich übersichtliche Orientierung über die Salvarsantherapie. Ihren besonderen Wert erhalten sie durch die umfangreichen Schlußbemerkungen aus der Feder Paul Ehrlichs selbst.

Die Fadenpilz-Erkrankungen d. Menschen

Pilzelemente der Pityriasis versicolor.

(Lehmanns med. Atlanten Bd. XII)

von

Dr. R. O. Stein, Assistent der Wiener Universitätsklinik für Geschlechts- und Hautkrankheiten.

Mit 78 Abbildungen auf 3 schwarzen, 18 Drei- und 11 Vierfarbdrucktafeln. Preis gebunden **M. 30.—**

Inhaltsverzeichnis: (Hauptabschnitte) Allgemeiner Teil. a) Morphologie, b) Mikroskopische Untersuchungstechnik, c) Züchtungsverfahren, d) Technik des Tierexperiments, e) Immunitätsreaktionen, f) Darstellung des Trichophytins. Spezieller Teil. 1. Saprophytien. a) der Haut, b) des Haares. — 2. Dermatomykosen. a) Mikroseporie, b) Trichophytie, c) Favus oder Erbgrind. — 3. Blastomykosen. a) Endemische (Saccharomykose), b) Amerikanische (Gilchristsche Krankheit.) — 4. Strahlenpilzaffektionen. a) Actinomykosen, b) Madura Pilzerkrankungen — 5. Sporotrichosen. — 6. Seltene Mykosen — 7. Soor. — 8. Schimmelpilzaffektionen. — Literaturverzeichnis. — Sachregister.

. . . . Der neue Atlas, der ausreichend über die Biologie und Klinik der Pilzaffektionen informiert und durch ausgezeichnete Abbildungen, die zum Teil Reproduktionen der berühmten Moulagen des Wiener Allgem. Krankenhauses sind, illustriert ist, wird in den Kreisen der Chirurgen und Kliniker großes Interesse finden. *„Klinisch-therapeutische Wochenschrift", Berlin.*

. . . . Für den Spezialisten zur Auffrischung seiner Erinnerung, für den allgemeinen Praktiker zur schnellen Orientierung und Belehrung dürfte es zurzeit kein bequemeres und zweckmäßigeres Buch geben als diesen Atlas, der eine wertvolle Ergänzung der gangbaren Lehrbücher bildet *„Deutsche medizinische Wochenschrift".*

Atlas und Grundriß der Bakteriologie und Lehrbuch der speziellen bakteriologischen Diagnostik.

(Lehmanns mediz. Handatlanten Bd. X)

Von Professor Dr. **K. B. Lehmann** in Würzburg und Professor Dr. **med. et phil. R. O. Neumann** in Bonn. Band I: Atlas mit etwa 700 farbigen Abbildungen auf 79 Tafeln. — Band II: Text etwa 800 Seit. mit 30 Bildern. Sechste, durch einen Anhang vermehrte Auflage. Preis der 2 Bände gebunden **M. 70.—**

In dem Neudruck sind alle wesentlichen Fortschritte der letzten Jahre auf dem Gebiete der bakteriologischen Diagnostik gebührend berücksichtigt. Das Wiedererscheinen dieses ausgezeichneten Werkes, das seit mehreren Jahren vergriffen war und das für den Fachmann geradezu unentbehrlich geworden ist, ist mit Freude zu begrüßen. *E. Gildemeister, Berlin im „Zentralblatt für Bakteriologie".*

ÜBER NEUROREZIDIVE nach Salvarsan und nach Quecksilberbehandlung.

Ein Beitrag zur Lehre von der Frühsyphilis des Gehirns. Von **Dr. J. Benario.**

Mit einem Vorwort des Wirkl. Geh. Rat **P. Ehrlich.** Mit einer Tafel und 5 Figuren im Text.

195 Seiten gr. 8°. Preis geheftet **M. 15.**— gebunden **M. 18.—**

Empfindliche, einfache u. rasch ausführbare Untersuchungsmethoden

Für Laboratorien u. prakt. Aerzte, zusammengestellt u. bearbeitet v. **Hans Lipp,** Assistent in Hohenheim.

2. Auflage. Mit 3 farbigen Tafeln. Preis gebunden **M. 7.—**

„Die übersichtliche und kritische Zusammenstellung wird auch über die Bedürfnisse des Krieges hinaus dem Praktiker und Facharzt, ein willkommener Leitfaden für die neueren chemisch bakteriologischen Untersuchungsmethoden sein" *(Archiv für Orthopädie)*

Diagnostik innerer Krankheiten in Tabellenform

Dritte vermehrte und verbesserte Auflage der

Differential-diagnostischen Tabellen.

Von **Dr. med. A. J. Cemach** in Wien.

50 Tabellen mit 31 farbigen und schwarzen Abbildungen sowie 8 Fiebertypen. — Preis kart. M. 18.—.

In der großen Fülle der Krankheitsbilder ist es für den angehenden Arzt, aber auch für den erfahrenen Praktiker manchmal sehr schwierig, gleich das Richtige zu treffen. Die vorliegenden differential-diagnostischen Tabellen ermöglichen eine rasche Orientierung und präzise Diagnosenstellung und sind deshalb jedem, besonders aber dem vielbeschäftigten Arzte, der mit dem besten Willen oft nicht die nötige Zeit findet, größere Werke zu rekapitulieren zur Anschaffung dringend zu empfehlen. *(Bayer. Aerztl. Korresp.-Blatt*

J. F. LEHMANNS Verlag in MÜNCHEN.

Lehmanns medizinische Handatlanten in 8°.

Band XVIII.

Atlas der äußerlich sichtbaren Erkrankungen des Auges

nebst Grundriß ihrer Pathologie und Therapie.

Von Prof. Dr. O. Haab, Zürich.

Vierte, vermehrte und verbesserte Auflage.

Mit 86 farbigen Abbildungen auf 46 Tafeln nach Aquarellen von Maler Johann Fink und mit 21 schwarzen Abbildungen im Text. — ***Preis gebunden M. 30.—***

„Prager medizinische Wochenschrift": Das Buch ist wegen der glücklichen Vereinigung von vorzüglicher bildlicher Darstellung und Beschreibung aller wichtigen Augenerkrankungen dem praktischen Arzte sowie auch den Studierenden aufs wärmste zu empfehlen

Band XXXI.

Atlas und Grundriß der Lehre von den Augenoperationen

Von Prof. Dr. O. Haab. Zürich.

Mit 30 farb. Taf. u. zahlreich. schwarz. Abbild. **Zweite, unv. Auflage.** ***Preis geb. M. 40.—.***

„Zentralblatt für innere Medizin": Dieses Werk des bekannten klinischen Lehrers und Ophthalmologen steht unter den gegenwärtigen Augenoperationslehren zweifellos an erster Stelle. . . .

Band XXIV.

Lehrbuch und Atlas der Ohrenheilkunde

unter Mitwirkung von Hofrat Professor Dr. A. Politzer in Wien, herausgegeben von Professor Dr. Gustav Brühl in Berlin.

Dritte, völlig umgearbeitete und verbesserte Auflage. Mit 270 farbigen Abb. auf 56 Tafeln und 187 Textabb.

Preis gebunden M. 42.—

Archiv für Ohrenheilkunde: In der vorliegenden Auflage ist das bekannte Buch fast durchaus neu eingeteilt und in fast sämtlichen Kapiteln umgearbeitet, ergänzt und erweitert worden . . . Die Tafel- und Textabbildungen sind durchaus gut gelungen . . . Die Ausstattung des Buches ist eine vorzügliche. Es gibt dem Studierenden eine rasche Orientierung über den gegenwärtigen Stand der Ohrenheilkunde. Der praktische Arzt wird sich mit Hilfe des Brühl-Politzerschen Buches in vielen Fällen Rat holen können. Der Otologe findet in der dritten Auflage ein im besten Sinne modernes Werk.

Die Ohrenheilkunde des praktischen Arztes

von Dr. Wilhelm Haßlauer, Oberstabsarzt, Dozent für Ohrenheilkunde an der bayer. militärärztlichen Akademie in München.

419 Seiten gr. 8° mit 124 Abbildungen. — **Preis broschiert M. 20.—, gebunden M. 25.—.**

Zeitschrift für Medizinalbeamte: Die beste Kritik des vorliegenden stattlichen Werkes gibt Verfasser selbst, wenn er als Vorwort weiter nichts schreibt als: „Aus der Praxis für die Praxis." Fürwahr ein Buch, das jedem praktischen Arzt, zumal dem Landarzt, dringend und wärmstens zu empfehlen ist.

Der Fürsorgearzt

Ein Hilfsbuch für Aerzte, Behörden und Fürsorgestellen von Obermedizinalrat Dr. Franz Spaet in München.

Umfang 23 Bogen Oktav-Format / Preis geheftet etwa M. 34.—, gebunden M. etwa 42.—.

Aus dem Inhalt: Rassenhygiene, Sozialhygiene, Fürsorgedienst, Jugendfürsorge, Säuglingssterblichkeit Säuglingsnahrung, Schulärztliche Tätigkeit, Fürsorge für Tuberkulose, Geschlechtskranke, Trinker, Geisteskranke, Gebrechliche und Krüppel.

Ueber vereinfachte Handhabung der Kalorienwerte bei praktischen Ernährungsfragen.

Von Prof. Dr. F. Moritz, Geh. Medizinalrat. Preis geheftet M. 3.—.

Zum steten Gebrauche für Aerzte, besonders auch in Krankenanstalten und Sanatorien, für private, kommunale und staatliche Verwaltungsorgane sowie für gebildete Laien.

J. F. LEHMANNS Verlag in MÜNCHEN.

Lehmanns medizinische Handatlanten.

Band VIII.

Atlas und Grundriß der
traumatischen Frakturen u. Luxationen.

Von **Professor Dr. H. Helferich**

Mit 64 farbigen und 15 schwarzen Tafeln und 392 Textabbildungen nach Original-Zeichnungen von Maler Bruno Keilitz.

Zehnte Auflage erscheint 1921

INHALT (Hauptabschnitte): I. Allgemeines über Frakturen und Luxationen. II. Frakturen des Schädels. III. Verletzungen der Gesichtsknochen. IV. Frakturen und Luxationen der Wirbelsäule. V. Frakturen am Brustkorb. VI. Frakturen u. Luxationen der oberen Extremität. VII. Frakturen u. Luxationen der unteren Extremität. Die normalen Gelenke im Röntgenbilde nebst Erklärungsskizzen.

Besprechung der 9. Auflage: .. Es erübrigt sich über die Vorzüge des weitbekannten Werkes ausführlicheres zu sagen. Hervorgehoben sei nur, daß auch diese Auflage wiederum zahlreiche Erweiterungen und Verbesserungen aufweist. Besser als durch den Helferichschen Atlas können die für die Praxis so wichtigen Frakturen und Luxationen nicht gelehrt werden. So ist die Darstellung der Reposition der Luxationen von Schulter und Ellbogengelenk unübertrefflich. Auch die vielfachen Röntgenbilder, besonders auch diejenigen von normalen Gelenken mit der Anleitung zu ihrer Deutung sind vorzüglich geraten. . . .

Krecke, „Münchener medizinische Wochenschrift".

Fig. 152. Frische suprakondyläre Extensionsfraktur des Humerus.

Röntgen-Untersuchung bei Kriegsverletzten

Von Prof. Dr. **Rudolf Grashey,**
Assistenzarzt an der chirurgischen Klinik München.

Mit 184 Abbildungen. Preis gebunden M. 10.—

„Der Verfasser nennt sein Buch „Kriegsersatz an Stelle der Neuauflage seines vergriffenen chir. path. Röntgenatlasses. Wir können ihm das Zeugnis ausstellen, dass der Ersatz vorzüglich gelungen ist und auch während des Friedens eine Lücke auszufüllen berufen ist. Er wird insbesondere dazu beitragen, dass die zahlreichen Erfahrungen des Krieges nicht verloren gehen."
(Deutsche medizinische Wochenschrift.)

Zur chirurgischen und orthopädischen Nachbehandlung der Verwundeten

Von Hofrat Dr. **Krecke** und Geheimr. Prof. Dr. **Lange** (beide in München).

Mit 6 Abbildungen. Preis gebunden M. 4.—

Der Ruf der beiden Verfasser bürgt für die Güte des Buches. Sie wollen dazu beitragen, die Ergebnisse der Kriegschirurgie noch weiter zu verbessern und insbesondere die Dauer der Lazarettbehandlung möglichst abzukürzen. Heute im Zeitalter der Nachbehandlung ein durchaus zeitgemässes Buch.

Band XIII. **Atlas und Grundriß der**
Verbandlehre
für Studierende und Aerzte

Von **Professor Dr. Albert Hoffa,** Berlin
Nach des Verfassers Tod bearbeitet von Professor Dr. **Rudolf Grashey,** München.
Sechste, wesentlich vermehrte **Auflage**
mit 167 Tafeln und 209 Textabbildungen.
Preis gut gebunden **M.** 36.—

Kriegs-Orthopädie

Von Geh. Hofrat Prof. Dr. **Fr. Lange** und Prof. Dr. **J. Trumpp.**

Mit 114 Abbildungen. Preis gebunden **M.** 8.—

„Das kompendiös gehaltene Buch bringt mit seiner klaren Sprache und den zahlreichen anschaulichen Abbildungen so viel Anregung und Anleitung, daß es in die Hand jedes Arztes gehört, der sich mit Kriegsverletzten abgibt."
Prof. Dr. Bi-salski in der „Zeitschrift f. orthop. Chirurgie."

Chirurgische Diagnostik in Tabellenform

Für Studierende und Aerzte. Von Dr. med. A. J. **Cemach.** Zweite verm. u. verbess. Aufl.

108 Tabellen und 487 schwarze und farbige Abbildungen auf 114 Tafeln

Preis kartoniert M. 76.— gebunden M. 84.—

EINTEILUNG: I. Chirurgie des Schädels und seines Inhalts. II. Chirurgie des Gesichtes. III Chirurgie der Mundhöhle, des Rachens, der Kiefer und der Speicheldrüsen IV. Chirurgie des Halses V. Chirurgie der Wirbelsäule. VI. Chirurgie des Thorax und der Brustdrüse VII. Chirurgie des Abdomens. VIII. Chirurgie der Harn- und Geschlechtsorgane. IX. Chirurgie des Beckens und der Extremitäten. X. Anhang: Einige Kapitel aus der allgemeinen Chirurgie.

„. . . Es ist staunenswert, was alles in das Buch hineingearbeitet wurde, und der Verlag verdient alle Anerkennung für die außerordentliche Zahl von vortrefflichen ein- und mehrfarbigen Abbildungen. . . . Das Buch wird . . . ein oft willkommener Nothelfer sein."
Berliner klinische Wochenschrift

J. F. LEHMANNS Verlag in MÜNCHEN.

Abb. 112. Kataleptische Stellung bei einem Hebephrenen.

Lehmanns medizinische Lehrbücher Band 1.

Erkennung der Geistesstörungen

von Dr. phil. et med. **Wilhelm Weygandt**

o. ö. Professor der Psychiatrie an der Universität Hamburg, Direktor der Staatskrankenanstalt Friedrichsberg.

Mit einem **serologisch-diagnostischen** Teil von Privatdozent Dr. med. **Viktor Kafka.**

VIII und 250 Seiten Lex.-Oktavmit 18 farbigen Tafeln und 318 Textabbildungen. Preis geh. **M. 34.—**. geb. **M. 42.—**

In der vorliegenden Diagnostik hat Weygandt in individueller Prägung das Wesentlichste mit kurzer Begründung dargelegt und dabei besonders die Symptome, Methoden und Apparate veranschaulicht. In erfreulicher Weise ist es ihm gelungen durch klare Darstellung in Wort und Bild ein Werk zu schaffen, das nicht nur dem Studenten und dem allgemeinen Praktiker von Wert sein wird. Das Buch ist warm zu empfehlen.
Aerztl. Sachverständigen-Zeitung, Berlin.

Es liegt hier ein Lehrbuch von bisher nicht erreichter Güte und Reichhaltigkeit bildlicher Veranschaulichung vor. Studierender und Arzt werden mittels dieser Abbildungen mit bestem Erfolg die Erinnerung an das auffrischen, was sie in der Klinik gesehen haben.
Psych.-neurologische Wochenschrift, Berlin.

Atlas und Grundriß der patholog. Anatomie.

(Lehmanns medizinische Handatlanten in 8° Band XI/XII.)

Von Obermedizinalrat Professor Dr. **O. v. Bollinger.**

Mit 135 farbigen Tafeln nach Originalen von Maler A. Schmitson und 68 Textabbildungen.

I. BAND. Zirkulations-, Respirations- und Digestionsapparat, sowie Leber, Gallenblase und Pankreas.

Dritte unveränderte Auflage. — *Preis gebunden M. 36.—*

II. BAND. Harnapparat, Geschlechtsorgane, Nervensystem, Knochen, Gelenke.

Dritte, unveränderte Auflage — *Preis gebunden M. 36.—*

Zentralblatt für innere Medizin: . . . Auch wer weit in seiner Kunst vorgeschritten ist, wird das Buch gern zur Hand nehmen und an der lebendigen Wiedergabe der anatomischen Bilder, sowie an der durchsichtigen Klarheit des begleitenden Textes seine helle Freude haben.

Atlas und Grundriß der

Allgemeinen patholog. Histologie.

(Lehmanns medizinische Handatlanten in 8° Band XXII.)

Von Professor Dr. **Hermann Dürck** in München.

Mit 77 vielfarbigen lithographischen und 31 zum Teil zweifarbigen Buchdruck-Tafeln nach Originalen von Maler K. Dirr und Universitätszeichner C. Krapf. — **2. ergänzte Auflage erscheint 1921.**

Kurze Anleitung zur Herstellung patholog.-histolog. Präparate und Zusammenstellung der gebräuchlichsten Färbemethoden.

Von **Hans Geith,**
Präparator am Pathologischen Institut München.

Preis M. 4.50

Sektionstechnik

Von Prof. Dr. **Siegfried Oberndorfer**-München

Mit 22 Abbildungen. — Preis gebunden **M. 6.—**

„Feldarzt — man könnte sagen Landarzt. Der Arzt, der jederzeit überall sein muß, der bedarf möglichst konzentrierter, auszugartiger Werke, nicht um zu lernen, sondern sich zu erinnern. Diesem Zweck dienen die Taschenbücher. Sie geben das Wesentliche und das möglichst deutlich.“
Aerztliche Rundschau, München.

Lehmanns medizin. Handatlanten in 8°

Band XVI. **Atlas und Grundriß der**

Chirurgischen Operationslehre.

Von Professor **Dr. Otto Zuckerkandl**, Wien.

Fünfte, vermehrte und verbesserte Auflage.

Mit 45 farbigen Tafeln und 403 Abbild. im Texte.
Preis gebunden M. 42—.

Deutsche medizinische Wochenschrift, Berlin: In fünfter Auflage bereits, in Wort und Bild wiederum vermehrt und verbessert, liegt der bekannte Zuckerkandlsche Atlas vor uns; zu seinem Lobe braucht nichts Neues hinzugefügt zu werden. Daß der Verfasser sein Werk auf der Höhe der Wissenschaft hält, versteht sich von selbst. Eine Anzahl älterer Bilder ist durch bessere Darstellungen ersetzt worden; hinzugekommen sind Abbildungen über die Gefäßnaht, Bloßlegung der Nerven an den Extremitäten, Operation der Appendicitis u. a. Auch sämtliche neue Abbildungen sind von dem Maler Hajek angefertigt worden und zwar meist nach Skizzen im Operationssaale.

Fig. 154. Exartikulation der Hand.

Band XVII **Atlas und Grundriß der Gerichtlichen Medizin**

unter Benützung von **E. v. Hofmanns Atlas der Gerichtlichen Medizin.**

Herausgegeben von **Dr. Georg Puppe,** Professor der Gerichtl. Medizin in Königsberg i. Pr.

46 Bogen Text mit 70 vielfarb. Tafeln nach Originalen von Maler A. Schmitson und 204 schwarzen Abb.

Preis in 2 Bänden gebunden M. 50.—.

Inhalt (Hauptabschnitte): Gerichtsärztliche Technik — Körperverletzungen — Der gewaltsame Tod (allgemeiner und spezieller Teil) — Geschlechtliche Verhältnisse — Die Untersuchung des Gesundheitszustandes und der Körperbeschaffenheit ohne vorhergegangene Körperverletzung (Anhang: gerichtliche Untersuchung von Wohnungen) — Zurechnungsfähigkeit.

Puppe hat sehr viel Eigenes in dieses Werk hereingebracht. Vor allen Dingen berücksichtigt er die soziale (versicherungsrechtliche) Medizin auf das beste. Besonders behandelt der Verfasser die Abschätzung der Erwerbsfähigkeit und den ursächlichen Zusammenhang zwischen Unfall und Tod. Die neueren gerichtsärztlichen Methoden (Uhlenhut) sind natürlich ausgiebig behandelt.

Das ganze Werk ist ein ganz ausgezeichnetes Hilfsmittel für alle ärztlichen Sachverständigen. 70 farbige Tafeln und 204 Abbildungen tragen wesentlich zur Erleichterung des Verständnisses bei. Der Puppesche Atlas sei deshalb allen Medizinalbeamten empfohlen.

Soziale mediz. Hygiene, Hamburg.

Zur Neuordnung des medizin. Studiums und Prüfungswesens

Von Professor Dr. Bernhard Fischer, Frankfurt a. M. / Preis geh. M. 3.50.

Alle diese Reformvorschläge sind eingehend begründet, das ganze Reformsystem gründlich durchdacht und das Ergebnis reicher Erfahrungen. Die Arbeit wird zur Förderung und Klärung aller Fragen wesentlich beitragen.

Prof. Dr. Kerschensteiner in der Münch. medizin. Wochenschrift.

Dosierungstafeln für die Röntgentherapie

von Dr. rer. nat. et phil. **Friedrich Voltz** (Erlangen)

Mit 40 Tabellen und 16 Figuren auf Tafeln — Preis steif kartoniert **M. 20 —**

Die Dosierungstafeln sollen dem Arzte zeigen, welche Dosis Strahlen er in jedem Falle anwenden muß. Die 40 Tabellen beruhen auf den exakten Messungen und Berechnungen des Verfassers und wollen dem Arzte die Wiederholung dieser langwierigen Arbeit in jedem einzelnen Falle ersparen. Den Tafeln sind Erläuterungen über die einschlägigen physikalischen Gesetze vorausgeschickt, die an Hand von 16 Figuren die Berechnungsweise der Tabellen veranschaulichen.

J. F. LEHMANNS Verlag in MÜNCHEN.

Lehrbuch und Atlas der Zahnheilkunde

Mit Einschluß der Mund-Krankheiten

von Dr med. u. phil. **Gust. Preiswerk,** Gew. Lektor an der Universität Basel.

Dritte, verbesserte u. vermehrte Auflage. Mit 56 vielfarbigen Tafeln u. 141 Textabb. **Preis gut geb. M. 60.—**

(Lehmanns medizinische Handatlanten Band XXX).

Mit dem Neuerscheinen dieses Buches ist eine empfindliche Lücke, die während des Krieges in der zahnärztlichen Literatur entstanden war, wieder ausgefüllt. Das Buch bietet in der bekannten, glänzenden Ausstattung von „Lehmanns medizinischen Handatlanten" eine umfassende Uebersicht über das ganze Gebiet der Zahn- und Mundkrankheiten. *Dr. Treitel in der Zahnärztl.-Rundschau-Berlin.*

Lehrbuch und Atlas der zahnärztlichen Technik

(Lehmanns medizinische Handatlanten Band XXXIII.)

Von Dr. med. u. phil. **Gust. Preiswerk,** vorm. Dozent für Zahn- und Mundkrankheiten (jetzt Ifferten, Schweiz)

Mit einem Anhang von Dr. med. **Paul Preiswerk,** Privatdozent an der Universität Basel.

Vierte, verbesserte und vermehrte Auflage.

Mit 28 Dreifarbendruck-Tafeln und 367 schwarzen u. farbigen Abbildungen. **Preis gut gebunden M. 70.—**

Die 4. Auflage wurde gründlich durchgearbeitet. Überall ist der modernen Goldguß-Technik Rechnung getragen und viele neue farbige Tafeln sowie schwarze traten zu den alten, so daß in Bild, Wort und Ausstattung hervorragendes geleistet wurde.

Man ist gewöhnt, daß der Verlag Lehmann-München auf medizinischem Gebiete nur hervorragendes bringt und vom Verfasser dieses Werkes kennt man die anerkannte Gründlichkeit. In seiner klaren, einfachen Sprache und Deutlichkeit ist das Werk als ein Muster dieser Art zu betrachten. *Zeitschrift für Zahnärztl. Orthopädie.*

Im Laufe des Jahres 1921 erscheinen in Neuauflage:

Lehrbuch und Atlas der konservierenden Zahnheilkunde

von Dr. med. u. phil. Gustav Preiswerk.

(Lehmanns medizinische Handatlanten Band XXXVIII.)

Mit 32 vielfarbigen Tafeln und etwa 330 Textabbildungen. **Preis gut gebunden etwa M. 50.—**

Den größten Wert des Buches bedingen — wie immer — die Illustrationen, von denen das vorliegende 32 vielfarbige Tafeln und 323 Textabbildungen aufweist. Speziell die ersteren seien rühmend hervorgehoben — als Bilder von einer Anschaulichkeit, die dem Lernenden sehr wohl den Lehrer ersetzen können. Solche Bücher empfehlen sich von selbst. *Prager Medizin. Wochenschrift.*

Atlas und Lehrbuch der zahnärztlich-stomatologischen Chirurgie

von Privatdozent Dr. **Paul Preiswerk** in Basel.

(Lehmanns medizinische Handatlanten Band XXXIX.)

Mit 35 farbigen Tafeln und etwa 250 schwarzen Abbildungen. **Preis gut gebunden etwa M. 50.—**

Dem äußerst sachlich geschriebenen Text sind zahlreiche instruktive Abbildungen beigegeben. Das Buch ist von einem erfahrenen Praktiker für die Praxis geschrieben und dürfte sich bald eines großen Leserkreises erfreuen. *Deutsche Medizinische Wochenschrift.*

Atlas und Grundriß der zahnärztlichen Orthopädie

von Privatdozent **Emil Herbst,** D. D. S. in Bremen-München

Mit 3 vielfarbigen lithographischen Tafeln und etwa 250 Textabbildungen.

Preis gut gebunden etwa M. 50.— — (Lehmanns medizinische Handatlanten Band XXVI.)

Die zahlreichen Abbildungen erleichtern das Verständnis der beschriebenen Fälle, so daß dieses Buch wertvolle Anregungen für den Praktiker enthält. *Deutsche Medizinische Wochenschrift.*

Krankheit und soziale Lage

Unter Mitwirkung hervorragender Fachmänner herausgegeben von Professor Dr. **M. Mosse,** Berlin und Dr. med. **G. Tugendreich,** Berlin.

Inhaltsübersicht:

I. Allgemeiner Teil: 1. Einleitung von Prof. M. Mosse und Dr. G. Tugendreich. 2. Grundzüge der Krankheits- und Todesursachen statistik von Professor Dr. H. Silbergleit.

II. Soziale Aetiologie der Krankheiten: 3. Die Wohnung in ihrem Einfluß auf Krankh. und Sterblichk. von Geh. Med.-Rat Professor Dr. E. W. Wernicke. 4. Die Ernährung in ihrem Einfluß auf Krankheit und Sterblichkeit von Professor Felix Hirschfeld. 5. Die Arbeit bzw. der Beruf in ihrem Einfluß auf Krankheit und Sterblichkeit von Landesgewerbearzt Dr. Franz Koelsch. 6. Einfluß der soz. Lage auf Krankh. und Sterblichk. der Frau von San.-Rat Dr. W. Weinberg. 7. Einfluß der soz. Lage auf Krankh und Sterblichk. des Kindes von Dr. G. Tugendreich. 8. Einfluß der soz. Lage auf die Schultauglichkeit von Schularzt Dr. M. Fürst. 9. Einfluß der soz. Lage auf die Militärtauglichkeit von Generalarzt a. D. Dr. H. Meisner. 10. Einfluß der soz. Lage auf Nerven- und Geisteskrankheiten, Selbstmord und Verbrechen von Priv.-Doz. Dr. G. Voß. 11. Einfluß der soz. Lage auf den Alkoholismus von San.-Rat Dr. B. Laquer. 12. Einfluß der soz. Lage auf die Geschlechtskrankheiten von Prof. Dr. Alfr. Blaschko und Dr. W. Fischer. 13. Einfluß der soz. Lage auf die Infektionskrankheiten von Oberarzt Dr. F. Reiche. 14. Einfluß der soz. Lage auf die Tuberkulose von Prof Dr M. Mosse. 15. Einfluß der soz. Lage auf den Krebs von Hofrat Dr. Ad. Theilhaber. 16. Einfluß der soz. Lage auf die Zahnkrankheiten von Professor Dr. Fr. Williger.

III. Soziale Therapie der Krankheiten: 17. Bekämpfung der soz. Krankheitsursachen durch den Staat von Min.-Rat Prof. Dr. Fr. Zahn u. Dr. Kleindinst. 18. Aufgaben der Gemeinde- u. der privaten Fürsorge v. Stadtrat Dr. med. Ad. Gottstein. 19. Einfluß der sozialen Gesetzgebung auf Verhütung, Erkennung und Verlauf der Krankheiten v. Dr. Alfons Fischer. 20. Soziale Maßnahmen zur Besserung der Fortpflanzungsauslese v. Dr. Wilh. Schallmayer.

Umfang: 55 Bog. gr. 8°. **Preis geheftet M. 50.— gebunden M. 60.—**

J. F. LEHMANNS Verlag in MÜNCHEN.

Lehmanns medizinische Atlanten. *Neue Folge in Quartformat. Band I.*

Atlas und Grundriß der

topographischen und angewandten Anatomie

von Dr. med. **Oskar Schultze**, o. ö. Professor der Anatomie in Würzburg.

Dritte völlig umgearbeitete und vermehrte Auflage.

Herausgegeben v. Prof. Dr. W. Lubosch, Prosektor d. Anatomie u. d. anthropotomischen Anstalt in Würzburg. Mit vielen meist farbigen, zum großen Teil auf Tafeln gedruckten Abbildungen nach Originalen der Maler A. Schmitson, R. Hajek und Fr. Kotzian.

Erscheint Mitte 1921.

Deutsche Medizinal-Zeitung, Berlin: . . . . Was die plastische belehrende Form der anatomischen Abbildung auch für die kompliziertesten Gestaltungen nur irgend zu leisten vermag, und was die heutige Reproduktionstechnik davon zum Ausdruck zu bringen versteht, das zeigt das Schultzesche Werk. Und das ist außerordentlich, ja bewundernswert viel. *L. Pick, Berlin.*

Band VIII.

Für Amtsärzte, Krankenhäuser und Sanatorien nahezu unentbehrlich:

Atlas und Lehrbuch der Hygiene

mit besonderer Berücksichtigung der Städte-Hygiene

in Verbindung mit hervorragenden Fachmännern herausgegeben

von Prof. Dr. W. Prausnitz

Vorstand des hygienischen Instituts der Universität Graz.

Inhaltsverzeichnis:

Vorwort, Einleitung. — Aufgabe der Bauordnungen, Professor Dr. W. Prausnitz, Graz. Oeffentliche Straßen, Plätze und Anlagen, Ingenieur H. Stillkrauth, München. Planliche Darstellung von Hochbauten, Oberingenieur R. Kloss, Graz. Baustoffe und Baugefüge, Professor E. von Mecenseffy, München. Entwurf, Ausführung und Benützung von Hochbauten, Professor Dr. H. Hammerl und Oberingenieur R. Kloss, Graz. Familienhäuser-Kolonien, Gartenstädte, Architekt C. Ebert, München. Arbeiterwohnungen (Kleinwohnungen), Professor Dr. W. Prausnitz, Graz. Wasserversorgung, Professor Dr. Ph. Forchheimer, Graz. Lüftung und Heizung, Bade-Einrichtungen, Dampfwäscherei, Dipl.-Ingenieur H. Recknagel, München. Beleuchtung, Stadtrat H. Metzger, Bromberg. Abfallstoffe und ihre Beseitigung, Oberingenieur A. Kleinschroth, München. Müll-Beseitigung und -Verwertung, Stadtrat H. Metzger, Bromberg. Entstaubungsapparate, Stadtrat H. Metzger, Bromberg. Die Hygiene des Schulgebäudes, I. Stadtbaumeister Hennig, Dresden. Schulbänke, Privatdozent Dr. A. Wittek, Graz. Krankenhäuser, Baurat A. G. Stradal, Wien. Tuberkulosehellstätten und Erholungsstätten, Professor Dr. Th. Pfeiffer, Graz. Baracken, Professor Dr. Th. Pfeiffer, Graz. Rettungswesen und Krankentransport, Seesanitätsarzt Dr. M. Kaiser, Triest. Desinfektion, Professor Dr. P. Th. Müller, Graz. Bestattungsanlagen, Professor Dr. A. Lode, Innsbruck. Schlacht- und Viehhöfe, Obermedizinalrat Prof. Dr. R. Edelmann, Dresden. Markthallen, Stadtbauinspektor Dr. ing. H. Küster, Breslau.

700 S. Text in 4°. Mit 818 Abbild., darunter 4 farb. Tafeln. — ***Preis in Leinw. geb. Mk. 56.—.***

Friedensausstattung — Holzfreies Papier.

Zentralblatt für innere Medizin: . . . . . 818 ausgezeichnet klare, zum Teil hervorragend schöne und durchweg lehrreiche Abbildungen schmücken das ziemlich umfangreiche, im Quartformat hergestellte Buch. Es liegt hier eine wirkliche Bereicherung unserer medizinischen Literatur vor, welche das Nachschlagen in anderen Büchern und Zeitschriften mit einem Schlage unnötig macht. Das Buch wendet sich auch keineswegs an den Hygieniker allein, sondern erscheint gerade deshalb so wertvoll, weil es jedem Arzte, ja dem medizinischen Laien, die Grundforderungen der Hygiene in äußerst leichtfaßlicher, interessanter Form einprägt. Wir können dem Buche nur die wärmste Empfehlung auf den Weg geben.

Grundzüge der Hygiene

unter Berücksichtigung der Gesetzgebung des Deutschen Reiches und Oesterreichs

Von **Dr. W. Prausnitz**, Professor der Hygiene an der Universität Graz.

Für Studierende an Universitäten und technischen Hochschulen, Aerzte, Architekten, Ingenieure und Verwaltungsbeamte.

Elfte, verbesserte und vermehrte Auflage.

Gr. 8°, 761 Seiten Text mit 284 Abbildungen. ***Preis geh. Mk. 32.—, geb. M. 40.—.***

Die am 15. März 1921 gültigen Verlagsteuerungszuschläge sind in obigen Preisen inbegriffen.

Lehmanns medizinische Atlanten. *Neue Folge in Quartformat. Band V.*

Atlas typischer Röntgenbilder vom normalen Menschen

Ausgewählt und erklärt nach chirurgisch-praktischen Gesichtspunkten, mit Berücksichtigung der Varietäten und Fehlerquellen, sowie der Aufnahmetechnik.

Von Prof. **Dr. med. R. Grashey,** Assistenzarzt der chirurg. Klinik zu München.

Vierte verbesserte Auflage. Mit über 200 Tafelbildern (Autotypien) in Original-Größe und etwa 350 Textabbildungen (Umrißzeichnungen, Ansichten und anderes).

Erscheint 1921.

Aerztl. Mitteilungen: Die Zahl der autotypischen Bilder ist gewachsen, Skelett- und Situationsskizzen, von Künstlerhand entworfen, sind hinzugekommen. Namentlich haben die Besonderheiten des kindlichen Körpers, einzelne Skeletteile und Varietäten eine größere Berücksichtigung erfahren. Auch der einleitende Text ist sowohl in seinem technischen wie physikalischen Teil erweitert, doch liegt der Schwerpunkt des Atlasses, wie bisher, in den prachtvollen Bildern und ihrer Erklärung. Durch die Summe technischer, künstlerischer und wissenschaftlicher Arbeit, verbunden mit vornehmer äußerer Ausstattung, ist ein Werk von hervorragendem Wert geschaffen, das als zuverlässiger Ratgeber im Röntgenzimmer und als Zierde der ärztlichen Bibliothek seinen Platz behaupten wird.

Band VI. **Atlas chirurgisch-pathologischer Röntgenbilder**

Von Prof. **Dr. Rudolf Grashey,** Assistenzarzt der chirurg. Klinik zu München.

Zweite Auflage erscheint 1921.

Band VII. **Atlas und Grundriß der**

Röntgendiagnostik in der inneren Medizin

Bearbeitet von

Proff. und Drs. L. Brauer, Hamburg. — **Hans Dietlen,** Davos. — **E. Finckh,** Stuttgart. — **Otto Goetze,** Frankfurt a. M. — **Franz M. Groedel,** Frankfurt a. M. — **Georg Fedor Haenisch,** Hamburg. — **Guido Holzknecht,** Wien. — **Friedrich Jamin,** Erlangen. — **M. Immelmann,** Berlin. — **Alban Köhler,** Wiesbaden. — **Paul Krause,** Bonn. — **M. Otten,** Magdeburg. — **W. Pfeiffer,** Frankfurt a. M. — **O. Schnaudigel,** Frankfurt a. M. — **G. Spieß,** Frankfurt a. M.

Herausgegeben von Privatdozent **Dr. med. Franz M. Groedel.**

Dritte, vollkommen umgearbeitete und wesentlich erweiterte Auflage.

Mit 541 autotypischen Abbildungen auf 137 Tafeln und mit zahlreichen Textabbildungen.

Erscheint Frühjahr 1921.

Aus einer Besprechung über die 2. Auflage:

. . . Der Umfang des Buches wurde fast verdoppelt. Hinzugekommen sind kurze bündige Abhandlungen von befugter Seite über die Röntgenuntersuchungen bei Erkrankungen des zentralen und peripherischen Nervensystems, der Augen, des Gehörorgans, der Kiefer und der Zähne. Die Ausstattung des Buches ist eine vorzügliche. Mit Hilfe desselben kann sich der Praktiker in verhältnismäßig kurzer Zeit einen kritischen Blick für den Wert der Röntgendiagnostik in der inneren Medizin verschaffen. *(Deutsche Medizin. Wochenschrift, 1915, Nr. 11)*

Erkennung der Geistesstörungen

(Psychiatrische Diagnostik)

von

Dr. phil. und med. **Wilhelm Weygandt**

o. ö. Professor der Psychiatrie an der Universität Hamburg, Direktor der Staatskrankenanstalt Friedrichsberg.

Mit einem **serologisch-diagnostischen** Teil von Privatdozent Dr. med. **Viktor Kafka.**

VIII und 250 Seiten Lex.-Oktav mit 18 farbigen Tafeln und 318 Textabbildungen.

Preis geheftet M. 34.—, gebunden M. 42.—.

(Lehmanns medizinische Lehrbücher Band 1.)

Aus dem Inhalt: Anamnese, Vorgeschichte — Untersuchung des geistigen Zustandes — Untersuchung des körperlichen Zustandes — Serologische Diagnostik — Beobachtung — Verheimlichung, Simulation usw. — Grenzen des Irreseins — Psychiatr. Fragebogen und Untersuchungschema — Spez. Diagnostik.

Die am 15. März 1921 gültigen Verlagsteuerungszuschläge sind in obigen Preisen inbegriffen.

Emanuel Crane '27.

J. F. LEHMANNS Verlag in MÜNCHEN.

Lehmanns medizinische Atlanten. *Neue Folge in Quartformat. Band X.*

Atlas und Grundriß der Rachitis

von Dr. Franz Wohlauer,

Assistent a. d. Universitätspoliklinik für orthopädische Chirurgie in Berlin. Spezialarzt für Röntgenologie.
Mit 2 farbigen und 108 schwarzen Abbildungen auf 34 autotypischen und 12 photographischen Tafeln und mit 10 Textabbildungen.

Preis in Leinwand gebunden M. 40.—. Friedensausstattung — Holzfreies Papier.

Inhaltsübersicht: A. Grundriß: Aetiologie — Pathologie der Knochenveränderungen — Röntgenbefunde — Allgemeines. Wesen der rachitischen Veränderungen — Differentialdiagnose — Zeitfolge der Knochenerkrankungen — Die Deformitäten im speziellen: Schädel, Zahnentwicklung, Thorax, Clavicula, Scapula, Wirbelsäule, Becken, Humerus, Ellbogengelenk, Vorderarm, Oberschenkel, Kniegelenk, Unterschenkel, Fuß. — Einfluß der Rachitis auf die Körpergröße — Klinische Erscheinungen von seiten der anderen Organe — Therapie — Literaturverzeichnis. — B. Atlas: Abbildungen mit ausführlichen Erklärungen — Schlagwortregister.

. . . Das Werk enthält eine nahezu erschöpfende Sammlung ungewöhnlich schöner Photographien rachitischer Kinder sowie rachitisch deformierter Skeletteile und gibt am Schlusse auf 12 großen photographischen Tafeln das röntgenologische Verhalten der rachitischen Knochen in bisher unerreicht klarer Weise wieder. — Im begleitenden Text finden die orthopädisch und chirurgisch wichtigen Verhältnisse der Rachitis eine ausführliche und gute Darstellung. . . *Korrespondenzblatt für Schweizer Aerzte.*

Band XI.

Atlas und Lehrbuch

wichtiger tierischer Parasiten und ihre Ueberträger

mit [redacted]thologie.

Dr. med. e[redacted]artin Mayer

o. ö. Professor d[redacted] titut für Schiffs- u. Tropen-
nischen In[redacted] n Hamburg.

Mit 1300 farb. Abb[redacted] Leinwand geb. M. 80.—

Kurzes Inhalts[redacted] rotozoen — Parasitische
Amöben — Trich[redacted] n coli — Trypanosomen
mit Stechfliegen ([redacted] den — Trypanoplasmen
— Leishmanien —[redacted] der Vögel — Coccidien
— Hämogregarin[redacted] Blut. Technik der Blut-
und Organuntersu[redacted] ie Malaria — Anopheles
und Culex — Ein[redacted] irer Larven und Puppen
— Babesien s. Pi[redacted] en — Chlamydozoen —
Würmer — Nema[redacted] liden) — Parasitierende
Fliegenlarven — [redacted]

Das Buch behande[redacted] rasiten und ihrer Ueberträger
und gibt eine genaue D[redacted] lert sich in zwei Abschnitte,
deren erster und größt[redacted] len Metazoen, im wesentlichen
den Würmern gewidme[redacted]

Die Abbildungen s[redacted] 45 Tafeln vereinigt. Diese
Tafeln, die aus 1300 [redacted] chauungsmaterial dar, wie es
sich besser und vollst[redacted] darin, daß sie sämtlich von
einem der beiden Autor[redacted]

Monatshefte 1914, Heft 8.

Band XIII.

Operationsübungen

an der menschlichen Leiche und am Hund

Von **Professor Dr. G. Axhausen**

Oberarzt der Chirurgischen Klinik der Charité und Leiter der Poliklinik in Berlin.
Mit einem Geleitwort von Geh. Med.-Rat Professor Dr. O. Hildebrand.

XII und 308 Seiten Text mit 317 farbigen Abbildungen auf 132 Tafeln, sowie 132 zum Teil farbigen Textabbildungen nach Originalen von Maler Franz Kotzian.

Preis gut gebunden M. 60.—. Friedensausstattung — Holzfreies Papier.

Ausführliche Ankündigung mit farbiger Probetafel kostenlos.

Die am 15. März 1921 gültigen Verlagsteuerungszuschläge sind in obigen Preisen inbegriffen.

126596